LE

SYSTÈME NERVEUX CENTRAL

105 007254 0

M 2305

456361

CHEZ LE MÊME ÉDITEUR

Du même auteur.

LE SYSTÈME NERVEUX PÉRIPHÉRIQUE. *Description. Systématisation. Exploration.* 1971. 2e édition. Un volume de 509 pages, avec 304 figures.

LA VASCULARISATION ET LA PATHOLOGIE VASCULAIRE DE LA MOELLE ÉPINIÈRE, par G. LAZORTHES, A. GOUAZE et R. DJINDJIAN. Un volume de 300 pages environ, avec 300 figures environ (en préparation).

LE SYSTÈME NEUROVASCULAIRE. *Etude anatomique, physiologique, pathologique et chirurgicale.* Préface de R. Leriche. 1950. Un volume de 300 pages, avec 71 figures (Prix Chaussier, Académie des Sciences, 1951).

VASCULARISATION ET CIRCULATION CÉRÉBRALES, par G. LAZORTHES et collaborateurs. Préface de H. Hermann. 1961. Un volume de 324 pages, avec 138 figures et 8 tableaux.

LES HÉMORRAGIES INTRACRÂNIENNES *traumatiques, spontanées et du premier âge.* Préface de D. Petit-Dutaillis. 1952. Un volume de 256 pages, avec 82 figures.

L'HÉMORRAGIE CÉRÉBRALE *vue par le neurochirurgien* (Réunion annuelle de la Société de Neurochirurgie de langue française). 1956. Un volume de 122 pages, avec 26 figures.

L'ŒDÈME CÉRÉBRAL, par G. LAZORTHES, L. CAMPAN et collaborateurs (Réunion annuelle de la Société de Neurochirurgie de langue française). 1963. Un volume de 176 pages, avec 53 figures.

ABRÉGÉ DE NEUROLOGIE *(Collection d'Abrégés de médecine)*, par J. CAMBIER, M. MASSON et collaborateurs. 1972, 576 pages, 171 figures.

VOIES ET CENTRES NERVEUX. *Introduction à la neurologie*, par A. DELMAS. 9e édition. 1970, 278 pages, 197 figures en noir et en couleurs.

MANUEL ÉLÉMENTAIRE DE NEUROPATHOLOGIE, par R. ESCOUROLLE et J. POIRIER. 1971, 204 pages, 225 figures dont 6 en couleurs.

WL
300
LAZ

LE SYSTÈME NERVEUX CENTRAL

DESCRIPTION - SYSTÉMATISATION EXPLORATION

par

GUY LAZORTHES
Membre de l'Académie Nationale de Médecine
Correspondant de l'Académie des Sciences
Professeur de Clinique de Neurochirurgie
Ancien Professeur d'Anatomie - Docteur ès Sciences

AVEC 315 FIGURES

DEUXIÈME ÉDITION
REVUE ET AUGMENTÉE

BIBLIOTHÈQUE UNIV. RENNES
456361

MASSON & Cie, ÉDITEURS
120, Boulevard Saint-Germain, PARIS (VIe)
1973

Tous droits de traduction, d'adaptation et de reproduction par tous procédés, réservés pour tous pays.

La loi du 11 mars 1957 n'autorisant, aux termes des alinéas 2 et 3 de l'article 41, d'une part, que les « copies ou reproductions strictement réservées à l'usage privé du copiste et non destinées à une utilisation collective » et, d'autre part, que les analyses et les courtes citations dans un but d'exemple et d'illustration, « toute représentation ou reproduction intégrale, ou partielle, faite sans le consentement de l'auteur ou de ses ayants droit ou ayants cause, est illicite » (alinéa 1er de l'article 40).

Cette représentation ou reproduction, par quelque procédé que ce soit, constituerait donc une contrefaçon sanctionnée par les articles 425 et suivants du Code pénal.

© 1973, *Masson et Cie, Paris.*
Library of Congress Catalog Card number : 72-93130.
ISBN : 2-225-35453-4.

Imprimé en France.

TABLE DES MATIÈRES

Introduction VII

PREMIÈRE PARTIE

LE DÉVELOPPEMENT. LA CELLULE NERVEUSE

Chapitre premier. — ***Le développement du système nerveux central*** 3

Phylogenèse 3

Ontogenèse 5

Formation du tube neural (5). *Transformation du tube neural* (7); transformations dans le sens de la largeur (7); transformations dans le sens de la longueur (8).

Chapitre II. — ***La cellule nerveuse*** 13

Histogenèse 13

Description 15

Le neurone (16); description du neurone (16); classification (18); les fibres nerveuses (19); les terminaisons nerveuses, les synapses (21). *La névroglie* (23); classification (24); *l'espace extra-cellulaire* (25).

Fonction et organisation 26

Le neurone (26); le corps cellulaire (26); les fibres nerveuses (27); la synapse (29); l'organisation des neurones (31).

La névroglie 32

DEUXIÈME PARTIE

LA MOELLE ÉPINIÈRE

Chapitre III. — ***La moelle épinière*** 37

Embryologie 37

Configuration extérieure 39

Rapports 42

Avec le rachis (42); avec les racines (44); avec les méninges (46).

Configuration intérieure 46
Coupe horizontale type (47). Variations régionales (50).

Constitution 50

Systématisation 51
La substance grise (51). *La substance blanche* (54) ; Les voies longues ou faisceaux de passage (54) ; Les voies courtes ou faisceaux d'association (60).

Exploration clinique 62
Fonction et exploration (62) ; les centres de la moelle (62) ; les voies de passage (64). *Les syndromes médullaires* (64) ; syndromes de la substance grise (64) ; syndromes de la substance blanche (65) ; syndromes mixtes (65).

TROISIÈME PARTIE

LE TRONC CÉRÉBRAL

CHAPITRE IV. — ***Le tronc cérébral proprement dit*** 73

Phylogenèse 74

Ontogenèse 75

Configuration extérieure 76
Le bulbe ou myélencéphale (76). La protubérance ou métencéphale (78). L'isthme encéphalique ou mésencéphale (80).

Rapports 81

Configuration intérieure 83
Le bouleversement de la jonction médullo-bulbaire (84). Les coupes horizontales classiques (87).

Systématisation 93
La substance grise 93
Les centres segmentaires : les noyaux des nerfs crâniens (93). *Les centres intersegmentaires et suprasegmentaires* (99) : Les formations bulbo-protubérantielles (99) ; La formation réticulée (101) ; Les noyaux mésencéphaliques (103) : le noyau rouge, le locus niger, les autres noyaux ; Les tubercules quadrijumeaux (107).
La substance blanche 108
Les voies longues ou faisceaux de passage (109) ; Les voies ascendantes ou sensitives (109) ; Les voies descendantes ou motrices (111). *Les voies courtes ou faisceaux d'association* (113).

Exploration clinique 114
Fonction et exploration 114
Les centres du tronc cérébral (114) ; les centres segmentaires : les noyaux des nerfs crâniens (114) ; les centres intersegmentaires et suprasegmentaires (117) : centres neurovégétatifs bulbaires (117), formations bulbo-protubérantielles (118), formation réticulée (119), noyaux mésencéphaliques (125), tubercules quadrijumeaux et corps genouillés (126). *Les voies de passage du tronc cérébral* (126).
Les syndromes du tronc cérébral 127
Syndromes bulbaires (127) ; syndromes protubérantiels (128) ; syndromes mésencéphaliques (128) ; syndromes de la formation réticulée ascendante (129) ; syndromes de la formation réticulée descendante (130).

CHAPITRE V. — ***Le cervelet*** 131

Phylogenèse 131

Ontogenèse 132

Configuration extérieure 132

Rapports 136

Configuration interne et constitution 137
L'écorce (137). La substance blanche (139). Les noyaux centraux (140).

Systématisation 141
L'archicérébellum (141). Le paléocérébellum (141). Le néocérébellum (144).

Exploration clinique 147
Fonction et exploration (147) ; l'équilibration (148) ; la régulation du tonus de posture (148) ; la coordination des mouvements volontaires (149). *Les syndromes cérébelleux* (150).

CHAPITRE VI. — ***Le quatrième ventricule*** 151

Généralités 151

Description 152
La paroi antérieure ou plancher (152) : le triangle inférieur ou bulbaire (152) ; le triangle supérieur ou protubérantiel (155). *La paroi postérieure du toit* (157). *Les bords* (160). *Les angles* (160).

Exploration clinique 160

QUATRIÈME PARTIE

LE CERVEAU

CHAPITRE VII. — ***Le cerveau*** 165

Phylogenèse 165

Ontogenèse 168

Configuration extérieure 173
Poids 173
Description 177
Les hémisphères cérébraux (177) ; Les scissures (178) ; Les lobes (179). *Les formations interhémisphériques* (190). *La fente cérébrale de Bichat* (191).

Rapports 193

Configuration intérieure 194

CHAPITRE VIII. — ***Le cerveau intermédiaire ou diencéphale. Le thalamus*** 197

Phylogenèse 198

Ontogenèse 198

Configuration extérieure 198

Constitution et division 203
Systématisation 207
Exploration clinique 212

CHAPITRE IX. — ***L'hypothalamus*** 217
Phylogenèse 217
Ontogenèse 218
Description 218
Constitution et division 219
Systématisation 223
Les faisceaux afférents (223). Les faisceaux efférents (228). Les connexions intra-hypothalamiques (230).
Exploration clinique 231
Les fonctions de l'hypothalamus (231). Les syndromes hypothalamiques (234).

CHAPITRE X. — ***L'hypophyse*** 237
Ontogenèse 237
Configuration extérieure 240
Rapports 241
Constitution 245
Le lobe antérieur ou adénohypophyse (245). Le lobe postérieur ou neurohypophyse (247).
Systématisation 248
Exploration clinique 250
Les fonctions de l'hypophyse (250). Les syndromes hypophysaires (252).

CHAPITRE XI. — ***L'épiphyse et l'épithalamus*** 255
Phylogenèse et ontogenèse 255
Configuration extérieure 256
Constitution 258
Systématisation 259
Exploration clinique 260
Les fonctions de l'épiphyse (260). Les syndromes épiphysaires (262).

CHAPITRE XII. — ***Le IIIe ventricule ou ventricule moyen*** 263
Description 263
Exploration clinique 267

CHAPITRE XIII. — ***Le télencéphale*** 269
Les noyaux centraux 269
Phylogenèse 269
Ontogenèse 270

Configuration extérieure 271
Le noyau caudé (271). Le noyau lenticulaire (274). L'avant-mur ou claustrum (276). Le noyau amygdalien (276). Les formations sous-thalamiques (276).
Constitution 277
Cyto-architecture (277). Myélo-architecture (278).
Systématisation 279
Exploration clinique 281
Les fonctions (281). Les syndromes striés. Les dyskinésies (283).

CHAPITRE XIV. — ***L'écorce cérébrale*** 285
Phylogenèse 285
Ontogenèse 288
Description et constitution 288
L'allocortex (289). L'isocortex (289).
Systématisation et exploration clinique 292
Généralités sur les localisations cérébrales (292).
L'archicortex 296
Le paléocortex 298
Le néocortex 300
Les aires corticales de la motricité ou centres effecteurs (300); aires de la motricité volontaire (300); aires de la motricité automatique (303). *Les aires corticales de la sensibilité ou centres récepteurs* (305); aires de la sensibilité générale (305); aires de la sensibilité auditive (306); aires de la sensibilité visuelle (306); aires de la sensibilité gustative (307); *Les aires corticales neurovégétatives* (307). *Les aires corticales, centre d'élaboration de la pensée et de l'action* (309); La prééminence de l'hémisphère cérébral gauche (309); La connaissance de notre corps et de sa position dans l'espace (310); La mémoire (311); Le langage (316); Le niveau supérieur d'intégration (318).

CHAPITRE XV. — ***La substance blanche*** 321
La substance blanche des hémisphères cérébraux 321
Le centre ovale (321). Les capsules (321).
Les faisceaux d'association intrahémisphériques 326
Les commissures interhémisphériques 327
Les petites commissures (327). Le trigone cérébral (329). Le corps calleux (331). Le septum lucidum (334).

CHAPITRE XVI. — ***Les ventricules latéraux*** 335
Ontogenèse 335
Généralités 336
Description et rapports 336
La portion antérieure ou frontale (336). La portion postérieure ou corne occipitale (339). La portion inférieure ou corne temporo-sphénoïdale (341). Le carrefour ventriculaire (342). Le contenu du ventricule (343).
La topographie et les explorations radiographique et chirurgicale 344
Projection des ventricules sur la paroi crânienne (344). Exploration radiologique (345). Abord chirurgical (347).

CINQUIÈME PARTIE

LES GRANDES VOIES DE CONDUCTION

CHAPITRE XVII. — ***Généralités sur la motricité et sur les voies motrices*** 351

Les manifestations de l'activité motrice (351). Le rôle des informations sensitives (353). Les voies motrices (355). L'exploration clinique et les syndromes (359).

CHAPITRE XVIII. — ***La voie de la motricité volontaire*** 363

Phylogenèse 363

Ontogenèse 364

Description 364

Le neurone central (364) ; origine corticale (364) ; trajet (369) ; terminaison (373). *Le neurone périphérique* (374).

Exploration clinique 375

La sémiologie et les syndromes du neurone central (375). La sémiologie et les syndromes du neurone périphérique (378).

CHAPITRE XIX. — ***Les voies de la motricité oculaire*** 379

La motricité extrinsèque (379) ; le neurone central (379) ; le neurone périphérique (381). *La motricité intrinsèque* (382) ; la voie de l'irido-constriction (382) ; la voie de l'irido-dilatation (384).

CHAPITRE XX. — ***Les voies de la motricité automatique*** 385

Phylogenèse 385

Description 386

Les aires corticales extra-pyramidales (387). Les noyaux télencéphaliques (389). Les voies efférentes des noyaux télencéphaliques (390). Les noyaux du tronc cérébral (392). Les voies efférentes des noyaux du tronc cérébral (392). Le neurone périphérique (393).

Organisation 393

Exploration clinique 397

Les fonctions du système extra-pyramidal (397). Les syndromes extra-pyramidaux (398). La chirurgie des syndromes extra-pyramidaux (399).

CHAPITRE XXI. — ***Généralités sur les voies sensitives*** 401

Les divers modes de sensibilité (401). La construction schématique des voies sensitives (402). Les voies sensorielles (403).

CHAPITRE XXII. — ***Les voies de la sensibilité générale*** 405

Description 406

Les récepteurs (406). *Les voies de transmission* (407) ; les voies sensitives d'origine céphalique (414). *Les centres de perception* (418) ; le neurone thalamique (418) ; le neurone cortical (420).

Exploration clinique 423

CHAPITRE XXIII. — ***Les voies olfactives et les voies gustatives*** 427

Les voies olfactives 427

L'appareil récepteur (427). Les voies de transmission (428). Les centres de perception (428).

Les voies gustatives 429

L'appareil récepteur (429). Les voies de transmission (430). Les centres de perception (430).

CHAPITRE XXIV. — ***Les voies optiques*** 431

Phylogenèse 431

Ontogenèse 431

Description 432

L'appareil récepteur (432). *Les voies de transmission* (433). *Les centres de perception* (438) ; les centres optiques primaires (439) ; le centre cortical de la vision (440).

Exploration clinique 444

CHAPITRE XXV. — ***Les voies acoustiques et les voies vestibulaires*** 445

LES VOIES ACOUSTIQUES 445

Phylogenèse 445

Description 445

L'appareil récepteur (445). Les voies de transmission (447). Les centres de perception (449).

Exploration clinique 450

LES VOIES VESTIBULAIRES 451

Description 451

L'appareil récepteur (451). Les voies de transmission (452). Les connexions des noyaux vestibulaires (453).

SIXIÈME PARTIE

LES MÉNINGES. LE LIQUIDE CÉPHALO-RACHIDIEN

CHAPITRE XXVI. — ***Les méninges*** 457

Ontogenèse 457

Constitution 458

Description 462

Les méninges rachidiennes (462) ; La dure-mère (462) ; La pie-mère (465) ; L'arachnoïde (467). *Les méninges crâniennes* (468) ; La dure-mère (468) ; La pie-mère (480) ; L'arachnoïde (480).

CHAPITRE XXVII. — *Le liquide céphalo-rachidien* 483

Description 483

Le liquide céphalo-rachidien (483). Les réservoirs liquidiens (484).

Physiologie 492

L'origine, la circulation et la résorption (492). Les échanges hémoliquidiens (495). Les relations du liquide céphalo-rachidien avec le parenchyme nerveux (498). Le rôle du liquide céphalo-rachidien (500).

Exploration clinique 501

Prélèvements de liquide céphalo-rachidien (501). Etude de la pression (503). Etude de la constitution (505). Explorations radiologiques (506). Explorations isotopiques (507).

INDEX ALPHABÉTIQUE DES MATIÈRES 509

INTRODUCTION

Il existe de nombreux livres d'Anatomie et de Physiologie du Système Nerveux, mais peu rassemblent les connaissances de la structure et de la systématisation et leurs applications. Décrire un nerf ou une formation sans parler de sa fonction, de son exploration clinique, des troubles consécutifs à son atteinte et de son abord chirurgical est sans utilité et sans attrait.

De même que forme et fonction sont inséparables, les connaissances morphologiques et physiologiques sont indissociables. Cela est particulièrement vrai dans le Système Nerveux où la fonction s'intègre exactement dans la structure. Cette union est indispensable à la pleine compréhension. L'étudiant, le médecin, le spécialiste doivent être instruits des applications de l'anatomie et de la physiologie du Système Nerveux et de sa vascularisation; elles sont les guides pour explorer, déceler un déficit, localiser une lésion, dire sa nature, traverser les plans, trouver les bons repères...

⁂

Cet ouvrage fait partie d'un ensemble de quatre volumes composés dans le même esprit :

1. *Le Système Nerveux Central* (1972, 2e édition).
2. *Le Système Nerveux Périphérique* (1971, 2e édition).
3. *La Vascularisation et la Pathologie vasculaire de la Moelle Epinière* (à paraître en 1972).
4. *La Vascularisation et la Pathologie vasculaire de l'Encéphale,* (réédition entièrement refondue de « Vascularisation et Circulation cérébrale, 1961, en préparation).

Le texte de ces ouvrages, bien qu'il ait été voulu très complet, pour que le spécialiste aussi bien que le praticien et l'étudiant puissent y trouver l'essentiel, a été allégé autant que possible. Les descriptions trop longues, l'énumération des variations et des anomalies, l'exposé des historiques encombrants et des théories périmées, les syndromes exceptionnels, les techniques d'exploration peu courantes ont été évités. Dans la complexité du Système Nerveux, plus qu'en tout autre chapitre, le choix, la simplification sont indispensables.

⁂

L'illustration est étroitement liée au texte. Elle a été réalisée avec la collaboration de M. Denis Courrech, technicien illustrateur médical, qui travaille à mes côtés depuis plus de vingt ans. Les figures sont presque toutes originales.

CHAPITRE XXVII. — *Le liquide céphalo-rachidien* 483

Description 483

Le liquide céphalo-rachidien (483). Les réservoirs liquidiens (484).

Physiologie 492

L'origine, la circulation et la résorption (492). Les échanges hémoliquidiens (495). Les relations du liquide céphalo-rachidien avec le parenchyme nerveux (498). Le rôle du liquide céphalo-rachidien (500).

Exploration clinique 501

Prélèvements de liquide céphalo-rachidien (501). Etude de la pression (503). Etude de la constitution (505). Explorations radiologiques (506). Explorations isotopiques (507).

INDEX ALPHABÉTIQUE DES MATIÈRES 509

INTRODUCTION

Il existe de nombreux livres d'Anatomie et de Physiologie du Système Nerveux, mais peu rassemblent les connaissances de la structure et de la systématisation et leurs applications. Décrire un nerf ou une formation sans parler de sa fonction, de son exploration clinique, des troubles consécutifs à son atteinte et de son abord chirurgical est sans utilité et sans attrait.

De même que forme et fonction sont inséparables, les connaissances morphologiques et physiologiques sont indissociables. Cela est particulièrement vrai dans le Système Nerveux où la fonction s'intègre exactement dans la structure. Cette union est indispensable à la pleine compréhension. L'étudiant, le médecin, le spécialiste doivent être instruits des applications de l'anatomie et de la physiologie du Système Nerveux et de sa vascularisation; elles sont les guides pour explorer, déceler un déficit, localiser une lésion, dire sa nature, traverser les plans, trouver les bons repères...

⁂

Cet ouvrage fait partie d'un ensemble de quatre volumes composés dans le même esprit :

1. *Le Système Nerveux Central* (1972, 2e édition).
2. *Le Système Nerveux Périphérique* (1971, 2e édition).
3. *La Vascularisation et la Pathologie vasculaire de la Moelle Epinière* (à paraître en 1972).
4. *La Vascularisation et la Pathologie vasculaire de l'Encéphale,* (réédition entièrement refondue de « Vascularisation et Circulation cérébrale, 1961, en préparation).

Le texte de ces ouvrages, bien qu'il ait été voulu très complet, pour que le spécialiste aussi bien que le praticien et l'étudiant puissent y trouver l'essentiel, a été allégé autant que possible. Les descriptions trop longues, l'énumération des variations et des anomalies, l'exposé des historiques encombrants et des théories périmées, les syndromes exceptionnels, les techniques d'exploration peu courantes ont été évités. Dans la complexité du Système Nerveux, plus qu'en tout autre chapitre, le choix, la simplification sont indispensables.

⁂

L'illustration est étroitement liée au texte. Elle a été réalisée avec la collaboration de M. Denis Courrech, technicien illustrateur médical, qui travaille à mes côtés depuis plus de vingt ans. Les figures sont presque toutes originales.

La deuxième édition du *Système Nerveux Central* est un ouvrage entièrement revu.

Le texte a été remanié en plusieurs chapitres, en particulier dans ceux qui concernent le neurone, la formation réticulée, le thalamus, l'hypothalamus, l'hypophyse, la mémoire, les voies de la sensibilité douloureuse, les voies optiques, le liquide céphalo-rachidien...

L'iconographie a été enrichie; certains dessins ont été refaits.

⁂

Cet ouvrage comprend six parties :

I. — *Le développement. La cellule nerveuse.*
II. — *La moelle.*
III. — *Le tronc cérébral.*
IV. — *Le cerveau.*
V. — *Les grandes voies de conduction.*
VI. — *Les méninges et le liquide céphalo-rachidien.*

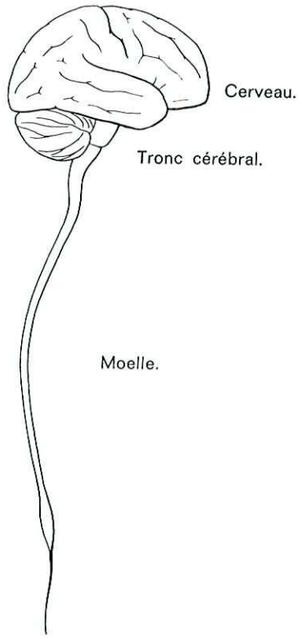

FIG. 1. — *Le système nerveux central.*

PREMIÈRE PARTIE

LE DÉVELOPPEMENT. LA CELLULE NERVEUSE

CHAPITRE PREMIER

LE DÉVELOPPEMENT DU SYSTÈME NERVEUX CENTRAL

Deux voies permettent de suivre le cheminement de l'évolution du système nerveux central et de saisir l'apparition successive dans le temps et dans l'espace de ses différentes pièces, leurs connexions et leur rôle, ce sont la phylogenèse et l'ontogenèse.

Dans ce chapitre introductif, il n'en sera fait qu'un court rappel, car l'essentiel en sera repris à propos de chacune des trois grandes divisions du névraxe : moelle, tronc cérébral, cerveau.

PHYLOGENÈSE

Le système nerveux central des Vertébrés est une construction étagée constituée par des parties d'âges phylogénétiques différents. Ces parties ne se superposent pas comme les pièces d'un édifice. Elles restent reliées et dépendantes; les structures suprasegmentaires n'ont de rapports avec les éléments de l'organisme que par l'intermédiaire des structures segmentaires sous-jacentes.

La moelle est le centre de phénomènes réflexes simples et complexes, somatiques et viscéraux. Elle répond au fonctionnement de l'individu métamérique.

Les cerveaux postérieur et moyen qui correspondent à peu près au tronc cérébral représentent un centre moteur qui assure les mouvements automatiques (marche, course) et un centre de régulation viscérale vitale. Ils réalisent par des voies ascendantes et descendantes et une organisation suprasegmentaire une première et indispensable unité des éléments constitutifs et permettent un com-

portement mieux adapté de l'organisme entier. Chez les Poissons, les Amphibiens, les Reptiles, les Oiseaux, le cerveau moyen (mésencéphale) a un rôle suprasegmentaire important qu'il perd en partie chez les Mammifères.

Le cerveau antérieur représente une construction étagée dans le temps et dans l'espace. Par division il donne le diencéphale et le télencéphale qui constitueront le cerveau. Avec lui se développent les structures qui portent les éléments de la personnalité.

Le cerveau intermédiaire (diencéphale) est le centre de l'intelligence spécifique (instinct). Chez les Vertébrés inférieurs, Poissons et Batraciens, il est le centre coordinateur vrai, tandis que chez les Vertébrés supérieurs il devient le centre de la vie affective.

Les hémisphères cérébraux (télencéphale) commencent à prendre de l'importance chez les Reptiles, les Oiseaux et, surtout, chez les Mammifères. Sa partie supérieure appelée le pallium (écorce cérébrale) est constituée par deux parties d'âge différent : une ancienne, l'archipallium et une récente, le néopallium.

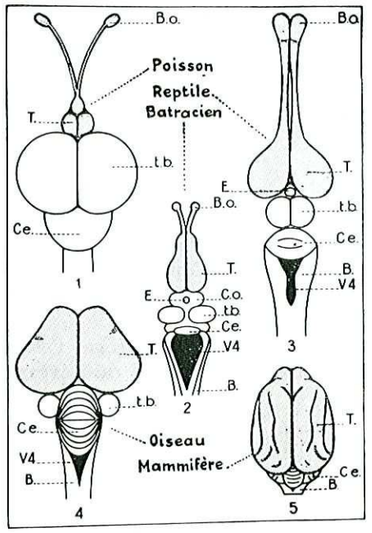

Fig. 2. — *L'évolution progressive du télencéphale dans la série des vertébrés.* (D'après Mlle M. Friant.)

B.O., bulbe olfactif; *T.*, télencéphale (hémisphères cérébraux) ; *E*, épiphyse ; *C.o.*, diencéphale (couches optiques) ; *t.b.*, mésencéphale (tubercules quadrijumeaux) ; *Ce*, métencéphale (cervelet) ; *B*, myélencéphale (bulble rachidien) ; *V4*, 4e ventricule.

L'archipallium est très développé et exclusivement affecté à la perception des odeurs (rhinencéphale) dans les formes les plus primitives de chaque série évolutive des Mammifères. Il régresse et « joue un rôle essentiel dans la physiologie des besoins (nourriture), des instincts (reproduction) et, d'une façon générale, dans le comportement de l'individu » chez les Mammifères les plus évolués et chez l'Homme.

Le néopallium, domaine de l'activité consciente, volontaire, personnelle et proprement psychique, se développe en contrepartie de la régression du rhinencéphale, chez les Mammifères évolués, en particulier chez l'Homme.

Le développement du cerveau et avec lui celui du psychisme représentent certainement le grand fait de l'évolution des Vertébrés. La céphalisation de plus en plus marquée entraîne l'accroissement du crâne qui s'adjoint progressivement la totalité du squelette branchial.

ONTOGENÈSE

La moelle et l'encéphale dérivent d'une même formation, le *tube neural,* dont il y a lieu d'envisager la formation et les transformations.

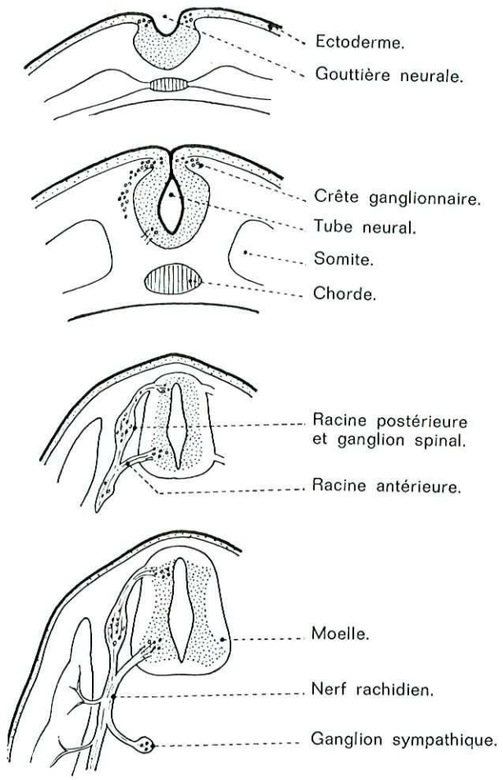

Fig. 3.
La formation du tube neural.

I. — FORMATION DU TUBE NEURAL

Un épaississement de l'ectoderme qui suit le grand axe de la face dorsale de l'embryon forme la *plaque* neurale plus large à l'extrémité céphalique qu'à l'extrémité caudale. La plaque se déprime en *gouttière*. Les deux bords de la gouttière se soudent et forment le *tube* neural au centre duquel est le canal épendymaire (fig. 3).

L'extrémité inférieure du tube peu modifiée constituera la moelle. L'extrémité supérieure énormément augmentée de volume deviendra l'encéphale.

Dans le tissu mésodermique situé entre le tube neural et l'ectoderme naissent les méninges et le squelette.

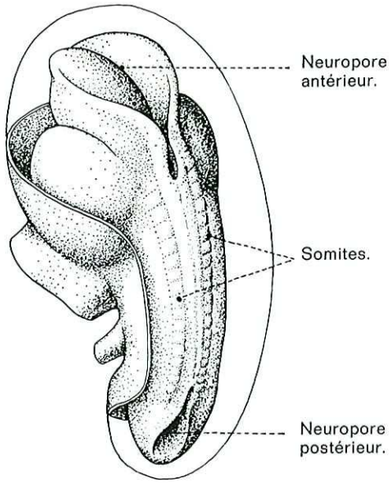

Fig. 4.
La fermeture de la gouttière neurale.
Les neuropores antérieur et postérieur.

La fermeture de la gouttière neurale s'opère d'abord dans sa partie moyenne; de là elle progresse vers les deux extrémités. Avant sa fermeture complète, le tube neural présente donc à ses extrémités céphalique et caudale des orifices appelés neuropores antérieur et postérieur (fig. 4). Ces orifices se ferment ensuite progressivement. A l'emplacement du neuropore antérieur subsiste la plaque terminale.

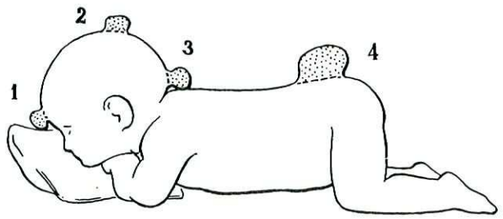

Fig. 5.
Les malformations du tube neural.
Encéphalo - méningocèles : *1*, fronto-nasal; 2, syncipital; *3*, occipital. Myélo-méningocèle lombo-sacré en *4*.

Les agénésies et dysgénésies du tube neural sont l'origine de malformations. L'anencéphalie est l'absence de développement de l'extrémité supérieure : le cerveau est représenté par une poche; les survies sont exceptionnelles; elles sont rarement de plus de quelques jours.

Le cranium bifidum résulte du défaut de fermeture du neuropore antérieur. Par la brèche font saillie les méninges seules : méningocèle, ou avec elles le tissu nerveux : encéphalocèle. La tuméfaction est soit antérieure, située à la jonction

ethmoïdo-frontale, soit, le plus souvent, postérieure ou occipitale; rarement elle est syncipitale (fig. 5 et 6).

Le spina-bifida, qui est une des malformations les plus fréquentes du système

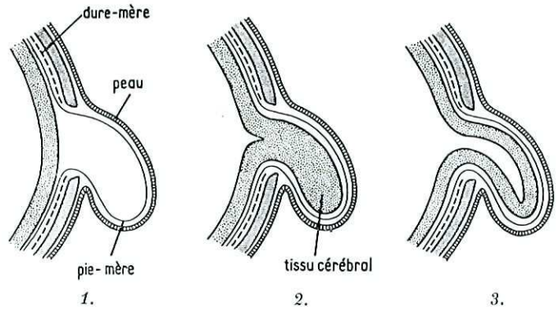

Fig. 6. — *Cranium bifidum. 1*, méningocèle; 2 et 3, encéphaloméningocèles. (D'après Jan Langman, 1963.)

nerveux, est le résultat de la fermeture défectueuse du neuropore postérieur. Il est l'origine de myélo-méningocèle ou de méningocèle lombo-sacré (fig. 5) ou simplement de fissure osseuse sacrée découverte à la radiographie (spina-bifida occulta).

II. — TRANSFORMATIONS DU TUBE NEURAL

Le canal neural subit deux sortes de transformations : les unes se font dans le sens de la largeur, les autres dans le sens de la longueur.

1° Transformations dans le sens de la largeur.

Les transformations que subissent les parois du tube neural dans le sens de la largeur donnent naissance à la différenciation fonctionnelle et au système nerveux périphérique (fig. 3).

La paroi **ventrale** (basale ou lame fondamentale) est l'origine des formations motrices (neuroblastes).

Les fibres motrices des nerfs crâniens et des nerfs rachidiens représentent les cylindraxes des neurones moteurs.

La paroi **latérale** (ou intermédiaire) donne naissance aux formations neuro-végétatives. Elle correspond dans la lumière épendymaire à un sillon (sulcus limitans).

La paroi **dorsale** (toit ou lame alaire) est l'origine des formations sensitives. En arrière du tube neural, s'extériorise la *crête ganglionnaire* où se trouvent les

ganglioblastes. La crête ganglionnaire forme des amas qui constituent de chaque côté deux chaînes ganglionnaires :

— La chaîne des ganglions cranio-rachidiens qui est unie au tube neural par les racines sensitives des nerfs crâniens et rachidiens.

— La chaîne des ganglions sympathiques qui est reliée au tube neural par les rameaux communicants.

Un segment médullaire ou myélomère correspond à un étage somitique (myotome) et à un territoire cutané (dermatome). L'ensemble de ces éléments, situés au même niveau, constitue un segment ou métamère qui est une unité anatomique et fonctionnelle.

Par rapport au développement de la moelle, le développement en largeur de l'encéphale se caractérise : d'une part, par une extension considérable des dérivés de la paroi dorsale (lame alaire) et une régression relative des dérivés de la paroi ventrale (lame fondamentale); d'autre part, par une migration cellulaire importante qui conduit une partie de la substance grise à la périphérie.

2° *Transformations dans le sens de la longueur.*

Les transformations subies par le tube neural dans le sens de la longueur sont la conséquence de trois phénomènes principaux : segmentation, courbures, accroissement inégal et bascule.

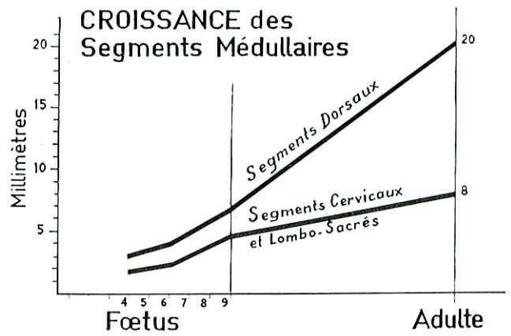

FIG. 7.

La croissance inégale des différents segments médullaires.

(G. LAZORTHES, 1952.)

La segmentation. — Des variations de calibre segmentent le tube neural.

— La partie inférieure ou *moelle* se modifie peu. Elle s'épaissit au niveau de l'émergence des nerfs des membres, ce qui constitue les renflements cervical et lombaire. Entre les deux la moelle dorsale s'allonge. Nous croyons avoir démontré (1952) que la croissance de la moelle résulte surtout de l'allongement des segments dorsaux qui finissent par être deux fois plus haut que les segments cervicaux et lombo-sacrés (fig. 7).

— La partie supérieure ou *encéphale* se segmente d'abord vers la fin du premier mois en trois vésicules cérébrales dénommées antérieure, moyenne et postérieure. La première et la troisième vésicules se divisent de nouveau et finalement le névraxe est formé de 5 vésicules cérébrales (tableau I et fig. 8).

TABLEAU I

Stade à 3 vésicules	*Stade à 5 vésicules*	*Partie ventrale ou plancher*	*Parie dorsale ou toit*	*Cavités*
1. CERVEAU ANTÉRIEUR : *Prosencéphale.*	1. Télencéphale.	Hémisphères cérébraux. Noyaux centraux. Commissures interhémisphériques.		Ventricules latéraux.
	2. Diencéphale.	Thalamus. Hypothalamus. Hypophyse post.	M. tectoria. Epiphyse.	IIIe ventricule.
2. CERVEAU MOYEN : *Mésencéphale.*	3. Mésencéphale.	Pédoncules cérébraux.	Tubercules quadrijumeaux.	Aqueduc de Sylvius.
3. CERVEAU POSTÉRIEUR : *Rhombencéphale.*	4. Métencéphale.	Protubérance.	Cervelet.	IVe ventricule.
	5. Myélencéphale.	Bulbe.	M. tectoria.	

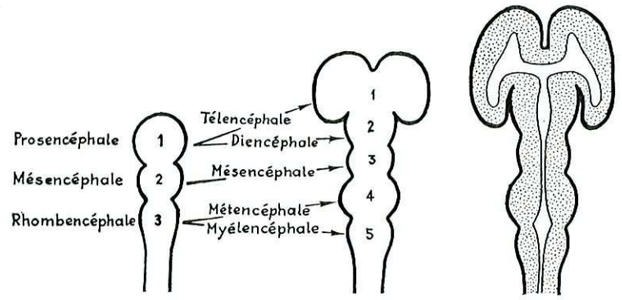

FIG. 8. — *La segmentation de l'encéphale au cours de son développement.*

Les courbures. — La partie inférieure ou *moelle* reste sensiblement rectiligne, si ce n'est qu'elle suit les courbures cervicale, dorsale, lombaire de la colonne vertébrale.

— La partie supérieure ou *encéphale* dessine de réelles coudures (et non des courbures). Elles résultent du fait que l'encéphale se développe dans une boîte osseuse où il est « à l'étroit » et que ses vésicules doivent se plicaturer (fig. 9).

La courbure du vertex ou *céphalique* située sur le mésencéphale se développe la première (au stade de 3 vésicules). Elle forme un angle ouvert en avant.

La courbure *nuchale* située à l'union de la moelle et du bulbe est provoquée par le poids du cerveau; elle est plus marquée chez le fœtus. Elle forme aussi un angle ouvert en avant.

La courbure *pontique* siège sur le rhombencéphale. Son angle est ouvert en arrière. Elle apparaît quand le télencéphale se développe.

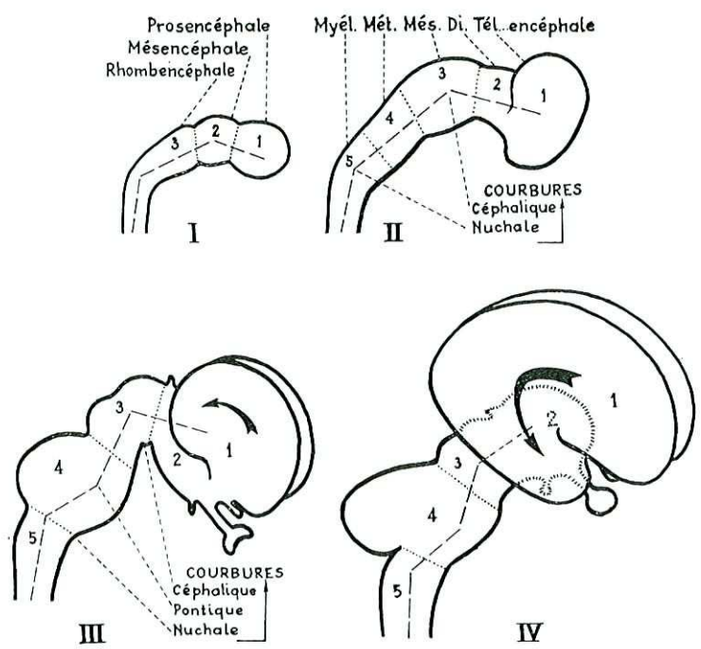

FIG. 9.

La segmentation et les courbures de l'encéphale.

L'accroissement et la bascule des parties volumineuses. — Télencéphale et métencéphale s'accroissent plus que les autres vésicules et les recouvrent. Il en résulte que sur la face supérieure de l'encéphale seules deux de ses parties sont visibles : le cerveau et le cervelet; pour découvrir les autres, il faut retourner l'encéphale et regarder sa face inférieure.

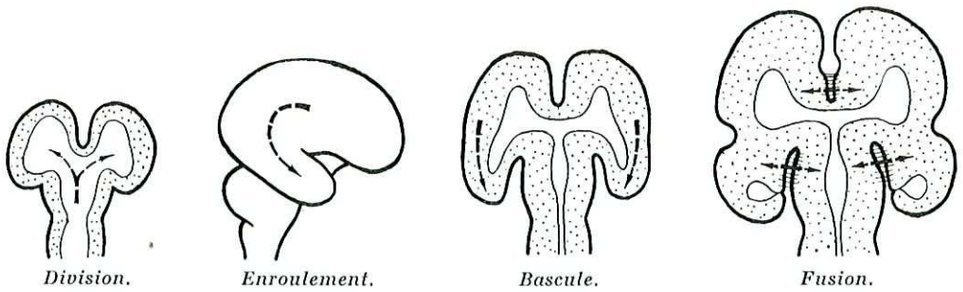

FIG. 10. — *Transformations du télencéphale.*

L'accroissement énorme du *télencéphale* s'accompagne de quatre sortes de transformations (fig. 10) :

— Il se *scinde* en deux vis-à-vis du repli mésodermique qui représente la première ébauche de la faux du cerveau. De cette division résulte l'existence de deux hémisphères et de deux ventricules latéraux, et le refoulement en profondeur

et en bas de la lame terminale qui, primitivement située à la partie supérieure, devient lame sus-optique du IIIe ventricule.

— Il *s'enroule* et cet enroulement a pour conséquence : l'apparition secondaire du lobe temporal et de la scissure de Sylvius, l'isolement de l'insula, la forme en fer à cheval du noyau caudé, du ventricule latéral, du trigone...

— Il *bascule* et recouvre le reste du névraxe en avant, en arrière et en dehors. De cette bascule résulte : l'enfouissement du diencéphale et d'une partie du mésencéphale, la délimitation d'une fente : la grande fente cérébrale de Bichat située entre le télencéphale et les éléments sous-jacents.

— Il *s'unit* par sa face interne aux formations voisines. En haut, les deux hémisphères cérébraux sont unis par les commissures interhémisphériques (corps calleux et trigone). En bas, le télencéphale s'unit au diencéphale (fusion thalamo-striée). Entre les points de fusion interhémisphérique et télencéphalo-diencéphalique, la pie-mère incluse en profondeur va constituer la toile choroïdienne supérieure.

Au niveau du *métencéphale,* le cervelet naît par deux bourgeons latéraux (futurs hémisphères cérébelleux) qui se rejoignent pour former une masse unique.

La bascule des hémisphères cérébelleux masque la face dorsale du bulbe et délimite avec cette formation la fente cérébrale inférieure qui a la même signification que la fente cérébrale supérieure de Bichat et dans laquelle est la toile choroïdienne inférieure.

L'embryologie particulière de chacune des vésicules cérébrales : myélencéphale, métencéphale, mésencéphale, diencéphale et télencéphale, sera faite au début de l'étude de chacune des grandes divisions de l'encéphale.

CHAPITRE II

LA CELLULE NERVEUSE

Examiné à l'œil nu, le système nerveux central donne une impression de *simplicité :* il est constitué par la substance blanche et par la substance grise.

Dans la moelle et dans le tronc cérébral, la substance blanche est périphérique, tandis que la substance grise est centrale; dans la moelle, la substance grise située exactement au centre est rassemblée en une colonne continue; dans le tronc cérébral, elle est repoussée en arrière et fragmentée en noyaux.

Dans le cerveau et dans le cervelet, la substance blanche est, au contraire, centrale, tandis que la substance grise est située à la périphérie (écorce) et au centre (noyaux).

A un examen microscopique, on découvre par contre l'étonnante *complexité* du système nerveux central.

La substance grise est constituée par des cellules très diverses : neurones de différents types et leurs prolongements (dendrites et partie initiale des axones), cellules névrogliques de formes variées.

La substance blanche est faite de faisceaux de fibres myélinées d'épaisseur variable et de fibres amyélinées; des cellules gliales entourent ces fibres.

Les substances blanche et grise sont par endroits mélangées; l'aspect est moins homogène : c'est la substance réticulée.

Les divers éléments, cellules et prolongements cellulaires, sont jointifs et ne laissent, entre leurs membranes plasmiques, que très peu d'espace extra-cellulaire.

A la différence des autres viscères : foie, rate, rein, poumon... qui sont faits d'unités histophysiologiques comparables, le névraxe, en particulier le cerveau, est constitué par des unités de structure et de fonction dissemblables.

HISTOGENÈSE

Toutes les cellules du névraxe dérivent du tube neural ectodermique qui se différencie très tôt au cours de la vie embryonnaire.

Le neuro-épithélium se multiplie d'abord, c'est la *phase de prolifération* ou du neurosponge; il se différencie ensuite, c'est la *phase de différenciation* (fig. 11).

Certains éléments restent situés autour des cavités ventriculaires et gardent

l'aspect neuro-épithélial, ce sont les *épendymoblastes* qui deviendront les cellules épendymaires ou épendymocytes (*épi* = sur, *endyma* = vêtement).

Certains éléments, les *spongioblastes,* perdent le caractère épithélial et ont de nombreux prolongements; ils donnent naissance aux cellules de la lignée gliale : astrocytes, oligodendrocytes, cellules de la gaine de Schwann...

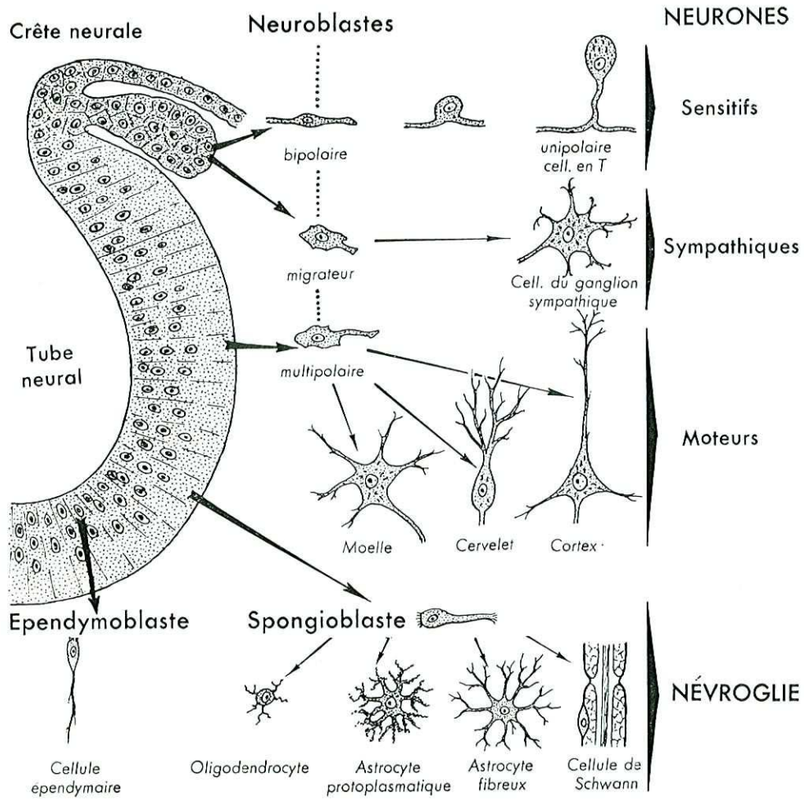

Fig. 11. — *Diagramme des divers types de cellules et de leurs dérivés à partir de la crête neurale et du tube neural.*

D'autres éléments, les *neuroblastes,* donnent les neurones dans leurs types variés, moteurs, sensitifs, sympathiques...

Certaines cellules enfin émigrent dans le tissu conjonctif qui forme les méninges : ce sont les *méningoblastes.*

La *microglie* est la seule variété cellulaire à ne pas avoir une origine ectodermique. D'origine mésodermique, elle pénètre dans le névraxe avec les vaisseaux et leur trame conjonctive (Hortega).

TABLEAU II

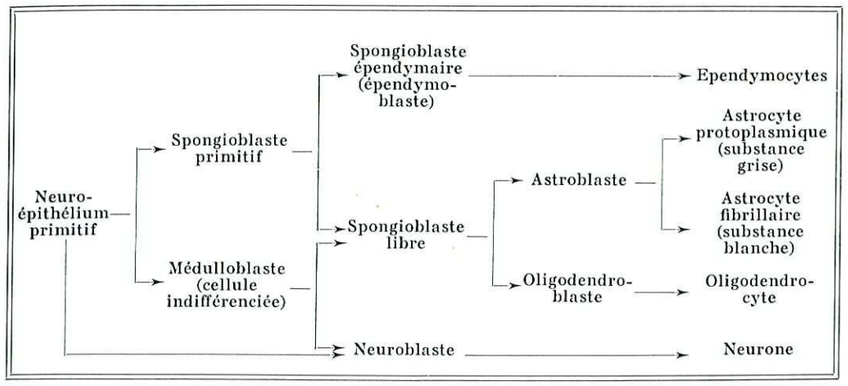

La classification des tumeurs du système nerveux central découle de l'histogenèse. P. Bailey et H. Cushing d'abord (1926), d'autres auteurs ensuite parmi lesquels D. Russel, ont proposé une classification histogénétique des tumeurs intracrâniennes.

1. Cellule épendymaire.
   Ependymome.
   Ependymoblastome.
2. Cellule gliale centrale.
   Spongioblastome polaire.
   Oligodendrogliome.
   Astrocytome.
   Astrocyto-astroblastome.
   Glioblastome.
3. Cellule gliale périphérique.
   Neurinome (schwannome) bénin ou malin.
4. Neurone.
   Ganglioneurome.
   Ganglioneuroblastome.
5. Cellule méningée.
   Méningiome.
   Méningoblastome.

Kernohan et Sayre (1952) ont proposé une classification en quatre grades des tumeurs gliales ou gliomes, fondée sur leur degré de malignité et sur leur survie post-opératoire. Dans l'astrocytome grade I, les cellules sont dépourvues des caractères de malignité. Dans l'astrocytome grade II, pas de critères de malignité, mais un ou deux caractères suspects : zone de nécrose, noyaux hyperchromatiques. L'évolution de ces deux premiers grades est lente. Les astrocytomes grades III et IV, encore appelés glioblastomes, présentent à des degrés différents les caractères de malignité; leur évolution est très rapide.

DESCRIPTION

Dans le système nerveux central existent deux grands groupes cellulaires :

— *les cellules nerveuses ou neurones;*
— *les cellules névrogliques.*

Un troisième groupe est représenté par *les cellules neurosécrétoires,* qui ont les caractères de cellules nerveuses et ceux de cellules glandulaires à différenciation endocrinienne (voir hypothalamus).

I. — LE NEURONE

Le neurone, cellule hautement différenciée, règle toutes les fonctions nerveuses : « Le système nerveux central est un composé de neurones (Testut) ».

On a évalué à environ 14 milliards leur nombre, dont 10 milliards dans l'écorce cérébrale.

Les immortels travaux réalisés à la fin du siècle dernier par His, par Waldeyer et par Cajal ont démontré l'unité anatomique et embryologique du neurone, ceux de Cajal et Van Geguchten ont mis en lumière son unité fonctionnelle.

*1° **Description du neurone.*** Le neurone est constitué par un corps cellulaire et par des prolongements. Leurs variations morphologiques sont à la base des classifications qui ont été proposées. Des neurones partent les fibres nerveuses. Les neurones sont reliés de façon spécifique par les synapses.

a) Le corps cellulaire est surtout situé dans la substance grise; il varie de 5 à 130 μ. On admet que le volume du neurone est proportionnel à l'étendue du territoire qui est sous sa dépendance et à la complexité de ses connexions.

Le noyau est rond, vésiculeux, généralement gros. Il est clair, car il renferme peu de chromatine. Il est limité par une *membrane* nette constituée par deux feuillets (visibles au microscope électronique) fusionnés en plusieurs points, ce qui réalise l'aspect de pores. Le *nucleoplasma* renferme de manière constante un *nucléole*. Le neurone adulte ne se reproduit pas, alors qu'à l'état embryonnaire sa multiplication est intense. Le noyau est constitué par des macromolécules d'acide ribonucléique; il semble que ces macromolécules puissent passer à travers les pores de la membrane nucléaire dans le cytoplasme pour y participer à des synthèses.

Le cytoplasme contient à côté de constituants fondamentaux communs à toutes les cellules (cytoplasme fondamental) des éléments spécifiques (corps de Nissl et appareil fibrillaire).

— *Le cytoplasme fondamental* comprend, comme dans toutes cellules, une matière fondamentale homogène fine, granuleuse, au sein de laquelle on distingue : le réticulum endoplasmique, les mitochondries et l'appareil de Golgi. Le centrosome est absent des cellules nerveuses adultes.

A ces constituants fondamentaux, il convient de rattacher les amas de pigments qui donnent à la substance grise sa teinte caractéristique; ce sont soit des amas de lipofuscine dont l'abondance augmente avec l'âge, soit des amas de neuromélanine, pigment noir de certains noyaux du tronc cérébral : locus niger, corps de Luys, noyau rouge, locus coeruleus.

— *Les corps de Nissl* sont mis en évidence par de nombreuses méthodes de coloration (méthode de Nissl : coloration au bleu de méthylène). Leur nombre, leurs dimensions, leurs formes : bâtonnets, corpuscules ronds ou ovalaires, varient avec le type cellulaire. On les trouve dans le corps cellulaire et dans les dendrites mais jamais dans l'axone. Les corps de Nissl sont constitués par de

l'acide ribonucléique. La présence ou l'absence de corps de Nissl permet de distinguer deux types de cellules nerveuses :

— les cellules somatochromes riches en corps de Nissl (ex. : cellules pyramidales);

— les cellules caryochromes qui n'en possèdent pas (ex. : grains du cervelet).

Invisibles sur le vivant, ils correspondent à de l'ergastoplasme et en possèdent l'infrastructure.

— *Les neurofibrilles* de Remak-Cajal représentent l'élément spécifique du neurone. Les imprégnations argentiques les ont montrées depuis longtemps. Il en existe dans le corps cellulaire et dans ses prolongements. On distingue des filaments primaires qui traversent de part en part la cellule et passent d'un prolongement à l'autre et des filaments secondaires plus fins formant un réseau de mailles serrées, tendu entre les filaments primaires. On retrouve les neurofibrilles en microscopie électronique sous forme de microfilaments très fins et de neurotubules.

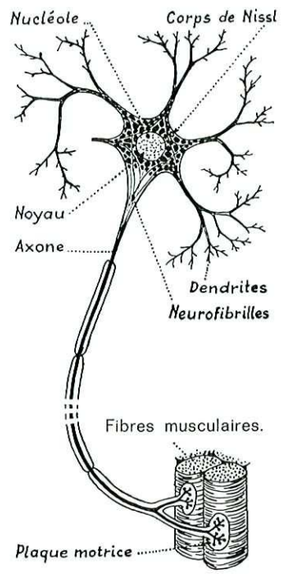

Fig. 12. — *Le neurone et ses prolongements.*

La membrane plasmique limite le neurone tout entier : corps cellulaire, dendrites et axone. Sa structure est identique à celle des autres types de cellule. Au microscope électronique, elle apparaît constituée par une lame interne, sombre, de nature protéique et par une lame externe, claire, de nature lipidique. Une zone claire extérieure correspond à la membrane plasmique de la cellule névroglique bordante.

b) Les prolongements qui se détachent du corps cellulaire sont de deux sortes : les dendrites et l'axone. Ils sont entourés par la membrane plasmique.

— **Les dendrites,** variables de nombre, de forme, de calibre, de longueur, s'épanouissent en un chevelu plus ou moins compliqué. Leurs arborisations donnent souvent au neurone un aspect caractéristique (cellules multipolaires, cellules de Purkinje...). Les dendrites renferment, comme le protoplasma, des corps de Nissl et des neurofibrilles, de type neurofilaments et surtout neurotubules orientés parallèlement au grand axe du dendrite.

— **L'axone** (Deiters, 1865) ou cylindraxe renferme des neurofibrilles (neurofilaments et neurotubules) comme les dendrites, mais pas de corps de Nissl; c'est ce qui permet de le reconnaître immédiatement sur une coupe.

L'axone est toujours unique. Il peut être très long. Il naît habituellement du corps cellulaire. Parfois cependant, il se détache de la cellule en même temps qu'un dendrite avec lequel il semble faire un tronc commun (cellules en T); plus rarement, il se détache à distance de la cellule d'une arborisation dendritique dont il semble être une collatérale.

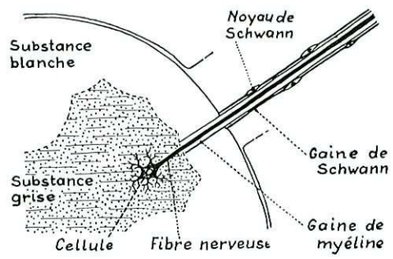

FIG. 13. — *La fibre nerveuse et ses gaines.*

L'axone de la cellule motrice donne, près de sa naissance, une collatérale récurrente qui revient au corps cellulaire par l'intermédiaire d'un interneurone; on rencontre ce dispositif dans l'écorce cérébrale au niveau de la cellule pyramidale et dans la moelle au niveau du motoneurone α (boucle de Renshaw, voir p. 356).

Les axones se terminent de façons variées : chevelu arborescent, massues, anneaux, etc. Ils peuvent émettre des collatérales qui sont infiniment plus nombreuses et plus importantes qu'on ne le supposait.

2° ***Classification des neurones.*** — On a proposé de nombreuses classifications des neurones : morphologiques, topographiques, histophysiologiques... Les variations morphologiques du neurone ont certainement une signification fonctionnelle.

On peut distinguer selon la forme et la taille du *corps cellulaire :*

— Les cellules *unipolaires* qui ne possèdent qu'un prolongement. Elles sont rares chez les Vertébrés.

— Les cellules *bipolaires,* telle la cellule sensitive type qui a deux extrémités : une périphérique et une centrale, d'où partent les prolongements. Chez les Invertébrés, on peut trouver des cellules bipolaires typiques dans les téguments. Chez les Vertébrés, on n'en trouve en surface que dans la muqueuse olfactive et dans la rétine. Elles sont surtout dans les ganglions des nerfs spinaux et des nerfs crâniens; leurs prolongements se sont accolés sur une partie de leur trajet d'où le nom de cellule en T qui leur est donné.

— Les cellules *multipolaires* sont les plus nombreuses. Citons, parmi les principales :

— le motoneurone de la corne antérieure de la moelle et des noyaux moteurs des nerfs crâniens;

— la cellule pyramidale de l'écorce cérébrale, cellule de Betz de l'aire motrice, en particulier, qui est le plus volumineux des neurones (110 à 130 μ);

— la cellule fusiforme de l'écorce cérébrale;

— la cellule à arborisation protoplasmique monopolaire ou cellule de Purkinje caractéristique de l'écorce du cervelet;

— les cellules multipolaires des ganglions sympathiques.

On peut aussi classer les neurones en fonction des caractéristiques de *l'axone.* Certaines cellules nerveuses ont un axone long, pouvant atteindre et dépasser un mètre (cellule de Golgi type I); d'autres, au contraire, ont un axone court qui donne naissance à des ramifications dans le voisinage du corps cellulaire d'origine (cellule de Golgi type II).

Le nombre et le mode d'organisation des *dendrites* peuvent être la base d'une classification des neurones. Ramon-Molinier distingue : les neurones isodendritiques dont les dendrites relativement rectilignes et effilées divergent dans toutes les directions; ce type d'organisation dendritique est le plus généralement rencontré. Les neurones idiodendritiques, dont l'organisation dendritique particulière est spécifique du neurone; exemple : la cellule de Purkinje du cervelet. Les neurones allodendritiques se situent entre ces deux extrêmes.

3° ***Les fibres nerveuses.*** — Les fibres nerveuses sont, dans le système nerveux central, entourées par les oligodendrocytes (v. p. 25) et, dans le système nerveux périphérique, entourées par les cellules de Schwann (v. p. 25). Certaines ont de plus une gaine de myéline, d'autres non.

G. H. Bishop (1959) admet qu'il existe une évolution phylogénétique des nerfs. Les fibres non myélinisées apparaîtraient les premières, les plus grosses fibres myélinisées les dernières. Chaque nouveau centre reçoit des informations nouvelles convoyées par de nouvelles afférences représentées par l'extension des voies déjà existantes, ou par le développement de voies nouvelles plus directes.

a) **Les fibres amyéliniques** découvertes par Remak (1833) ne sont entourées que par la gaine névroglique, c'est-à-dire par des cellules isolées, les cellules de Schwann. En réalité, l'axone est situé à l'extérieur de la cellule de Schwann, dans un repli de la membrane cellulaire, rattaché à la surface de la cellule par un « mésaxone ». Membrane plasmique de l'axone et membrane de la cellule de Schwann sont toujours séparées par un espace. Plusieurs axones sont souvent dans une même cellule de Schwann (fig. 14 et 15).

b) **Les fibres myéliniques** se distinguent facilement par l'aspect blanc nacré de leur gaine faite d'une substance réfringente spéciale, appelée myéline, située sous la gaine de Schwann. La myéline est une graisse phosphorée constituée par un mélange complexe de lipoïdes (cholestérine, lécithine) et d'albuminoïdes.

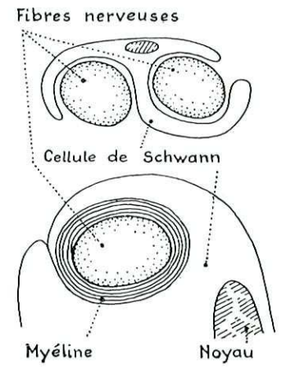

FIG. 14. — *En haut,* cellule de Schwann et fibre amyélinique. *En bas,* cellule de Schwann et fibre myélinisée. (D'après N. B. EVERETT, 1965.)

La gaine de myéline est visible en microscopie optique après certaines colorations, en particulier par l'acide osmique; elle apparaît en microscopie électronique constituée par un enroulement lamellaire concentrique régulier de la membrane plasmique des cellules formatrices de myéline (cellule de Schwann).

— Sur les coupes transversales, la myéline se présente sous la forme de plusieurs (3 ou 4) couches lamellaires concentriques plus ou moins déformées; la structure lamelleuse se retrouve au microscope électronique. L'épaisseur de la gaine de myéline est en rapport avec la grosseur du cylindraxe (fig. 15).

— Sur les coupes longitudinales, et avec des techniques fines, on met en évidence des formations particulièrement étudiées par Nageotte (fig. 16). Ce sont :

— *Les étranglements de Ranvier.* — De place en place, des étranglements annulaires interrompent complètement la gaine myélinique, si bien que la

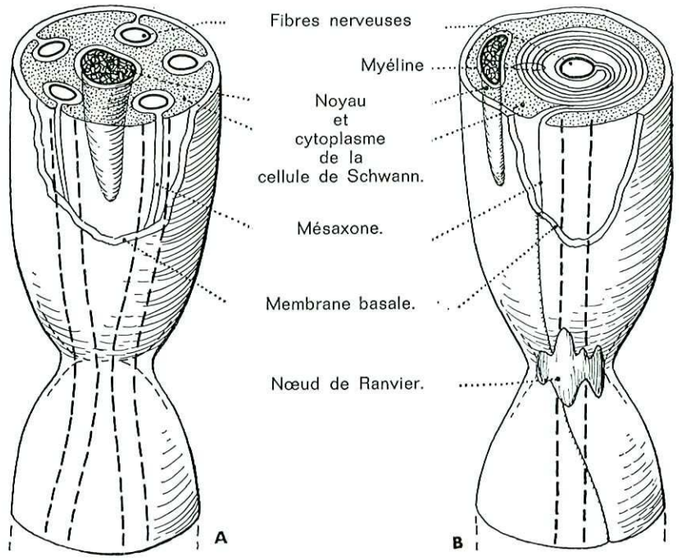

FIG. 15. — *Reconstruction tridimensionnelle schématique d'une fibre amyélinée en A, d'une fibre myélinée en B.*
(D'après le schéma (modifié) de J. POIRIER et J. CHEVREAU.)

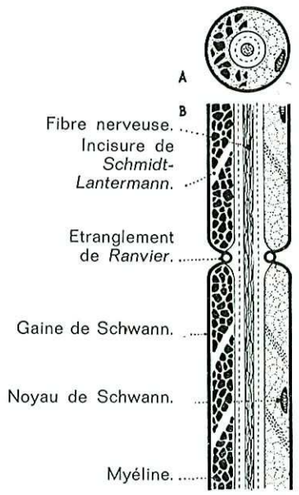

FIG. 16. — *Représentation schématique d'une fibre myélinisée. A,* coupe transversale; *B,* coupe longitudinale.

gaine de Schwann vient au contact de l'axone. Entre deux étranglements est un segment interannulaire.

— *Les incisures de Schmidt-Lantermann* obliques, très minces entaillent la myéline et la découpent en segments coniques, imbriqués les uns dans les autres. A leur niveau s'insère l'appareil de Rezzonico, dispositif filamenteux spiralé, tendu et ordonné régulièrement autour des incisures de Schmidt-Lantermann.

Dans les premiers stades du développement, les axones qui deviendront myélinisés s'invaginent, comme les axones non myélinisés, dans une dépression de la cellule de Schwann qui finit par l'entourer en laissant un mésaxone. Le mésaxone s'allonge et s'enroule en spirale autour de l'axone. Au début, les différents tours du mésaxone sont séparés les uns des autres par du cytoplasme de la cellule de Schwann, mais ensuite, un accolement se réalise, qui fait disparaître le cytoplasme intermédiaire. Le mécanisme de la formation de la myéline reste controversé. L'enroulement myélinique n'est probablement pas dû à une rotation de la cellule de Schwann autour de l'axone, mais à l'allongement du mésaxone lui-même et à son invagination en spirale dans le cytoplasme de la cellule de Schwann autour de l'axone. Les nœuds de Ranvier s'expliquent par le fait que la longueur de chaque tour de spirale va en croissant de l'axone vers la périphérie. Les incisures de Schmidt-Lanterman correspondent à la présence entre les tours de spires d'un peu de cytoplasme schwannien.

La myéline assure une meilleure conductibilité à la fibre : les fibres amyéliniques ont une conductibilité plus lente que les myéliniques.

Gasser et Erlanger ont proposé une *classification* des fibres nerveuses en faisant intervenir à la fois des critères descriptifs, présence ou absence de myéline, et des critères fonctionnels.

— Les fibres de type A ont une gaine de myéline de 1 à 20 μ, leur vitesse de conduction est de 6 à 120 m/seconde. Elles appartiennent au système cérébro-spinal.

— Les fibres B ont une gaine de myéline de moyen calibre, inférieure à 3 μ; leur vitesse de conduction est de 3 à 5 m/seconde.

— Les fibres C non myélinisées de diamètre inférieur à 1 μ, ont une conduction lente : 0,5 à 2 m/seconde.

Les fibres B et C appartiennent au système autonome.

Les fibres A, très diversifiées, ont fait l'objet de sous-divisions. Une première, se fondant sur l'étude des nerfs cutanés qui ne contiennent que très peu de fibres d'un diamètre supérieur à 12 μ, avait attribué la lettre α aux plus grosses fibres et avait distingué des fibres A^{α}, A^{β}, A^{γ}, A^{δ}...

Lloyd, en fonction de la nature des fibres, de leur diamètre et de leur origine, distingue des fibres afférentes I, II, III, IV. Il n'y a pas de fibres du groupe I dans les nerfs cutanés (tableau III ci-dessous).

TABLEAU III

Groupe de fibres	*Nature et diamètre*	*Origine*	*Récepteurs innervés*
I	Fibres myélinisées : 20 à 12 μ	Muscle.	I a : terminaisons primaires des fuseaux. 1 b : organe tendineux.
II	Fibres myélinisées : 12 à 5 μ	Peau. Muscle.	Récepteurs tactiles. Terminaisons secondaires des fuseaux.
III	Fibres myélinisées : 5 à 1 μ	Peau. Muscle.	Récepteurs tactiles thermo-récepteurs nocicepteurs. Presso-récepteurs.
IV	Fibres amyéliniques : 1,5 à 0,5 μ	Peau. Muscle.	Récepteurs tactiles, thermo-récepteurs nocicepteurs. Nocicepteurs.

4° ***Les terminaisons nerveuses. Les synapses.*** — A l'extrémité des fibres nerveuses sont les « arborisations terminales » qui s'articulent dans les centres avec d'autres neurones et dans les tissus avec des éléments effecteurs ou récepteurs.

Le terme de *synapse* (Sherrington, 1897) désigne la région où se juxtaposent ou deux neurones, ou un neurone et une cellule effectrice (musculaire par exemple), ou une cellule sensorielle et un neurone.

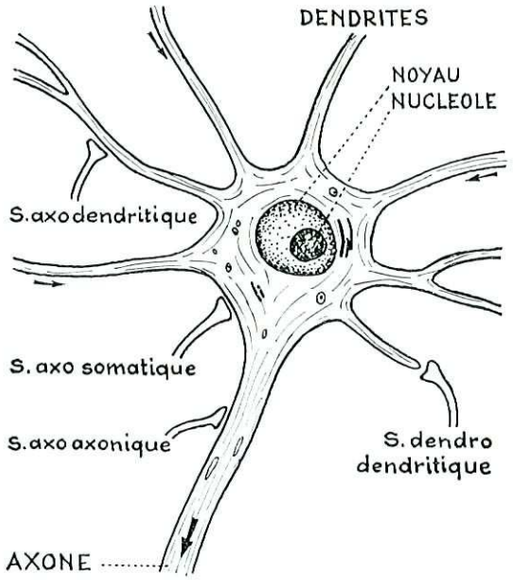

Fig. 17.

Schéma montrant les différents synapses *(S)* répartis autour du corps cellulaire, des dendrites et de l'axone.

a) **Les synapses centrales ou interneuronales.** — Les axones et les dendrites se terminent par des arborisations en corbeille ou renflés en boutons. Il y a quatre sortes de synapses centrales : axo-somatiques, axo-dendritiques, dendro-dendritiques, axo-axoniques. A un même neurone peut arriver plusieurs milliers de boutons synaptiques.

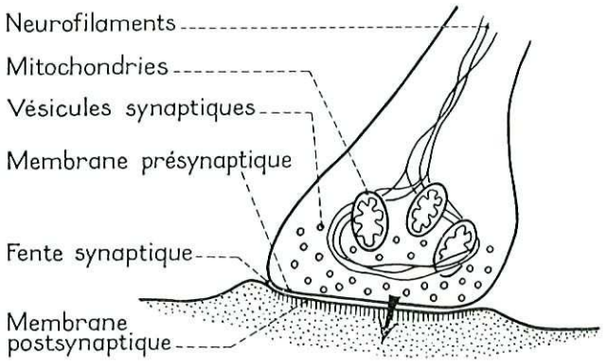

Fig. 18.

Le synapse comprend trois éléments : *l'élément présynaptique* (ou membrane présynaptique), caractérisé par un épaississement localisé de la membrane plasmique; dans le cytoplasme sus-jacent, sont de nombreuses mitochondries et des

vésicules pré-synaptiques (de Robertis) qui sont les vecteurs des médiateurs chimiques (v. plus loin, p. 29). *L'élément post-synaptique* (ou membrane post-synaptique), caractérisé par un épaississement habituellement plus marqué de la membrane plasmique; dans le cytoplasme sous-jacent, sont des structures d'aspect variable (filaments, canalicules) appelées appareil ou réseau post-synaptique. Les membranes pré- ou post-synaptiques sont constituées, comme la membrane plasmique, par une lame interne, sombre, de nature protéique et une lame externe, claire, de nature lipidique; les deux lames claires des deux membranes s'affrontent sans interposition au niveau de la *fente synaptique,* mince espace extra-cellulaire dont l'existence confirme la théorie de l'indépendance du neurone de Ramon y Cajal (fig. 18).

b) **Les terminaisons motrices.** — La jonction neuro-musculaire est la *plaque motrice* où se fait l'opposition des membranes nerveuse et musculaire. Les fibres perdent leur gaine myélinique et les cellules de Schwann. On trouve : la membrane présynaptique avec la lame sombre protéique et sa lame claire lipidique, un espace virtuel sans éléments schwanniens où s'effectuent les échanges ioniques et les réactions moléculaires des médiateurs chimiques, le sarcolemme ou membrane de la fibre musculaire. Les travaux de René Couteaux ont montré, dès 1938, le rôle de la cholinestérase au niveau de la plaque motrice.

c) **Les terminaisons sensitives.** — Les terminaisons sensitives *épithéliales* sont de trois sortes :

— Le renflement en bouton (Conheim, 1868), au sein ou au contact d'une cellule épithéliale. Dans la cornée, il y a un véritable plexus intra-épithélial superficiel. Dans l'épiderme et dans les muqueuses, les boutons n'atteignent jamais la surface. Dans la rétine, dans le labyrinthe, dans les papilles du goût, dans la muqueuse pituitaire, les boutons sont dans le plan des cellules sensorielles.

— Les ménisques sont des arborisations en « nid » ou en « panier » dont le fond est occupé par une cellule épithéliale.

— Les terminaisons hédériformes.

Les terminaisons sensitives *mésenchymateuses* sont représentées par les différents corpuscules de Meissner, de Krause, de Ruffini, de Pacini, de Golgi-Mazzoni (v. p. 406) et par le fuseau neuro-musculaire (v. p. 353).

II. — LA NÉVROGLIE

Les cellules névrogliques ou gliales se rassemblent généralement autour des neurones qu'elles séparent et autour des axones. Leur nom vient du grec *glios* qui signifie « glu ». On estime leur nombre à 100 milliards, soit dix fois plus que de neurones.

La névroglie, bien que d'origine ectodermique, présente, dans ses fonctions comme dans ses réactions pathologiques, de grandes analogies avec le tissu conjonctif.

Elle joue un rôle de soutien et représente la charpente du système nerveux. Elle joue un rôle nutritif et est le serviteur du neurone; elle se fixe sur les vaisseaux, sur la pie-mère et sur la paroi des ventricules, disposition qui correspond à ce rôle.

Classification.

Des variations morphologiques de la cellule névroglique correspondent à des fonctions spéciales (fig. 11).

— **La névroglie de type épithélial.** — Les *épendymocytes* constituent l'épithélium épendymaire qui revêt toutes les cavités du névraxe. Ce sont des cellules cylindro-coniques disposées sur un seul rang et pourvues d'un chondriome dont la structure évoque celle du chondriome des cellules tubulaires du rein. Leur pôle apical tourné vers la cavité est revêtu soit par une cuticule, soit par une bordure de cils vibratiles. Leurs faces latérales sont unies par des complexes de jonction. Leur pôle basal se termine par une expansion protoplasmique fine, longue et ramifiée qui, chez l'embryon et les animaux inférieurs, atteint la surface du névraxe et chez l'adulte s'arrête avant et s'enchevêtre avec les prolongements des astrocytes sous-épendymaires.

Par endroits, les cellules épendymaires se groupent et se différencient en organes : organe subfornical, organe paraventriculaire, organe infundibulaire, organe sous-commissural du IIIe ventricule.

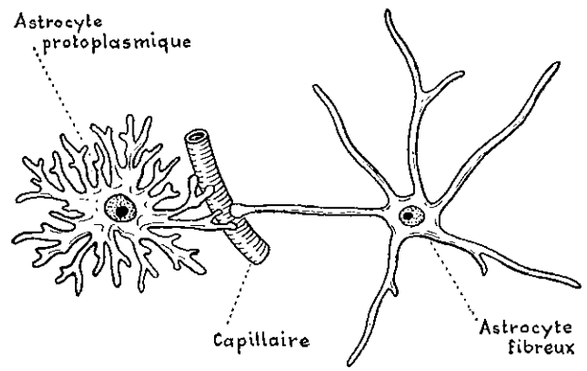

FIG. 19.
L'astroglie : astrocyte protoplasmique et astrocyte fibreux.

— **L'astroglie.** — *Les astrocytes* sont répartis d'une manière assez homogène dans toutes les parties du système nerveux central. Ce sont des cellules de forme étoilée. Leur corps cellulaire, relativement petit, contient un noyau volumineux, arrondi. Leurs prolongements sont de nombre, de longueur, de volume, de ramifications très variés, ce qui a conduit à distinguer deux types opposés avec de nombreuses formes intermédiaires : *des astrocytes protoplasmiques* dont les prolongements sont courts et très ramifiés et sont surtout rencontrés dans la substance grise; *des astrocytes fibreux* dont les prolongements sont moins nombreux, plus longs, plus fins et moins ramifiés et sont rencontrés surtout dans la substance blanche. La microscopie électronique a permis de découvrir que la surface de l'astroglie : corps cellulaire et prolongements, est hérissée de nombreux diverticules digitiformes. La surface de l'astrocyte est ainsi très grande; les astrocytes sont probablement les cellules dont la surface relative (rapport surface/volume) est la plus grande (fig. 19).

Le cytoplasme du corps cellulaire et des prolongements contient les organites habituels : mitochondries, réticulum granulaire, appareil de Golgi et se caractérise

(sur les images de microscopie électronique) par la présence de grains de glycogène et de faisceaux de microfilaments ou « gliofilaments ».

Les prolongements astrocytaires peuvent se disposer sur un plan et reposer sur une membrane basale : 1° sous la pie-mère, en périphérie du système nerveux central, ils forment la couche sous-piale des *astrocytes marginaux*; 2° autour des artères intracérébrales et des capillaires qu'ils entourent complètement, ils constituent par les « *pieds vasculaires des astrocytes* » (trompes vasculaires de Cajal) une enveloppe gliale continue qui sépare les cellules endothéliales et les neurones.

— **L'oligodendroglie.** — *Les oligodendrocytes* de Rio-Hortega, présents dans la substance grise, sont surtout nombreux dans la substance blanche. Ce sont de petites cellules arrondies dont le noyau est petit et rond et dont le cytoplasme est peu abondant; leurs prolongements sont fins, courts et peu nombreux.

Les oligodendrocytes sont groupés en satellites autour des neurones, mais surtout le long des fibres; elles sont responsables de la formation des gaines de myéline du système nerveux central; il y a donc une analogie avec les cellules de Schwann qui entourent les axones dans le système nerveux périphérique.

— **La microglie.** — Selon Rio-Hortega, la microglie diffère de l'oligodendroglie (avec laquelle elle avait été confondue par Cajal) par son origine mésodermique, par sa morphologie, par ses fonctions.

La microglie prend des formes arrondies et pseudopodiques, expression de sa mobilité, mais aussi des formes ramifiées, étoilées. Dans le protoplasma, il n'y a pas de gliofibrilles, mais seulement des granulations lipoïdes et pigmentaires. Les éléments microgliques sont satellites des capillaires sanguins; ils sont répandus dans la substance blanche et dans la substance grise du cerveau et de la moelle.

La microglie est d'origine mésenchymateuse et possède des fonctions comparables à celles du tissu réticulo-endothélial. Animée de mouvements amiboïdes avec émission et rétraction des pseudopodes, elle posséderait les propriétés de l'histiocyte du tissu conjonctif.

— **La névroglie périphérique,** ou cellule de Schwann, est limitée par une membrane plasmique, revêtue extérieurement par une membrane basale. Elle possède un noyau ovalaire et un cytoplasme contenant les organites habituels de la cellule : mitochondries, appareil de Golgi, centrosome, ribosomes, réticulum endoplasmique, granulaire... La névroglie périphérique entoure une ou plusieurs fibres invaginées dans des dépressions de sa membrane plasmique (v. p. 20).

III. — L'ESPACE EXTRA-CELLULAIRE

La juxtaposition des prolongements de taille et de forme variées appartenant aux neurones ou aux cellules gliales est telle qu'on a pu se demander s'il existait dans le système nerveux central un espace extra-cellulaire. Ces prolongements sont séparés les uns des autres par un espace intercellulaire de 150 à 200 Å qui forme un labyrinthe de canaux communicants dont l'épaisseur est très faible, mais le volume considérable, si l'on envisage l'étendue des surfaces de contact entre les innombrables prolongements. Il est évalué, selon les techniques utilisées, à 5 à 30 % du volume tissulaire.

FONCTION ET ORGANISATION

I. — LE NEURONE

Il y a lieu de distinguer la physiologie du corps cellulaire, de ses prolongements et de la synapse.

1° *Le corps cellulaire.*

Le corps cellulaire du neurone est :

— un centre *fonctionnel* : il transforme, renforce et distribue l'influx nerveux;

— un centre *trophique* : il assure la vie de ses constituants jusqu'à l'extrémité de ses prolongements; toute atteinte du corps cellulaire retentit sur les prolongements; la régénération d'un prolongement sectionné se fait à partir du corps cellulaire.

La membrane plasmique du neurone qui entoure le corps cellulaire et ses prolongements est le substratum fondamental de la conduction de l'influx nerveux; elle sépare les milieux intérieur et extérieur du parenchyme. Ces milieux diffèrent par leur composition ionique. Il y a environ 20 fois plus d'ions K+ à l'intérieur et 20 fois plus d'ions Na+ à l'extérieur. Cette différence de concentration ionique, jointe au fait que la membrane au repos est sélectivement perméable aux ions K+, explique le potentiel de repos. La cellule au repos peut être considérée comme une pile de concentration potassique.

Le neurone possède un niveau métabolique élevé qui demande un apport constant d'oxygène, de glucose et de divers métabolites. Les échanges entre neurone et capillaires sanguins sont très importants; ils mettent en jeu les cellules gliales, essentiellement les astrocytes.

— **Les modifications fonctionnelles.** — Les corps de Nissl sont les témoins de l'activité cellulaire; ils représentent peut-être une substance de réserve. Ils tendent à disparaître après activité prolongée; ils se reconstituent pendant la phase de repos.

Le rôle des neuro-fibrilles n'est pas encore déterminé; il s'agit très probablement d'éléments de soutien pour le cytoplasme du péricaryon ou des prolongements. Chez certains animaux (lézards), ils s'agglomèrent pendant la période léthargique d'inertie; dès que l'activité reprend, le réseau se reforme.

— **Les modifications avec l'âge.** — Les cellules nerveuses ne se reproduisent pas. La condensation de la chromatine dans le nucléole et l'absence de centrosome indiquent qu'elles ne peuvent ni se multiplier, ni se régénérer. Nous naissons avec un nombre déterminé et définitif de neurones.

De la naissance jusque vers 20-25 ans, les neurones grossissent, poussent des dendrites et se chargent peu à peu de pigment. Toutes les acquisitions faites au cours de la vie tiennent non pas à l'augmentation numérique des neurones, mais à l'excitabilité de nos neurones, à la conductibilité et à l'extension de leurs prolongements, à l'augmentation des articulations synaptiques. L'absence de multiplication des neurones découle de leur organisation fonctionnelle. Un renouvellement cellulaire effacerait en effet les acquisitions inscrites en mémoire dans le cytoplasme (v. p. 313) et dans les connexions intercellulaires.

Chez le vieillard, les phénomènes d'involution sont dus à la réduction du nombre des neurones, à l'atrophie et à la désintégration cytoplasmique, à la diminution et à la déformation des corps tigroïdes, à la surcharge pigmentaire, à l'atrophie des prolongements axodendritiques.

— **Les modifications pathologiques.** — Le neurone, cellule très perfectionnée, résiste mal aux agressions, qu'elles soient inflammatoires, toxiques, trophiques ou traumatiques; il est fréquemment le siège de phénomènes dégénératifs.

Dans certaines affections à virus neurotropes (maladie de Heine-Medin, maladie de Von Economo, etc.), les lésions neuronales sont nettes; on constate des modifications de la substance chromatique et de l'appareil neuro-fibrillaire et, au maximum, la phagocytose de la cellule dégénérée par des éléments névrogliques.

Régénération cellulaire. — Lorsque les lésions sont légères, les processus de régénération cellulaire sont indiscutables et la cellule peut récupérer sa structure initiale. Après une atteinte sévère, au contraire, les neurones disparaissent; leur perte n'est pas compensée par des phénomènes de régénération puisque les neurones sont incapables de se diviser. Cette notion explique d'ailleurs que les tumeurs, à point de départ neuronal, soient rarissimes.

2° *Les fibres nerveuses.*

— **Les fibres nerveuses ne se comportent pas comme de simples conducteurs passifs.** — Il faut renoncer à la classique mais fausse comparaison avec des câbles téléphoniques. Les fibres nerveuses régénèrent activement de place en place l'impulsion qu'elles sont chargées de transmettre : la distance parcourue n'affaiblit pas le signal. Cette conduction sans affaiblissement résulte de l'excitabilité électrique des fibres nerveuses : lorsqu'une partie de l'axone subit la brusque variation de potentiel qu'on nomme « potentiel d'action », des courants locaux s'établissant entre différentes parties de l'axone excitent la partie immédiatement voisine et ainsi de suite...

La vitesse de transmission des messages nerveux est plus grande dans les fibres myélinisées. En effet, la gaine de myéline est formée de segments, longs de 1 à 2 mm, séparés par des étranglements, les nœuds de Ranvier, qui sont les seuls points de contact entre la fibre et le milieu extérieur conducteur. Les courants d'action engendrés par un nœud de Ranvier atteignent le suivant et l'excitent directement, sans avoir besoin d'être relayés par les segments intermédiaires : c'est cette « conduction saltatoire » qui augmente la vitesse de transmission jusqu'à parfois 400 km/h.

— **La vie des prolongements est réglée par celle du corps cellulaire.** — Le syncitium névroglique joue le rôle principal dans les processus de dégénérescence et de régénération. La facilité avec laquelle les fibres se régénèrent s'oppose à

l'absence du pouvoir régénérateur cellulaire. Les nerfs sont aussi capables de proliférations métaplasiques : névromes.

Après la section d'un nerf, on constate des modifications au niveau du bout distal : dégénérescence des fibres nerveuses, au niveau du bout proximal : régénération des fibres et, au niveau du corps cellulaire : réaction rétrograde.

Au niveau du *bout distal* ou périphérique, les lésions sont maximum. La *dégénérescence* des fibres est appelée dégénérescence wallérienne (Waller, 1856). Le nerf perd sa conductibilité. Le cylindraxe se rétracte et subit une dégénérescence granulo-graisseuse. La gaine de myéline se fragmente et forme des corps ovoïdes. Les cellules du syncitium névroglique de Schwann se libèrent, acquièrent des propriétés phagocytaires, digèrent la myéline et émigrent chargées de déchets. Vers le quinzième jour, la dégénérescence est complète. En même temps que cette dégénérescence myélino-axonale, les cellules de Schwann prolifèrent à l'intérieur de la membrane basale restée intacte et forment une sorte de tube.

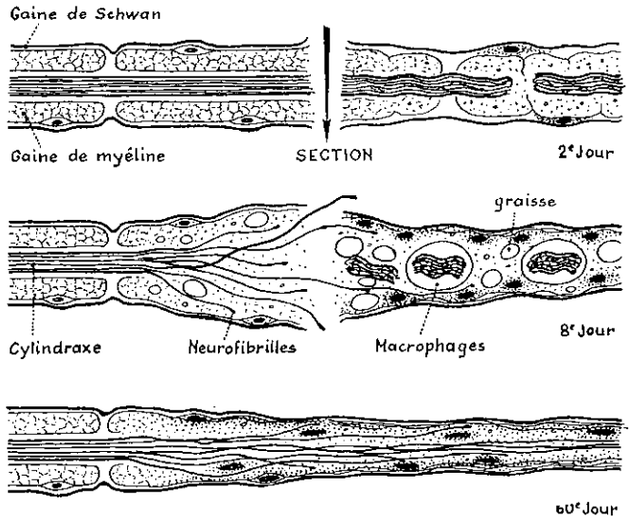

Fig. 20. — *Section, dégénérescence et régénérescence de la fibre nerveuse.*

Le bout proximal ou central va être le point de départ de la régénération. Dans les premiers jours de la section, les axones poussent et pénètrent dans le tube schwannien du bout distal. Le processus progresse et, bientôt, les cellules de Schwann vont édifier autour des axones de nouvelles gaines de myéline. Progressivement, la fibre nerveuse est reconstituée à une vitesse de 0,25 à 3 mm par jour selon les cas. Cette régénération n'est possible que si les bouts proximal et distal du nerf sont dans le prolongement l'un de l'autre, et à une distance réduite. Dans le cas contraire, les axones repoussent mais ne peuvent pas pénétrer dans les tubes schwanniens du bout distal, ils forment une masse enchevêtrée à l'extrémité du bout proximal (névrome d'amputation).

Le corps cellulaire lui-même présente des modifications quand son axone est sectionné ou lésé : il est gonflé et le noyau et les corps de Nissl sont refoulés à la périphérie.

Les nerfs purements moteurs ou purement sensitifs régénèrent assez bien. Les nerfs mixtes moins bien, car il se produit des erreurs d'aiguillage dans le cheminement des axones. Au niveau des centres, les processus de régénération sont moins efficaces : ils sont anarchiques et n'aboutissent probablement pas parce que les gaines de Schwann y font défaut. On a cependant vu des processus de régénération assez poussés dans les cordons postérieurs de la moelle (Lhermitte).

3° *La synapse.*

Les synapses (du grec *sunapsus* qui signifie point de jonction) relient les neurones et assurent la transmission de l'influx nerveux. Elles sont environ plus de 500 000 milliards dans le cerveau. Le corps cellulaire n'est en somme que la partie du neurone contenant le noyau avec un cytoplasme et des réserves pour l'accomplissement des fonctions trophiques auxquelles préside ce noyau. C'est la

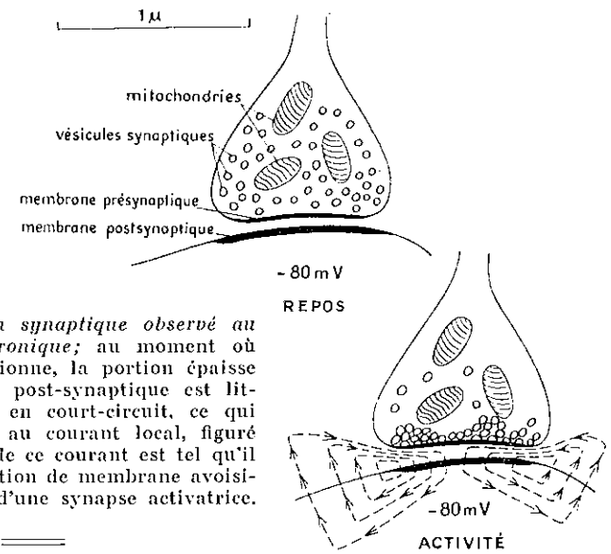

Fig. 21. — *Bouton synaptique observé au microscope électronique;* au moment où la synapse fonctionne, la portion épaisse de la membrane post-synaptique est littéralement mise en court-circuit, ce qui donne naissance au courant local, figuré en bas. Le sens de ce courant est tel qu'il dépolarise la portion de membrane avoisinante : il s'agit d'une synapse activatrice.

synapse qui joue le rôle essentiel. Elle est la surface de contact entre deux protoplasmas; on peut la considérer comme une membrane au sens physiologique, capable de bloquer le courant et de ne le laisser passer que dans un seul sens; elle joue un rôle de premier plan dans les phénomènes d'inhibition, de sommation, de facilitation, de fatigue. De très nombreux faits montrent sa grande sensibilité aux intoxications : strychnine, chloroforme, alcool, vératrine, curare, etc.

La synapse fonctionne à sens unique. Ce fonctionnement est resté longtemps un sujet de controverse entre les tenants d'un mécanisme purement électrique et ceux d'un mécanisme neuro-hormonal. On sait aujourd'hui que ces derniers avaient raison... L'extrémité présynaptique contient en effet, comme nous l'avons vu plus haut, de nombreuses vésicules, support de l'intermédiaire chimique.

Au repos, ces vésicules sont maintenues à distance de la membrane par le champ électrique, dont celle-ci est le siège. A l'arrivée d'un potentiel d'action, la membrane perd ou inverse sa charge électrique, ce qui lui permet d'absorber quelques milliers de vésicules qui libèrent aussitôt l'intermédiaire chimique qu'elles contenaient. Celui-ci diffuse alors à l'extérieur et met environ une demi-milliseconde à atteindre la membrane post-synaptique qui perd aussitôt sa perméabilité sélective au potassium pour devenir perméable indifféremment à tous les ions, c'est-à-dire conductrice. Un courant électrique local, engendré par la différence de potentiel entre l'intérieur et l'extérieur de la cellule réceptrice, prend naissance et déclenche le potentiel d'action post-synaptique. Dès son arrivée sur la membrane réceptrice, l'intermédiaire chimique est décomposé par un enzyme spécifique très concentré en surface; en 4 ou 5 millisecondes, la synapse est de nouveau prête à fonctionner.

Il y a deux sortes de synapses :

— Les synapses **activatrices** correspondent à la description précédente.

La transmission de l'influx nerveux entre deux neurones se fait donc par l'action d'un médiateur chimique synthétisé dans le neurone (par des processus enzymatiques) et stocké au niveau des éléments présynaptiques dans les vésicules synaptiques.

La nature du médiateur chimique diffère selon les neurones. Dans le système nerveux périphérique, il s'agit de l'acétylcholine pour les synapses neuro-effectrices du parasympathique et les synapses neuro-musculaires des plaques motrices, et de la noradrénaline pour les synapses neuro-effectrices du sympathique. Dans le système nerveux central, on connaît moins bien la nature des médiateurs chimiques; il peut s'agir, selon les cas, de l'acétylcholine, de la noradrénaline, de la dopamine, de la sérotonine... La répartition chimique des synapses ne se fait pas au hasard; certaines structures anatomiquement définies ont un mode de transmission synaptique déterminé. Les synapses cholinergiques seraient les plus nombreuses; elles se rencontrent à tous les niveaux du système nerveux central. Les synapses noradrénergiques seraient particulièrement importantes dans l'hypothalamus, le système limbique. Les synapses dopaminergiques seraient concentrées dans les formations du système extra-pyramidal : striatum, pallidum, locus niger. Les synapses sérotoninergiques, mal connues, se trouveraient surtout dans le tronc cérébral.

— Les synapses **inhibitrices** sont caractérisées par un agent de transmission spécial, dont la composition chimique est encore inconnue. Aucune particularité morphologique ne permet de les reconnaître. Leur action est d'hyperpolariser momentanément la membrane post-synaptique, ce qui a pour effet de la rendre moins sensible aux actions excitatrices. Cette hyperpolarisation résulte d'une augmentation sélective de la perméabilité normalement très faible aux ions Cl, dont le potentiel d'équilibre est légèrement supérieur à celui des ions K+ qui, lui, détermine le potentiel de la membrane au repos.

Ainsi est admise la conception de la cellule nerveuse intégrant dans son appareil somato-dendritique les influences de plusieurs centaines de synapses excitatrices et inhibitrices, et transmettant à d'autres cellules le résultat de cette opération sous la forme d'une fréquence plus ou moins grande des potentiels

d'action qui parcourent sans cesse son axone. Chaque neurone est connecté, en moyenne, avec une centaine de ses voisins, ce qui fait comprendre la grande souplesse de fonctionnement et d'aiguillage dont est capable ce dispositif.

4° L'organisation des neurones.

Les lois fondamentales établies par Ramon y Cajal (1891) et Van Gehuchten (1892) régissent l'organisation et le fonctionnement des neurones.

a) **La loi de polarisation dynamique du neurone** établit le sens de l'influx nerveux. La transmission de l'influx nerveux se fait des dendrites vers le corps cellulaire et du corps cellulaire vers l'axone. Il est donc cellulipète dans les dendrites, cellulifuge dans l'axone.

b) **La loi de l'épargne du temps et de l'espace** (Cajal) complète et restreint la précédente, elle explique les phénomènes paradoxaux tels que les réflexes vasomoteurs dits « d'axone » (ou « antidromiques », Bayliss). Le courant nerveux ne traverse pas nécessairement le corps cellulaire lorsque l'axone naît, comme il arrive fréquemment par un tronc commun avec un dendrite (cellules des ganglions rachidiens ou des ganglions sympathiques). L'influx est alors axipète dans les dendrites et dendrofuge dans l'axone.

c) **La loi de l'indépendance du neurone.** — Tous les prolongements, qu'ils soient axones ou dendrites, ont des extrémités libres; il n'y a pas de réseau entre les cellules; les rapports sont de contiguïté et non de continuité.

Cette dernière loi a été très discutée. Bethe, Apathy, Durante ne croient pas à l'unité du neurone; pour eux, il existe une chaîne de cellules anastomosées bout

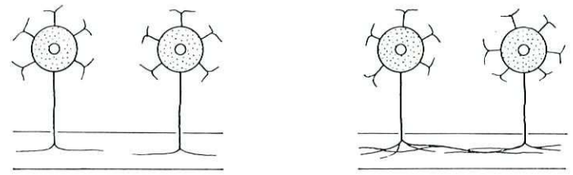

Théorie de l'indépendance des neurones (Ramon-Cajal).

Théorie neurofibrillaire (Bethe et Apathy).

Fig. 22. — *La théorie de l'indépendance du neurone.*

à bout. Ils admettent l'existence d'un réseau neuro-fibrillaire intra et périnerveux et remplacent la théorie du neurone par la *théorie neurofibrillaire* qui n'est au fond qu'un retour à l'ancienne théorie du réseau diffus de Gerlach. En réalité, les observations d'Apathy et Bethe portent sur des être situés très bas dans l'échelle zoologique, et la théorie de l'indépendance du neurone cadre mieux avec les faits observés chez l'homme et la conception actuelle de la synapse.

d) **Les différents types d'organisation.** — L'influx nerveux ascendant ou descendant traverse plusieurs neurones successifs. Leur organisation peut se faire suivant trois modes :

— La disposition en *chaîne* : un neurone suit l'autre; elle est exceptionnelle.

— La disposition *convergente*. L'influx issu d'un grand nombre de cellules est reçu par les abondants dendrites d'une cellule qui le concentre dans son axone. Ce dispositif est rencontré en de nombreux points : cortex cérébelleux (cellule de Purkinje), bulbe olfactif (cellule de Schultze), rétine (cellule multipolaire). Les

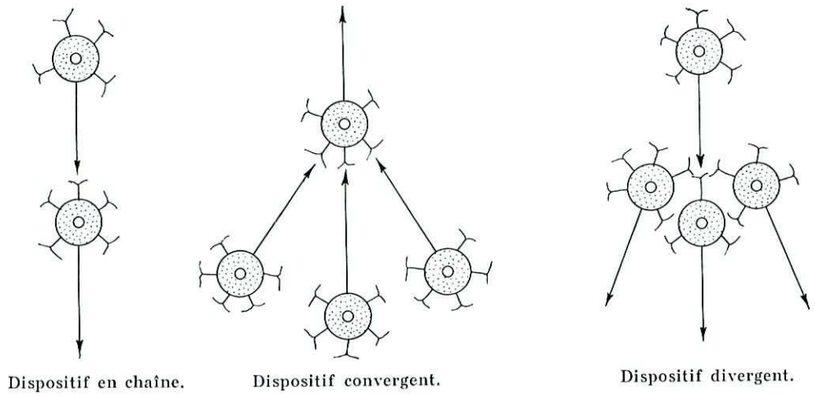

FIG. 23. — *Organisation des neurones.*

faisceaux de la sensibilité générale sont bâtis sur un dispositif convergent : les racines postérieures des nerfs rachidiens totalisent environ 800 000 fibres et les faisceaux sensitifs de la moelle n'en représentent que quelques milliers.

— La disposition *divergente*. D'une cellule à cylindraxe arborescent, l'influx est diffusé dans plusieurs cellules. Cette disposition est celle des voies centrifuges et en particulier du système sympathique dans lequel on voit aux neurones préganglionnaires succéder de beaucoup plus nombreux neurones post-ganglionnaires. Le rapport évalué par Langley serait de l'ordre de 1 à 32.

II. — LA NÉVROGLIE

La cellule gliale joue un rôle de soutien; elle représente la charpente du système nerveux. Elle joue aussi un rôle dans la nutrition des formations nerveuses proprement dites.

La mobilité, la robustesse, le pouvoir macrophagique et le potentiel mitotique de la cellule gliale lui permettent de s'adapter aux modifications normales et pathologiques. A l'opposé du neurone qui ne se reproduit pas, la cellule gliale est capable de croître et de se mutiplier. Elle se renouvelle de façon permanente bien

que lente au cours de l'existence. Les cellules névrogliques peuvent être à l'origine des proliférations cicatricielles (gliose) ou néoplasiques (gliome).

a) **L'astroglie** a des fonctions particulièrement importantes : elles découlent des caractéristiques essentielles de cette cellule : perméabilité particulière de sa membrane, possibilité de gonflement, affinité pour la surface des neurones, des vaisseaux et des méninges. Elle joue un rôle plus actif qu'on ne le pensait.

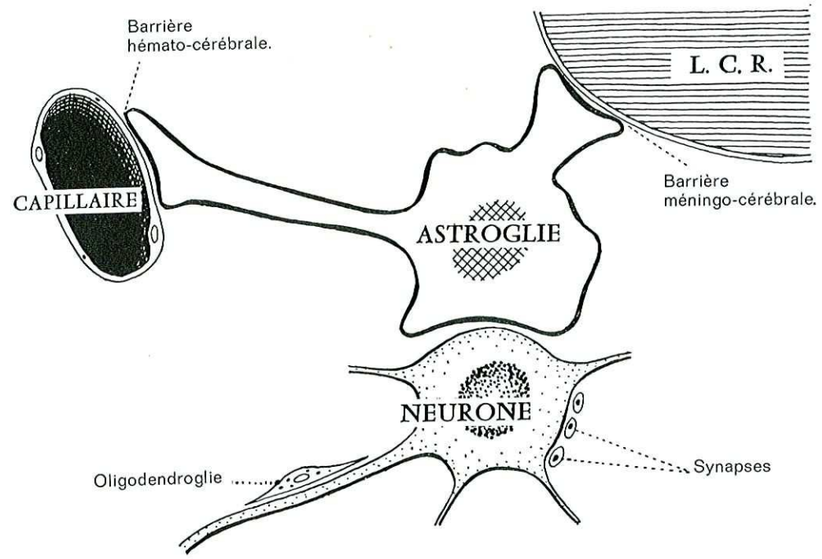

FIG. 24. — *Les fonctions de l'astroglie.* L'astroglie a les fonctions de l'espace extra-cellulaire des autres tissus; elle intervient dans le jeu de la barrière hémato-cérébrale, de la barrière méningo-cérébrale et de la barrière synaptique.

— *Rôle de support structural.* — Les astrocytes forment un réseau tridimensionnel composé de corps cellulaires et de prolongements irradiant de toutes parts et dans toutes les directions; ils sont reliés par des points de jonctions plus ou moins étanches.

— *Rôle dans la transmission.* — Les astrocytes entourent les surfaces réceptrices des neurones et les ouvertures latérales des fentes synaptiques grâce à l'existence d'une multitude de petits prolongements courts et aplatis. L'isolement des surfaces réceptrices assurerait la sélectivité de la transmission nerveuse et l'absence de diffusion à d'autres surfaces neuronales non concernées.

— *Rôle dans la barrière hémato-encéphalique.* — Les pieds vasculaires des prolongements astrocytaires forment une enveloppe complète interposée entre l'endothélium capillaire et le neurone. Entre les membranes plasmiques, gliales et endothéliales, est un espace de 400 à 1 000 Å occupé par une lame basale, parfois divisé en deux feuillets revêtant l'un la cellule endothéliale, l'autre l'astro-

cyte; entre les deux est un espace qui est la partie distale des espaces de Virchow-Robin (voir page 490). Les pieds vasculaires ne représentent pas une barrière effective; entre eux, il y a des solutions de continuité. La barrière hémato-encéphalique est constituée par l'endothélium capillaire qui est continu et présente des *zonula occludens*.

On a déclaré que l'astrocyte avait un rôle capital dans la *nutrition* du neurone et dans le transport de certaines substances à partir du capillaire, tel en particulier le transport actif du glucose. En fait, la possibilité du passage de grosses molécules dans l'espace extra-cellulaire amène à s'interroger sur la réalité de cette fonction...

On a accordé à l'astrocyte, en raison du gonflement de ses pieds vasculaires et de l'aspect peu dense « aqueux », de son cytoplasme, un rôle dans la composition hydroélectrolytique du cerveau qui déterminerait les échanges de Na+ et de K+ entre le neurone et le milieu ambiant et interviendrait dans l'œdème cérébral qui serait en partie intracellulaire. L'existence d'un espace extra-cellulaire où les ions diffusent librement atténue ce concept trop absolu de l'astrocyte réglant l'équilibre hydroélectrolytique du cerveau...

— *Rôle dans la barrière méningo-encéphalique.* — Sous les cellules piales, s'alignent les prolongements gliaux recouverts par une membrane basale. Ils séparent totalement la leptoméninge et les neurones. Le revêtement pie-mérien est discontinu et on peut dire que le liquide céphalo-rachidien baigne directement la face externe du cerveau. La glie sous-piale, malgré la présence de *zonula occludens,* est perméable. La barrière « liquide céphalo-rachidien-encéphale » diffère donc de la barrière « hémato-encéphalique ».

b) **Les cellules gliales du revêtement épendymaire** sont unies par des jonctions intercellulaires étanches (v. p. 495). Elles paraissent s'opposer à la diffusion de métabolites entre elles. L'épendyme et les prolongements astrocytaires qui lui sont accolés constituent le substratum de la barrière épendymaire située entre le liquide céphalo-rachidien et le cerveau ou la moelle. Pour certains, cette barrière est peu perméable et le passage transcellulaire est un phénomène actif dû à un potentiel de membrane. En fait, de nombreux arguments expérimentaux démontrent que l'épendyme entrave peu le passage des fluides entre le liquide céphalo-rachidien et l'espace extra-cellulaire du système nerveux central. Il faut d'ailleurs remarquer la similitude de la composition ionique du liquide céphalo-rachidien et des liquides interstitiels de l'espace extra-cellulaire du cerveau.

c) **L'oligodendroglie,** au niveau du système nerveux central, et la cellule de Schwann, au niveau du système nerveux périphérique, sont disposées autour des neurones et des fibres. Elles jouent un rôle dans la formation de la myéline et donc dans la conduction nerveuse.

d) **La microglie** a des fonctions encore peu connues, probablement comparables à celles du tissu réticulo-endothélial (v. p. 25).

DEUXIÈME PARTIE

LA MOELLE ÉPINIÈRE

CHAPITRE III

LA MOELLE ÉPINIÈRE

L'étude du système nerveux central doit logiquement commencer par la moelle épinière, car elle en est la partie la plus simple et il est de bonne règle de procéder du simple au complexe.

La moelle est en effet la partie du névraxe qui diffère le moins du tube neural primitif : sa forme est celle d'un tube à parois épaisses et à lumière à peu près obstruée.

La moelle est le passage de tous les grands faisceaux. Son étude est la meilleure des initiations à celles du tronc cérébral et du cerveau qui sont plus complexes, mais où l'on retrouve les mêmes faisceaux.

EMBRYOLOGIE

La moelle épinière, si ce n'est quelques modifications, conserve dans son ensemble l'aspect du névraxe primitif.

Le canal de l'épendyme est d'abord situé au centre du tube neural. Le développement prépondérant des parties latérales du tube le fait ensuite venir presque affleurer en surface en arrière. Le développement de la substance grise et des cordons postérieurs provoque l'oblitération progressive de la partie postérieure du canal que représentera le septum médian postérieur; le canal est ainsi reporté au centre de la moelle. L'accroissement des cornes antérieures et des cordons antérieurs entraîne la formation du sillon médian antérieur.

Les épendymoblastes, situés autour du canal de l'épendyme, deviennent épendymocytes et forment le revêtement épithélial du canal.

Les **spongioblastes** qui dérivent des cellules germinatives de l'épithélium primitif donnent naissance aux cellules névrogliques qui possèdent de multiples prolongements et sont disséminées.

Les **neuroblastes** primitifs dont dérivent les neurones forment autour du canal épendymaire un véritable « manteau » gris. Il est d'abord régulier, mais bientôt on distingue nettement les ébauches des cornes antérieures et postérieures. A partir du cinquième mois, un manteau blanc, formé par les prolongements des cellules enrobés d'une gaine de myéline, entoure le manteau gris.

— *Dans la substance grise,* il existe, dès les premiers stades du développement, une systématisation des neurones : Dans les cornes antérieures se rassemblent de volumineux amas de cellules motrices, dynamoneures, dont les

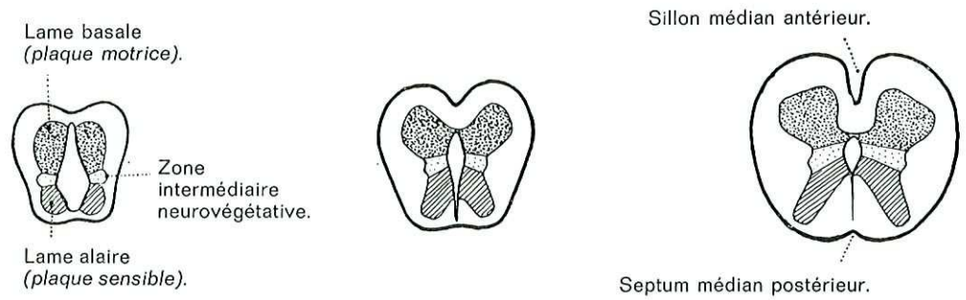

FIG. 25. — *Le développement des cornes et des cordons de la moelle provoque l'accolement du canal dans sa partie postérieure* (septum médian postérieur) *et l'apparition du sillon médian antérieur.*

axones forment les racines antérieures des nerfs rachidiens. Dans la zone intermédiaire sont les cellules neuro-végétatives. Dans les cornes postérieures sont des cellules sensitives, en groupes moins importants.

Dans les ganglions spinaux sont des neurones sensitifs (cellule en T) issus de la crête ganglionnaire (v. p. 5 et 14).

— *Dans la substance blanche,* on assiste au développement successif des faisceaux. L'épaisseur du manteau blanc va en augmentant. Leur ordre d'apparition est intéressant à retenir, en raison des déductions physiologiques qui en découlent : 1° faisceau fondamental du cordon antérieur; 2° faisceaux de Goll et de Burdach; 3° faisceau fondamental du cordon latéral; 4° faisceau pyramidal direct; 5° faisceaux spino-cérébelleux; 6° faisceau pyramidal croisé.

Le développement des éléments gris et blancs de la moelle procède de haut en bas, c'est-à-dire que le développement de la moelle cervicale est achevé avant celui de la moelle dorsale, lequel précède celui de la moelle lombaire et sacrée.

CONFIGURATION EXTÉRIEURE

La moelle s'étend dans le canal rachidien du trou occipital à la deuxième vertèbre lombaire.

Forme. — Cylindroïde, légèrement aplatie d'avant en arrière.

Direction. — Deux courbures, l'une cervicale concave en arrière, l'autre dorsale concave en avant, épousent celles de la colonne vertébrale.

Dimensions. — Longueur, 45 cm. Diamètre transversal, 10 à 12 mm; diamètre antéro-postérieur, 8 mm; soit un peu plus et un peu moins de 1 cm.

Poids. — 26 à 30 g. La moelle de l'Homme comparée au poids du corps est, comme son cerveau, plus considérable que celle des autres Mammifères.

La croissance inégale de la colonne vertébrale et de la moelle a trois conséquences :

1° La moelle s'allonge moins que la colonne vertébrale; elle paraît remonter au niveau de la deuxième lombaire; c'est ce qu'on appelle l'ascension apparente de la moelle.

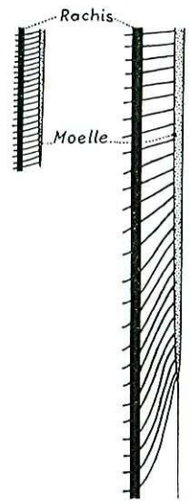

FIG. 26. — *La croissance inégale de la moelle épinière.* A gauche, les premiers mois de la vie intra-utérine; à droite, à la naissance.

2° Une formation rudimentaire, le *filum terminale,* se développe au-dessous de la moelle.

3° Les nerfs rachidiens primitivement horizontaux deviennent de plus en plus obliques au fur et à mesure qu'on descend. Les derniers sont verticaux, ils se rassemblent au-dessous de la moelle et forment la « queue de cheval ».

Division. — On peut distinguer à la moelle cinq parties :

La partie cervicale supérieure correspond aux trois premiers segments cervicaux; elle va du collet du bulbe au renflement cervical et s'étend de l'atlas à la 3e vertèbre cervicale. Longueur, 2,5 cm.

Le renflement cervical correspond aux 4e, 5e, 6e, 7e, 8e segments cervicaux et au 1er dorsal. Il s'étend de la 4e vertèbre cervicale à la 1re dorsale. Longueur, 10 cm. De lui naissent les racines du plexus brachial.

La partie dorsale s'étend de la 2e à la 10e dorsale. Longueur, 20 cm.

Le renflement lombaire correspond aux segments lombaires et aux trois premiers segments sacrés. Il s'étend de la 10e dorsale à la 1re lombaire. Longueur, 10 cm. Il donne naissance aux plexus lombaire et sacré.

Le cône médullaire ou cône terminal est au niveau de la 2e vertèbre lombaire. Il correspond aux 4e et 5e segments sacrés et au 1er segment coccygien.

Le filum terminale est un cordon de 1 à 2 mm qui ne renferme aucun des éléments de la moelle. Il va de L2 à la base du coccyx où il s'insère. Il est entouré par les nerfs de la queue de cheval : nerfs lombaires et sacrés. Long de 20 à

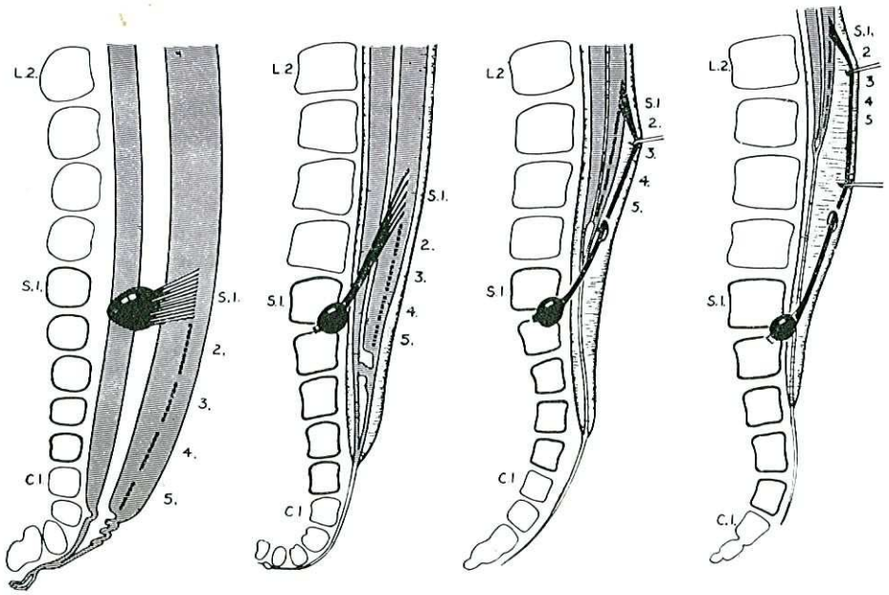

Fig. 27. — *L'ascension apparente de la moelle.* Quatre phases successives du développement de l'extrémité inférieure de la moelle sur des embryons de 30 mm, 67 mm, 111 mm, 221 mm. On voit la formation progressive du *filum terminale* et l'obliquité de plus en plus grande du nerf pris pour exemple, le premier nerf sacré. (D'après Stretter, 1919.)

25 cm, il comprend deux parties : Une contenue dans la dure-mère, va jusqu'à S2; sa longueur est d'environ 15 cm. L'autre, située en dehors de la dure-mère, constitue le ligament coccygien qui va se fixer sur la base du coccyx; sa longueur est de 8 à 10 cm.

Description. — Des sillons verticaux délimitent des surfaces appelées cordons (fig. 25).

Face antérieure. — Le cordon antérieur est délimité par deux sillons.

Le sillon médian antérieur est réel et profond; quand on écarte les lèvres du sillon, on voit au fond la commissure blanche.

Le sillon collatéral antérieur n'est pas réel; il correspond plutôt à la ligne d'émergence des racines antérieures.

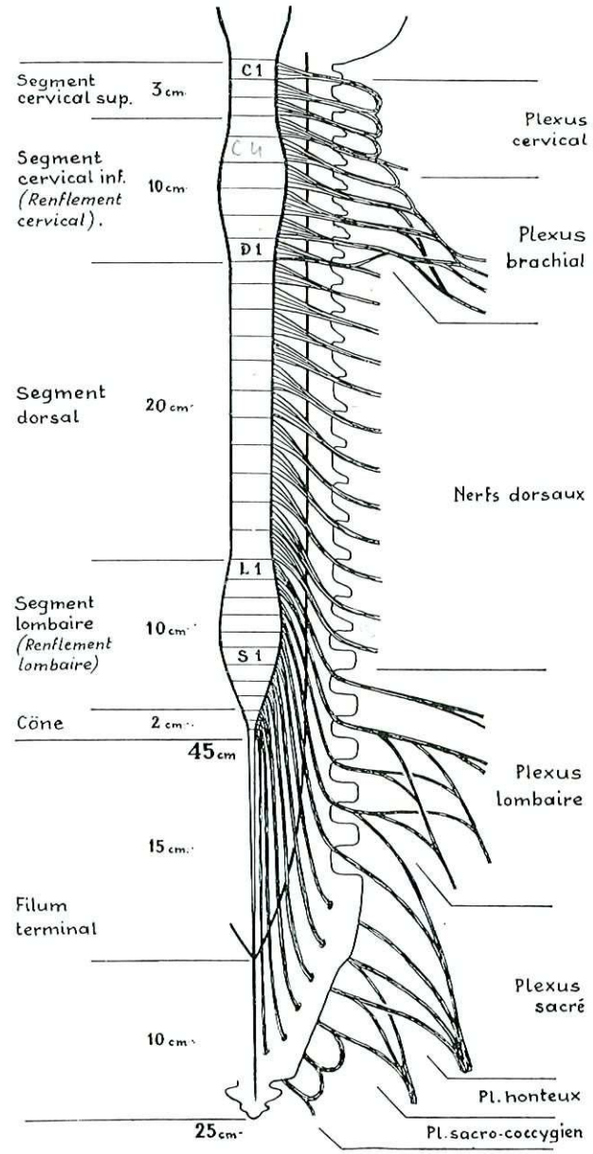

Fig. 28. — *Les segments de la moelle.*

Face postérieure. — Le cordon postérieur est délimité par deux sillons.

Le sillon médian postérieur est en réalité une simple dépression qui ne correspond pas en profondeur à un sillon, mais à un septum ou cloison névroglique qui unit la surface de la moelle à l'épendyme.

Le sillon collatéral postérieur est une fente véritable. Si on arrache les racines

postérieures, on voit, au fond du sillon, l'extrémité grise des cornes postérieures.

Un sillon intermédiaire postérieur, bien marqué dans la région cervicale, sépare les faisceaux de Goll et de Burdach.

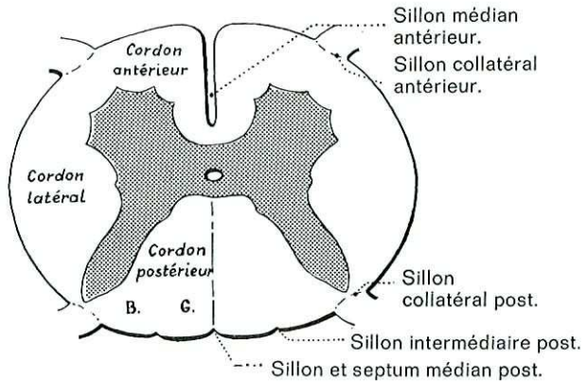

FIG. 29.

Configuration externe de la moelle. G : cordon de Goll; *B :* cordon de Burdach.

Face latérale. — Le cordon latéral est délimité par les deux sillons collatéraux antérieur et postérieur.

Il y a donc trois cordons : antérieur, postérieur et latéral. En réalité, les cordons antérieur et latéral se continuent l'un avec l'autre et l'on parle souvent d'un cordon antéro-latéral.

RAPPORTS

Les explorations clinique, radiographique et opératoire que l'on est amené à réaliser pour diagnostiquer et pour traiter les affections de la moelle et du rachis donnent un intérêt particulier à l'étude des rapports de la moelle.

1° Avec le rachis.

La moelle ne remplit le canal rachidien ni en hauteur, ni en largeur. Sa longueur est en moyenne de 45 cm pour un canal rachidien dont la longueur moyenne est 70 cm. Son diamètre transversal (10 à 12 mm) et son diamètre antéro-postérieur (8 mm) sont nettement inférieurs aux diamètres du canal rachidien qui se situent en moyenne dans la marge de 14 à 22 mm. La moelle n'occupe en somme que les deux tiers du canal.

Les dimensions du canal rachidien sont en réalité variables. Au niveau de la colonne cervicale et de la colonne lombaire peuvent exister des rétrécissements congénitaux parfois responsables de complications neurologiques.

Les sténoses congénitales du canal cervical au-dessous d'une limite inférieure du diamètre sagittal menacent la moelle (fig. 30). La compression peut être à l'origine de myélopathies aiguës ou chroniques qui se manifestent, soit progressi-

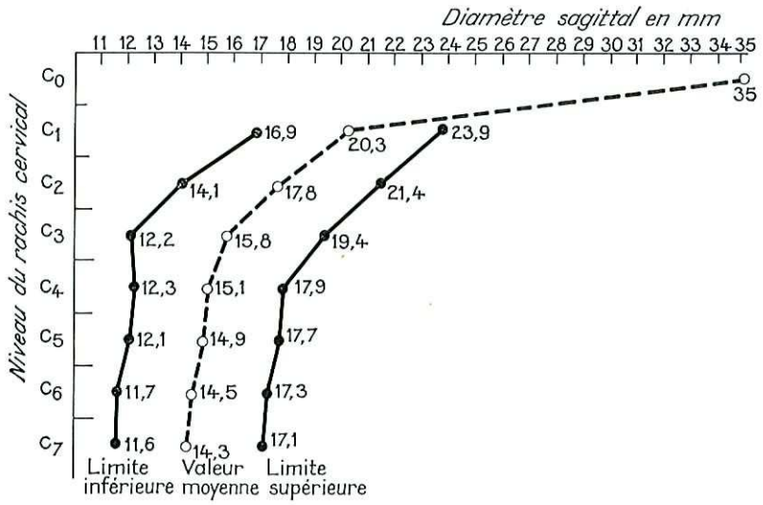

FIG. 30. — *Diamètre sagittal du canal cervical.*
(D'après M. BEN AMOR et E. BABIN, 1972.)

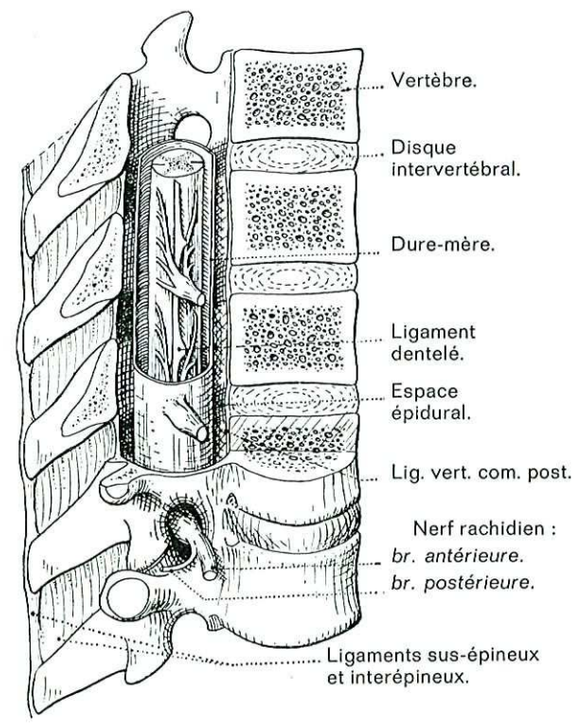

FIG. 31.

Vue latérale de la moelle sur une coupe vertico-sagittale de la colonne vertébrale.

vement, soit brusquement à l'occasion de mouvements répétés ou forcés d'extension ou de flexion de la colonne cervicale. Les déformations arthrosiques interviennent aussi comme facteur aggravant.

En avant, se trouvent les corps vertébraux et les disques intervertébraux. Les tumeurs vertébrales, les fractures, les affaissements vertébraux, les ostéophytoses marginales postérieures, les hernies du noyau pulpeux du disque peuvent être l'origine de compression de la moelle ou des racines des nerfs rachidiens.

Sur les côtés sont les pédicules qui délimitent les trous de conjugaison vers lesquels se dirigent les racines antérieures et postérieures des nerfs rachidiens.

En arrière sont les ligaments jaunes, les lames et les apophyses épineuses. La laminectomie est le temps essentiel de l'abord de la moelle.

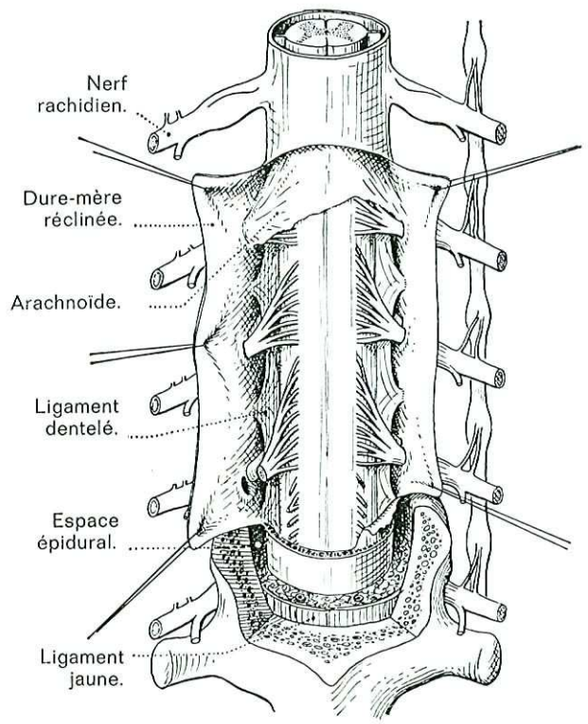

Fig. 32.
Vue postérieure de la moelle après ouverture de la colonne vertébrale et des méninges. A droite, la chaîne sympathique.

2° *Avec les racines.*

Les racines antérieures motrices émergent du sillon collatéral antérieur. Les racines postérieures sensitives émergent du sillon collatéral postérieur; chacune porte le renflement d'un ganglion spinal. Racines antérieures et postérieures s'unissent et constituent les 31 nerfs rachidiens qui traversent la dure-mère.

Les racines ont une obliquité d'autant plus grande qu'elles sont plus bas situées. Les cervicales sont horizontales. Les dorsales et lombaires sont obliques. Les sacrées sont presque verticales et groupées autour du *filum terminale* (« queue de cheval »).

Pour apprécier la correspondance topographique vertébro-radiculaire, les

apophyses épineuses sont le seul point de repère extérieur. Les *lois de Chippault* permettent de situer l'émergence médullaire des racines par rapport à ces apophyses; elles n'ont rien d'absolu en raison des variations individuelles du squelette et des hauteurs d'émergence des racines.

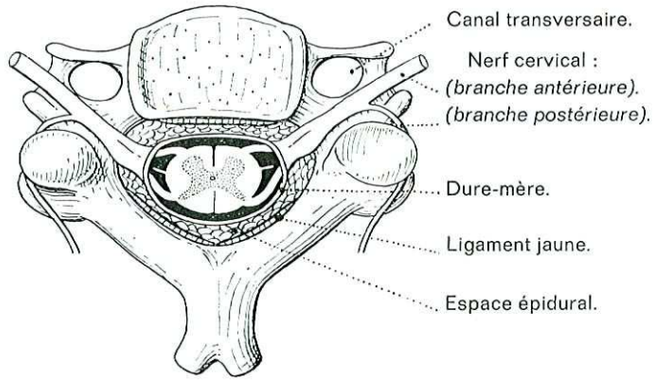

Fig. 33.
Moelle cervicale et ses rapports.

Dans la région cervicale, on obtient le numéro de la racine correspondante en ajoutant 1 à celui de l'apophyse épineuse; c'est ainsi que la 3e apophyse épineuse correspond à l'émergence de la 4e racine cervicale : ce qui peut s'écrire :

Apophyse épineuse C = RC + 1.

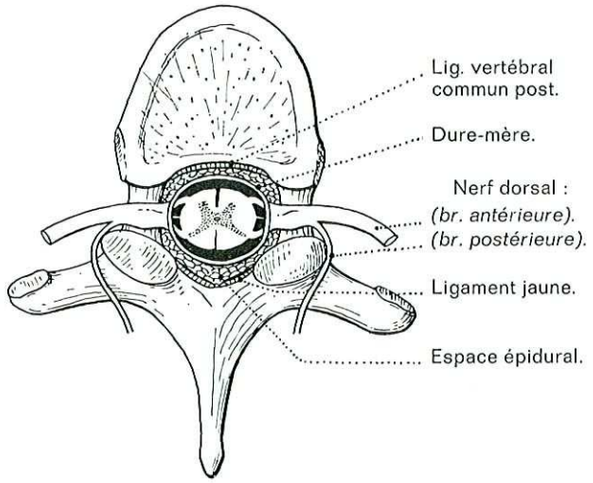

Fig. 34.
Moelle dorsale et ses rapports.

Dans la région dorsale supérieure, il faut ajouter 2 à l'apophyse épineuse.

Apophyse épineuse D1 à D6 = RD + 2.

De la 6e dorsale à la 10e, il faut ajouter 3 :

Apophyse épineuse D6 à D10 = RD +3.

L'apophyse épineuse D11 correspond aux 2e, 3e, 4e et 5e racines lombaires.

Les apophyses épineuses D12 et L1 correspondent aux racines sacrées et à la coccygienne.

3° *Avec les méninges.*

La dure-mère forme à la moelle une enveloppe qui s'étend du trou occipital à la 2e vertèbre sacrée où elle se termine en cône. La moelle flotte dans sa gaine fibreuse.

La surface extérieure de la dure-mère est séparée du rachis par l'espace épidural que remplissent des plexus veineux et de la graisse. Dans l'espace épidural peuvent être injectées des solutions anesthésiques. Le point d'élection de la ponction épidurale est l'hiatus sacro-coccygien. L'injection atteint les racines sacrées, elle peut atténuer les douleurs situées dans leur territoire.

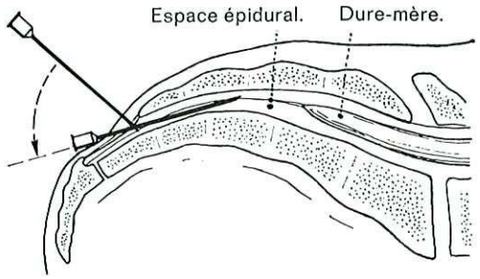

Fig. 35. — *Ponction épidurale.*

L'arachnoïde et la pie-mère délimitent l'espace sous-arachnoïdien dans lequel se trouve le liquide céphalo-rachidien.

Dans cet espace de chaque côté entre les racines antérieures et postérieures des nerfs rachidiens, sont tendues des cloisons frontales appelées les ligaments dentelés : leur bord interne continu est fixé à la pie-mère, donc à la moelle, leur bord externe dentelé est fixé à la dure-mère par 20 et 23 dents délimitant des arcades.

L'espace sous-arachnoïdien représente un vaste réservoir de liquide céphalo-rachidien. Entre l'extrémité inférieure de la moelle et le cône dural, c'est-à-dire de la 2e vertèbre lombaire à la 2e vertèbre sacrée, l'espace n'est occupé que par les nerfs de la queue de cheval. A ce niveau, sont pratiquées les ponctions lombaires qui permettent de prélever du liquide ou d'injecter des produits de contraste pour radiographie ou des produits médicamenteux.

CONFIGURATION INTÉRIEURE

La moelle est traversée par la plupart des faisceaux qui cheminent dans le névraxe et que nous retrouverons dans les étages supérieurs.

Nos coupes sont présentées la face antérieure tournée vers l'avant à l'inverse de ce que font la plupart des auteurs. Notre opinion est que cette présentation facilite et permet de mieux mettre en place les éléments en les situant par rapport à soi. Il est d'ailleurs à remarquer que les coupes du tronc, du cou ou des membres et du cerveau lui-même sont toujours représentées face antérieure en avant. Pourquoi faire une exception pour celles de la moelle et du tronc cérébral ? Est-ce à partir des coupes du tube neural de l'embryon représenté le dos vers le haut que cette habitude a été prise ? Nous croyons notre présentation plus logique et plus pratique.

Coupe horizontale type.

Un axe de substance grise est entouré par la substance blanche. La substance grise est constituée par des cellules et des fibres amyélinées. La substance blanche est faite de fibres myélinées. Intermédiaire entre les deux, la substance réticulée est composée par des cellules et des fibres myélinées.

Sur la ligne médiane, plusieurs formations divisent la moelle en deux moitiés :

— Le sillon médian antérieur est un diverticule où s'enfoncent la pie-mère et des vaisseaux.

— La commissure blanche est située au fond du sillon médian antérieur.

— La commissure grise est divisée par le canal de l'épendyme en commissures grises antérieure et postérieure.

— Le canal de l'épendyme va de l'angle inférieur du IVe ventricule à l'extrémité inférieure de la moelle. A ce niveau, une légère dilatation est exagérément appelée ventricule de Krause (8 à 10 mm de haut). Ailleurs, le canal est à peine visible à l'œil nu (1/10 de mm). Il n'est pas toujours perméable sur toute sa hauteur; il est oblitéré dans 20 % des cas.

— Le sillon médian postérieur est en réalité non un sillon, mais un septum médian postérieur.

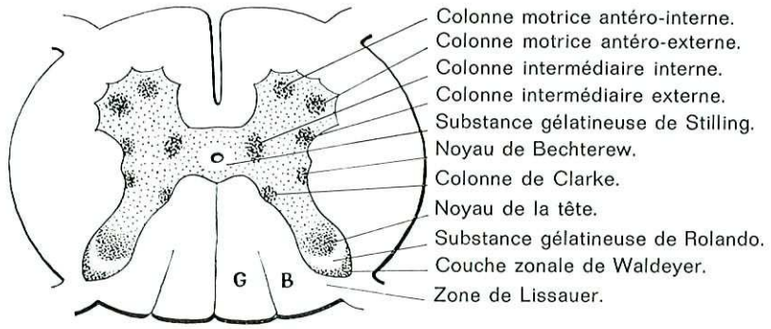

Fig. 36. — *Configuration intérieure de la moelle sur une coupe type.*
G : cordon de Goll; *B :* cordon de Burdach.

La substance grise, formée de deux masses latérales unies par une lame transversale, a dans l'ensemble la forme d'un papillon ou de la lettre H. Sa couleur est jaune lilas. Par endroits, des amas cellulaires forment des noyaux.

— **Les cornes antérieures** motrices de forme trapue, quadrangulaire à contours festonnés sont faites d'une base et d'une tête. Elles sont séparées de la surface de la moelle par une épaisseur notable de substance blanche.

Les neurones moteurs qui la constituent se groupent en amas ou noyaux qui forment en fait des colonnes. Au niveau de la tête de la corne antérieure, on peut distinguer deux amas ou deux groupes de noyaux appelés médians ou antéro-internes et latéraux ou antéro-externes. Les noyaux médians (médio-ventral et médio-dorsal) correspondent aux motoneurones qui commandent à la

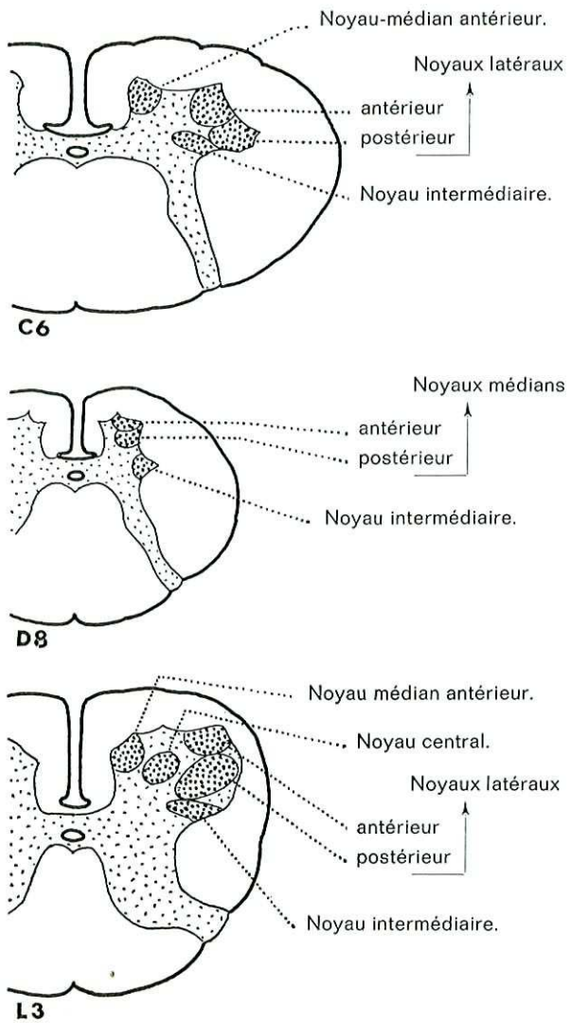

Fig. 37.
Les noyaux de la corne antérieure de la moelle.
Dans les régions cervicale et lombaire existent des noyaux latéraux correspondant aux motoneurones qui innervent les muscles des membres.

musculature axiale ou du tronc; on les suit sur toute la hauteur de la moelle. Les noyaux latéraux (latéro-ventral et latéro-dorsal) correspondent aux motoneurones qui donnent naissance aux fibres qui innervent les muscles des membres; ils n'existent qu'au niveau des renflements cervical et lombaire (fig. 37).

La vascularisation particulièrement riche des cornes antérieures explique la fréquence de leur atteinte par les infections. La poliomyélite antérieure aiguë est une atteinte virale des neurones moteurs.

— **Les cornes postérieures** ou sensitives de forme étroite allongée, piriforme à contours réguliers sont constituées par une base, un col, une tête.

La *tête* n'est séparée de la surface extérieure de la moelle que par une mince lame de substance blanche, appelée zone marginale de Lissauer. D'arrière en avant, on distingue, d'après Rexed (1952), plusieurs couches : la couche I ou zone de Waldeyer est gris sombre; la couche II ou substance gélatineuse de Rolando, en forme de croissant concave en avant, correspond au renflement de la tête; elle est plus claire que les zones voisines; on y trouve des petits neurones (Golgi, type II) et des cellules névrogliques; les couches III et IV, plus sombres (noyau de la tête), sont constituées par de gros neurones (fig. 36).

Au niveau de la *base* de la corne postérieure, sur le bord interne, une saillie correspond au noyau de la colonne de Clarke; elle est plus nette dans la région dorsale; sur le bord externe est la colonne de Bechterew. Les deux colonnes sont constituées par de grosses cellules.

— **La région intermédiaire.** — Sur toute la hauteur de la moelle, entre corne antérieure et corne postérieure, est la région intermedio-lateralis où sont les cellules préganglionnaires du système sympathique. Elle se divise de D1 à L3 en une colonne intermédio-latérale interne et une colonne intermédio-latérale externe (v. p. 53). Dans la région dorsale supérieure, la région intermédiaire fait une saillie nette qui constitue une corne latérale; au-dessus et au-dessous, cette saillie est remplacée par la substance réticulaire (substance grise dans laquelle sont des îlots de substance blanche).

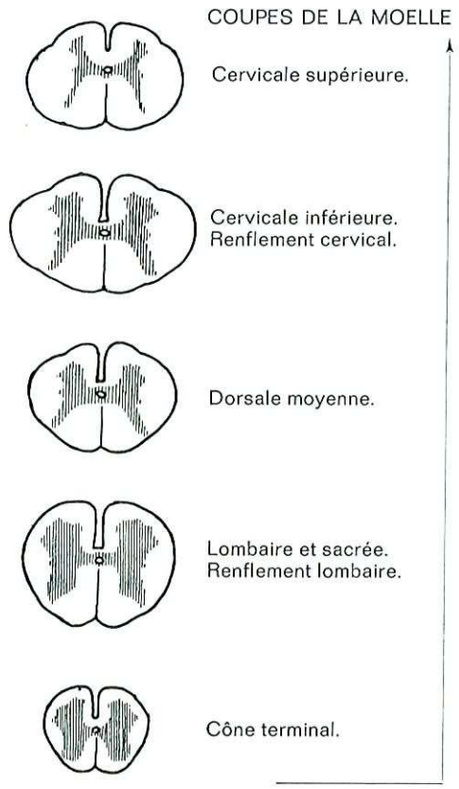

Fig. 38. — *Variations régionales de la configuration intérieure de la moelle.*

— **Au centre,** le canal de l'épendyme sépare les commissures grises antérieure et postérieure. Autour du canal est la substance gélatineuse centrale de Stilling (cellules névrogliques plus nombreuses).

La substance blanche. — Les cordons antérieurs, latéraux et postérieurs ont une forme triangulaire à base périphérique et à sommet interne.

— Le cordon *antérieur* et le cordon *latéral* mal séparés par la corne antérieure de la moelle et par les racines antérieures sont souvent réunis en un cordon antéro-latéral; leur physiologie diffère d'ailleurs de celle des cordons postérieurs.

— Les cordons *postérieurs* séparés l'un de l'autre par le septum médian le sont aussi nettement du cordon latéral par la corne postérieure de la moelle. Ils

ont une forme triangulaire à base postérieure. Ils sont divisés par le sillon paramédian en faisceau de Goll et faisceau de Burdach. Leur importance croît au fur et à mesure qu'ils montent.

Variations régionales.

Ces variations permettent de reconnaître aisément l'étage auquel appartient une coupe de la moelle (fig. 38).

— La configuration intérieure de la moelle varie en fonction des rapports de proportion qui existent entre les substances blanche et grise.

Les faisceaux moteurs diminuent d'importance au fur et à mesure qu'on descend. Les faisceaux sensitifs augmentent au fur et à mesure qu'on monte. Il en résulte qu'il y a plus de substance blanche dans la partie supérieure de la moelle que dans la partie inférieure. Au-dessous de L4, la substance grise l'emporte.

— Au niveau des renflements cervical et lombaire qui correspondent à l'émergence des nerfs des membres, les cornes antérieures sont plus volumineuses.

— Dans les régions cervicale inférieure et dorsale supérieure, il existe une corne latérale. Dans la région cervicale supérieure, une formation réticulée la remplace.

CONSTITUTION

Les cellules motrices ou motoneurones, en général volumineuses, multipolaires à gros noyau, sont plus nombreuses au niveau des renflements cervical et lombaire. Les motoneurones sont appelés radiculaires, car leurs cylindraxes se dirigent vers les racines antérieures. Nus dans la substance grise, ils se myélinisent dans la substance blanche puis se recouvrent d'une gaine de Schwann au sortir de la moelle (fig. 13). Les motoneurones sont de deux types : Les motoneurones alpha ou moteurs d'où part un axone de 8 à 18 microns, à conduction rapide et dont la stimulation provoque la contraction du muscle. Les motoneurones gamma ou régulateurs d'où part un axone de 3 à 8 microns, à vitesse de conduction lente et dont la stimulation est sans effet sur les unités motrices, car elles sont ou destinées au fuseau neuro-musculaire ou neuro-végétatives. Le rapport de proportion entre ces deux types de motoneurones est de deux tiers pour les premiers, un tiers pour les seconds. Dans les cornes antérieures il y a aussi des interneurones, ou neurones intercalaires (v. p. 354 et 356).

Les cellules sympathiques préganglionnaires sont dans la substance péri-épendymaire, dans la zone intermédio-latérale, dans la corne latérale. Elles sont de petite taille, de forme allongée à protoplasma homogène vésiculeux, à contours nets; leur axone va vers le neurone ganglionnaire. Les cellules se groupent souvent de façon caractéristique en « bancs de poissons ».

Les cellules sensitives sont nombreuses et de dimensions moyennes. Leurs cylindraxes se dirigent horizontalement dans la substance grise, se coudent dans la substance blanche où ils se revêtent de myéline et montent ou descendent dans les faisceaux cordonaux, de là leur nom de cellules sensitives ou cordonales.

Les cellules d'association sont encore appelées, par opposition aux précédentes, *cellules à cylindraxe court.* Les cellules de Golgi type II sont des neurones d'association dont le cylindraxe ne quitte pas la substance grise et demeure court et amyélinique dans tout son trajet. Les cellules commissurales de la commissure grise sont des cellules cordonales à cylindraxes courts passant par la commissure antérieure; elles se revêtent de myéline pendant un bref trajet et gagnent le cordon latéral soit homolatéral, soit hétéro-latéral.

Les cellules épendymaires revêtent le canal de l'épendyme. Elles ont un prolongement court et épais qui flotte dans la lumière du canal et un prolongement périphérique mince et long qui traverse l'épaisseur de la moelle et vient se terminer à la face profonde de la pie-mère.

Les cellules névrogliques siègent un peu partout mais se condensent particulièrement en deux zones : la substance gélatineuse de Rolando de la corne postérieure et la substance gélatineuse centrale de Stilling.

SYSTÉMATISATION

La substance grise de la moelle représente la superposition de *segments* comparables appelés myélomères. Ils régissent chacun un territoire appelé métamère fait de téguments (dermatome), muscles (myotome), vaisseaux, viscères, squelette. Les segments médullaires sont reliés par des connexions *intersegmentaires.* Ils sont mis sous la dépendance des centres *suprasegmentaires* par les faisceaux qui cheminent dans les cordons.

A. — LA SUBSTANCE GRISE

Beaucoup de cellules sont disséminées. Certaines se groupent en amas qui ont sur des coupes horizontales l'aspect de noyaux, et sur des coupes longitudinales l'aspect de colonnes. On peut établir une topographie anatomique et fonctionnelle de cette substance.

La zone somato-motrice de la tête des cornes antérieures représente le centre de la motricité volontaire des muscles striés. Les neurones effecteurs se groupent en deux groupes de noyaux : un médian ou antéro-interne (médio-ventral et médio-dorsal) innerve les muscles axiaux, c'est-à-dire groupés autour du rachis, un latéral ou antéro-externe (latéro-ventral et latéro-dorsal) innerve les muscles

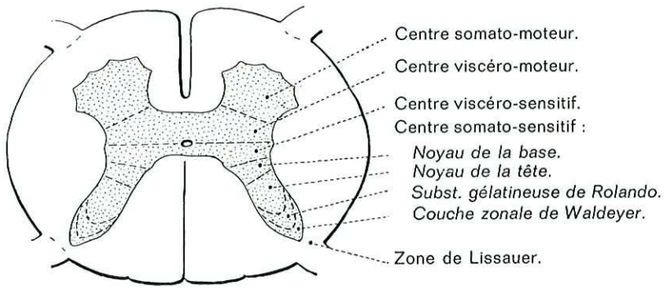

FIG. 39. — *Systématisation de la substance grise.*

pariétaux, c'est-à-dire des parois thoracique et abdominale et des membres. Au niveau de la moelle cervicale, le noyau antéro-externe donne naissance au spinal médullaire (XI) qui va effectivement aux muscles pariétaux sterno-cléido-mastoïdien et trapèze. Au niveau des segments médullaires correspondant à l'émergence des nerfs destinés aux membres, des noyaux antéro-internes, partent les fibres radiculaires qui innervent les muscles proximaux ou de la racine des membres, tandis que des noyaux antéro-externes partent les fibres radiculaires qui vont aux muscles distaux ou de l'extrémité des membres. Les neurones qui commandent aux muscles extenseurs sont dans un plan antérieur; ceux qui commandent aux muscles fléchisseurs sont dans un plan postérieur (fig. 40).

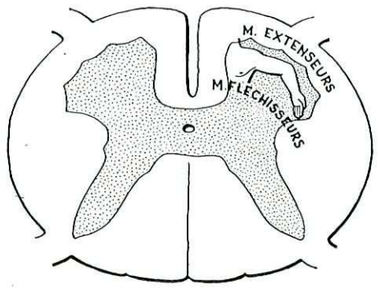

Moelle cervicale.

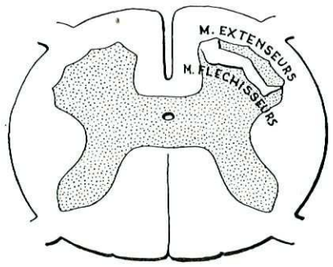

Moelle lombo-sacrée.

La zone somato-sensitive est elle-même divisée en deux :

Les noyaux de la tête de la corne postérieure couches III et IV (v. p. 49) sont constitués par les deutoneurones de la sensibilité extéroceptive (tactile, thermique et douloureuse); le protoneurone s'y termine.

Les noyaux de la base de la corne postérieure (colonnes de Clarke et de Bechterew) représentent les centres où viennent faire relais avec le deutoneurone les fibres du protoneurone de la sensibilité proprioceptive (muscles, os, périoste, articulations).

FIG. 40. — *Systématisation des noyaux de la tête de la corne antérieure de la moelle;* en haut, membre supérieur; en bas, membre inférieur.

La zone viscéro-motrice correspond à la base des cornes antérieures et à la corne latérale. De ce centre part le cylindraxe myéliné du neurone préganglionnaire. Il représente le centre de la motricité involontaire qui actionne les muscles lisses des viscères, des vaisseaux et des glandes.

La zone viscéro-sensitive correspond à la partie postérieure de la zone intermédiaire. C'est le centre de la sensibilité viscérale ou sensibilité intéroceptive.

On admet classiquement que *les centres neuro-végétatifs* médullaires s'étendent en hauteur du premier segment dorsal au deuxième lombaire inclusivement. En réalité, ils existent sur toute la hauteur de la moelle; ils sont simplement plus importants du 1er segment dorsal au 2e segment lombaire qui correspondent à l'innervation sympathique viscérale; au-dessus et au-dessous au niveau des étages cervical et lombo-sacré correspondant à l'émergence des membres, ils se réduisent en raison de l'importance prise par l'innervation somatique et ils sont longtemps passés inaperçus.

Dans la moelle thoraco-lombaire, de D1 à L2 et dans chaque moitié de moelle, existent deux colonnes cellulo-fibrillaires parallèles entre elles; l'interne est contre le canal épendymaire; l'externe constitue la corne latérale de la moelle ou tractus intermedio-lateralis de Clarke. Les deux colonnes sont réunies par des courants cellulo-fibrillaires transversaux. Le tout constitue un dispositif qui peut être « figuré par deux échelles dressées de chaque côté du canal épendymaire, sur toute la hauteur de la moelle thoraco-lombaire » (Laruelle).

De C4 à C7, c'est-à-dire au niveau de l'émergence du plexus brachial, n'existe que la colonne interne de chaque côté du canal.

De C1 à C3, on retrouve le dispositif de l'étage thoraco-lombaire, les courants cellulo-fibrillaires qui constituent la charpente de l'échelle cervicale se continuent sans interruption avec les centres bulbaires sus-jacents, ce qui laisse supposer que la moelle cervicale haute participe à des fonctions attribuées jusqu'à présent uniquement au bulbe (fig. 76, p. 96).

Au-dessous de L2, dans l'étage lombaire, la colonne externe disparaît tandis que l'interne persiste. Dans l'étage sacré, la colonne externe reparaît, l'interne s'amenuise; on voit apparaître la colonne du parasympathique pelvien étendue de L5 à S4, située à la partie interne de la base de la corne antérieure et dont les cylindraxes sortent du névraxe par les racines antérieures des 3e, 4e, 5e paires sacrées et vont constituer les nerfs érecteurs.



FIG. 41. — *Substance grise neurovégétative de la moelle.*

En pointillé, sur toute la hauteur, colonne intermédiaire interne. En hachuré, de C^1 à C^4, de C^8 à L^1 et de S^3 à l'extrémité inférieure, colonne intermédiaire externe. En noir, de S^1 à S^3 le centre parasympathique. (D'après DELMAS modifié.)

B. — LA SUBSTANCE BLANCHE

Malgré leur aspect macroscopique homogène, les cordons de la moelle sont constitués par une mosaïque de faisceaux. Leur individualité a été reconnue grâce aux recherches physiologiques (excitation et destruction), aux méthodes de dégénérescence wallérienne, aux méthodes embryologiques de Flechsig ou de myélinisation des faisceaux, aux corrélations anatomo-cliniques. L'aire si restreinte des cordons est aujourd'hui divisée avec précision.

I. — LES VOIES LONGUES OU FAISCEAUX DE PASSAGE

La substance blanche est le lieu de transit des grands faisceaux ascendants ou descendants qui relient la moelle aux centres suprasegmentaires.

Ces faisceaux sont constitués par des fibres exogènes, c'est-à-dire que leur origine est en dehors de la moelle.

1° Les voies ascendantes ou sensitives.

A leur entrée dans la moelle, les fibres de la racine postérieure se divisent, dans la zone marginale de Lissauer, en deux contingents :

— **Un contingent externe** ou latéral fait de fibres de petit calibre à petite gaine de myéline (fibres B et C) pénètrent dans la corne postérieure où elles font relais dans le deuxième neurone (deutoneurone) situé dans la tête de la corne postérieure; elles représentent la voie de la sensibilité extéroceptive.

— **Un contingent interne** ou médian fait de fibres de gros calibre fortement myélinisées (fibres A) vont, en remontant dans le cordon postérieur, rejoindre leur deutoneurone situé dans les noyaux de Goll et de Burdach, c'est-à-dire dans le bulbe; elles représentent la voie de la sensibilité proprioceptive consciente et aussi de la sensibilité tactile épicritique.

Les classiques divisaient les fibres radiculaires en courtes, moyennes et longues en fonction de leur longueur présumée, c'est-à-dire de la distance à laquelle elles trouvent le relais du deutoneurone dans la moelle ou dans le bulbe. Le contingent interne représentait donc celui des fibres longues.

Les modernes admettent qu'en réalité la plupart des fibres radiculaires sont des fibres longues qui se terminent dans le bulbe, mais qu'elles abandonnent dès leur entrée dans la moelle une branche de bifurcation descendante, généralement assez courte, qui se termine dans la zone gélatineuse de Rolando, et surtout des collatérales de longueur variable, qui correspondent aux fibres courtes et moyennes des anciens auteurs. Ces collatérales se rendent dans la base de la corne postérieure où elles trouvent, dans les noyaux de Clarke et Bechterew, le deutoneurone de la voie proprioceptive inconsciente; elles vont aussi dans la corne

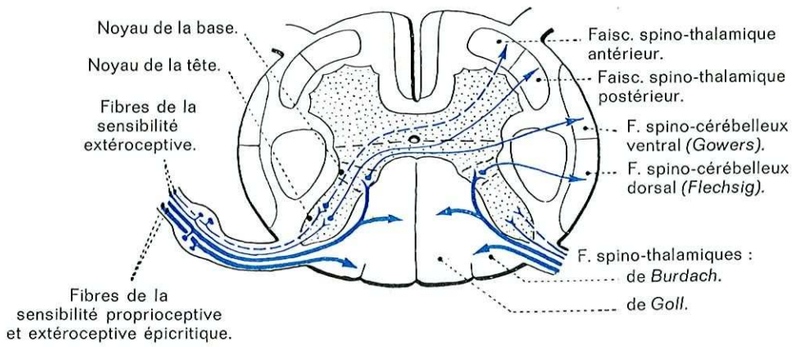

FIG. 42. — *Les voies extéroceptives et proprioceptives dans la moelle.*

antérieure. Elles établissent la liaison entre la voie sensitive principale et les voies sensitives secondaires comme aussi, la voie motrice. Ce dispositif réalise la diffusion de l'influx centripète aux métamères correspondants et aux métamères sus et sous-jacents. On peut conclure qu'il n'existe pratiquement pas de réflexe simple unisegmentaire.

a) **Les voies extéroceptives.**
(sensibilité cutanée).

On doit admettre, avec Head, deux modes de sensibilité extéroceptive. Une sensibilité protopathique ou nociceptive (car elle répond aux excitations dangereuses), perçue au niveau de la peau, est transmise par des fibres minces peu myélinisées à acheminement lent. Une sensibilité épicritique, plus fine, plus délicate et discriminative, transportée dans les fibres à gaine de myéline épaisse et à cheminement rapide.

— Les fibres qui transportent la *sensibilité protopathique* font relais dans les cellules de la tête de la corne postérieure, soit couche zonale, soit substance gélatineuse, soit noyaux de la tête qui représentent le deutoneurone des voies extéroceptives (voir Voies sensitives, p. 411).

Du deutoneurone, ces fibres vont croiser la ligne médiane en passant par la commissure grise antérieure et constituer le faisceau en croissant de Déjerine ou faisceau spino-thalamique.

Certaines aboutissent à la partie antérieure du faisceau en croissant (faisceau spino-thalamique antérieur); elles conduisent la sensibilité tactile. D'autres fibres vont à la partie postérieure du faisceau en croissant (faisceau spino-thalamique postérieur ou latéral); elles conduisent la sensibilité thermique et douloureuse.

Dans ces faisceaux, les fibres arrivées les premières sont sans cesse refoulées vers la périphérie par les fibres venues d'étages sus-jacents. Il en résulte que de dehors en dedans sont disposées les fibres sacrées, lombaires, dorsales, cervicales (fig. 43).

Dans le tronc cérébral, ces faisceaux continueront à cheminer vers le thalamus, constituant le système extra-lemniscal, multisynaptique.

— Les fibres de la *sensibilité tactile épicritique* ne font pas relais dans la corne postérieure; elles glissent le long de cette corne, montent dans le cordon postérieur derrière la commissure grise, vont faire relais dans les noyaux de Goll et de Burdach, et de là constituer le système lemniscal (ruban de Reil), voie directe, rapide, paucisynaptique.

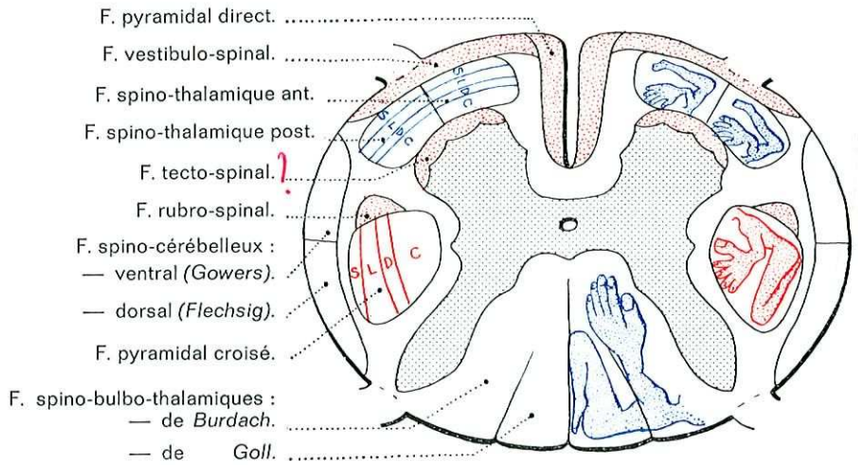

Fig. 43. — *Les principaux faisceaux de la moelle et leur systématisation.*
S : sacré; *L :* lombaire; *D :* dorsal; *C :* cervical.

La dissociation paradoxale des troubles de la sensibilité qui caractérise la symptomatologie de la syringomyélie est expliquée par le croisement sur la ligne médiane des fibres de la sensibilité thermoalgésique, tandis que les fibres de la sensibilité tactile épicritique sont épargnées.

On peut interrompre, par des opérations de chirurgie de la douleur, les voies de la sensibilité douloureuse au niveau de leur croisement (myélotomie commissurale) ou lorsqu'elles sont dans le cordon antéro-latéral (cordotomie).

b) Les voies proprioceptives conscientes
(sensibilités musculaire, osseuse et articulaire).

Le faisceau radiculaire interne pénètre dans le cordon postérieur et remonte vers le bulbe. Ce cordon postérieur s'accroît donc au fur et à mesure qu'il monte. Dans la région cervicale, il est à son maximum et constitue les faisceaux de Goll et de Burdach au faisceau spino-bulbo-thalamique. Dans les noyaux bulbaires de Goll et de Burdach se trouve le deutoneurone de cette voie qui continuera ensuite son chemin vers le thalamus.

Les fibres du faisceau radiculaire interne se rapprochent progressivement de la ligne médiane au cours de leur ascension. Il en résulte qu'à la partie toute supérieure de la moelle, on rencontre successivement de dehors en dedans les fibres cervicales, les fibres dorsales, les fibres lombaires et les fibres sacrées (fig. 43).

c) Les voies proprioceptives inconscientes
(coordination des mouvements et équilibre).

Le deutoneurone de cette voie est représenté par les noyaux de la base de la corne postérieure, colonnes de Clarke et de Bechterew. A partir de là, deux faisceaux vont au vermis du cervelet (paléocérébellum) par deux voies différentes.

— De la colonne de Clarke, les fibres traversent la base des cornes postérieures et se groupent dans le faisceau spino-cérébelleux dorsal ou de Flechsig du même côté. Dans la moelle, ce faisceau occupe la partie postérieure du cordon latéral juste en avant de la corne postérieure. Au niveau du bulbe, il gagne la partie externe du pédoncule cérébelleux inférieur et se termine dans l'écorce du vermis du même côté (lobule central, culmen, déclive, pyramide, uvula). La colonne de Clarke n'existant que dans la moelle dorsale et lombaire, on admet que ce faisceau transporte les fibres de la sensibilité proprioceptive inconsciente du tronc et du membre inférieur.

— Du noyau de Bechterew, les fibres croisent la ligne médiane en passant par la commissure grise postérieure et vont constituer le faisceau spino-cérébelleux ventral ou de Gowers du côté opposé. Dans la moelle, le faisceau occupe la périphérie en avant du Flechsig et en arrière des cornes antérieures. Arrivé au bulbe, il se sépare du faisceau de Flechsig, monte devant le noyau du trijumeau, devient plus profond au niveau de la protubérance, s'incline en arrière, contourne le pédoncule cérébelleux supérieur et se termine dans l'écorce du vermis supérieur (lobule central et culmen). Il transporterait les fibres de la sensibilité proprioceptive inconsciente du membre supérieur.

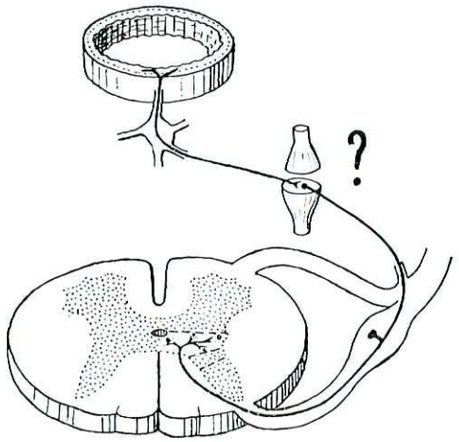

Fig. 44. — *La sensibilité intéroceptive.*
L'existence d'un neurome sensitif sympathique intra-ganglionnaire est très discutée.

d) Les voies intéroceptives
(sensibilité viscérale).

L'existence dans le système sympathique ou dans le ganglion spinal d'un neurone sensitif sympathique est très discutée. Le protoneurone intéroceptif se termine dans la substance grise périépendymaire. De là, de proche en proche, l'influx gagne le thalamus comme celui des autres modes de sensibilité (fig. 44).

2° *Les voies descendantes ou motrices.*

Ces voies émanent de tous les étages de l'encéphale : cortex cérébral, noyaux du cerveau ou du tronc cérébral. Elles se divisent en deux grands groupes suivant qu'elles transportent la motricité volontaire ou la motricité semi-volontaire et automatique.

a) La voie de la motricité volontaire
(le faisceau cortico-spinal).

Née des cellules pyramidales de l'écorce motrice, cette voie traverse le centre ovale, la capsule interne, le pédoncule cérébral, la protubérance, le bulbe. A la partie inférieure des pyramides bulbaires qu'elle constitue, elle s'entrecroise partiellement avec celle du côté opposé, si bien que dans la moelle elle est représentée par deux faisceaux.

— Le faisceau pyramidal **direct** (ou faisceau de Turck) forme une bandelette aplatie transversalement, située de part et d'autre des lèvres du sillon médian antérieur. Son importance est très variable : il peut s'arrêter dans la moelle cervicale; il peut atteindre la région sacrée. Les fibres qui le constituent vont, à mesure qu'elles descendent dans la moelle, se terminer en passant par la commissure blanche antérieure dans la corne antérieure du côté opposé; elles aboutissent aux noyaux médians qui commandent aux muscles axiaux.

— Le faisceau pyramidal **croisé** est plus important. Il occupe une zone ovalaire en plein cordon latéral et répond en dehors au faisceau de Flechsig, en dedans à la corne postérieure. A la partie supérieure de la moelle, à son maximum il est constitué par des fibres disposées de dedans en dehors qui sont d'origine cervicale, dorsale, lombaire, sacrée. A chaque étage, ces fibres se terminent dans des cellules de la corne antérieure du côté correspondant; elles aboutissent aux noyaux latéraux qui commandent aux muscles pariétaux et aux muscles des membres.

— Quelques auteurs ont décrit un faisceau homolatéral qui n'a d'entrecroisement ni bulbaire, ni médullaire (Déjerine et Thomas).

Toutes les fibres pyramidales se rendent aux cornes antérieures de la moelle et s'y résolvent en arborisations terminales autour des gros motoneurones alpha.

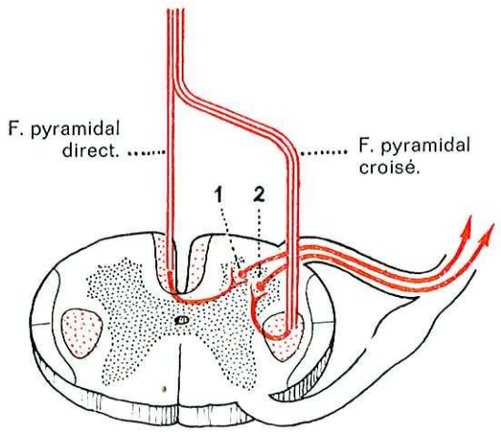

Fig. 45. — *Voie de la motricité volontaire :* faisceau pyramidal direct et faisceau pyramidal croisé. *1,* colonne antérieure médiane; 2, colonne antérieure latérale.

b) Les voies de la motricité automatique
(les faisceaux sous-cortico-spinaux).

On peut observer couramment que les fibres en dégénérescence descendant dans les cordons antérieur et latéral sont plus nombreuses dans le cas de lésions sous-corticales que dans celui de lésion corticale. Cela signifie qu'à côté des fibres descendantes cortico-spinales, il en est d'autres qui viennent des étages sous-

corticaux. Ces faisceaux sous-cortico-spinaux, encore appelés voies extra-pyramidales, viennent de différents étages :

— *Du diencéphale :* les fibres diencéphalo-spinales.

— *Du mésencéphale :* le faisceau rubro-spinal venu du noyau rouge s'entrecroise dans la décussation de Forel et va dans la moelle se placer en avant du

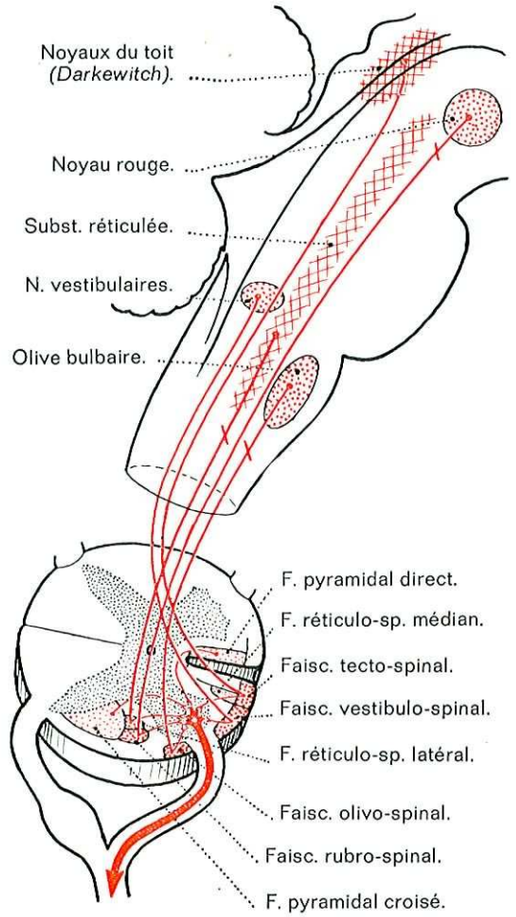

Fig. 46. — *Les voies extra-pyramidales dans la moelle, et le neurone périphérique.* (Voie finale commune.)

faisceau pyramidal croisé qu'il coiffe. Il ne descend pas au-dessous de la moelle cervicale supérieure.

Le faisceau tecto-spinal vient des tubercules quadrijumeaux. Il s'entrecroise au-dessus de l'aqueduc de Sylvius. Dans le tronc cérébral, il est sur la ligne médiane devant le faisceau longitudinal postérieur. Dans la moelle, il siège devant la corne antérieure. Il s'arrête aussi dans la moelle cervicale.

— *Du métencéphale :* le faisceau vestibulo-spinal venu du noyau vestibulaire de Deiters est constitué de fibres directes situées dans le cordon antéro-latéral (on l'appelle faisceau marginal). Il joue un rôle dans l'équilibration. Il descend jusqu'à la moelle lombaire.

— *Du bulbe* : le faisceau olivo-spinal ou triangulaire d'Helweg vient vraisemblablement de l'olive bulbaire. Il est situé dans le cordon antérieur contre la racine antérieure. Il n'existe que dans la moelle cervicale.

Les faisceaux réticulo-spinaux latéral et antérieur sont situés dans les cordons latéral et antérieur. Ils naissent des formations réticulées du tronc cérébral. Ils sont directs ou croisés.

— *Du cervelet :* le faisceau en crochet de Russel, né au niveau des noyaux du toit, s'entrecroise au niveau du pédoncule cérébelleux supérieur et se recourbe pour aboutir dans la formation réticulaire du bulbe. Certains auteurs le font descendre jusqu'à la moelle ?

Des fibres naîtraient de l'écorce du vermis et gagneraient la moelle, perdues au milieu des fibres du cordon antérieur.

Toutes les voies sous-cortico-spinales se terminent comme la voie cortico-spinale autour des cellules somato-motrices des cornes antérieures. Elles font synapse avec les motoneurones gamma ou régulateurs (v. p. 354). Ces cellules régissent donc non seulement la motricité volontaire, mais aussi le tonus musculaire et la coordination des mouvements.

Les racines antérieures sont constituées par les axones des motoneurones. On peut les diviser en deux groupes selon leur diamètre, leur distribution et leur fonction : les fibres les plus grosses (8 à 18 microns) à conduction rapide qui représentent environ les deux tiers vont aux unités motrices. Les fibres les plus fines (3 à 8 microns) à vitesse de conduction lente qui représentent un tiers des fibres vont aux fuseaux neuro-musculaires, ou sont des fibres neuro-végétatives paraganglionnaires.

II. — LES VOIES COURTES OU FAISCEAUX D'ASSOCIATION

Comme dans les autres segments du névraxe, il y a dans la moelle, à côté des faisceaux moteurs et sensitifs, des faisceaux d'association qui établissent les liaisons entre les différents étages de la moelle. Ce sont en somme des fibres spino-spinales (faisceaux endogènes). Elles jouent un rôle important dans la propagation des mouvements réflexes.

— Dans la **substance grise** et surtout dans la commissure grise, il existe de très nombreuses cellules à cylindraxes courts et très ramifiées (cellules de Golgi type II) qui, par la multiplicité de leurs anastomoses, associent une cellule à une autre sans sortir de la substance grise.

— Dans la **substance blanche,** les fibres d'association constituent le faisceau fondamental ou restant des auteurs classiques. Elles viennent des cellules cordonales. Elles sont éparses dans les cordons antérieurs et latéraux. Elles sont groupées dans les cordons postérieurs.

Une cellule à cylindraxe long donne une branche ascendante et une descendante qui gagnent la substance grise après un court trajet et s'unissent avec de nouvelles cellules soit du côté correspondant homolatéral (n. tautomère) soit du côté opposé hétérolatéral (n. hétéromère), soit des deux côtés par une branche qui va du côté correspondant et une autre du côté opposé (n. hécatomère) (fig. 47).

Dans le *cordon postérieur,* les axones des cellules cordonales se divisent en branches ascendantes et branches descendantes (fig. 48).

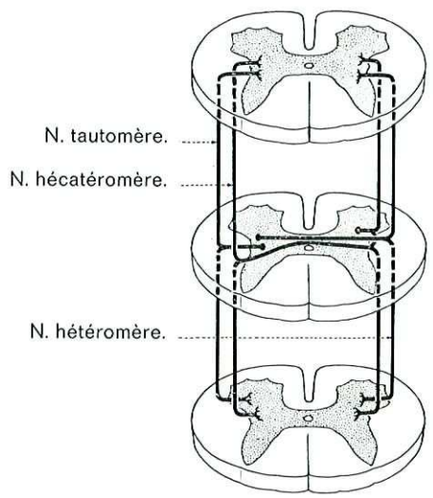

Fig. 47.
Les cellules cordonales.
(D'après Delmas modifié.)

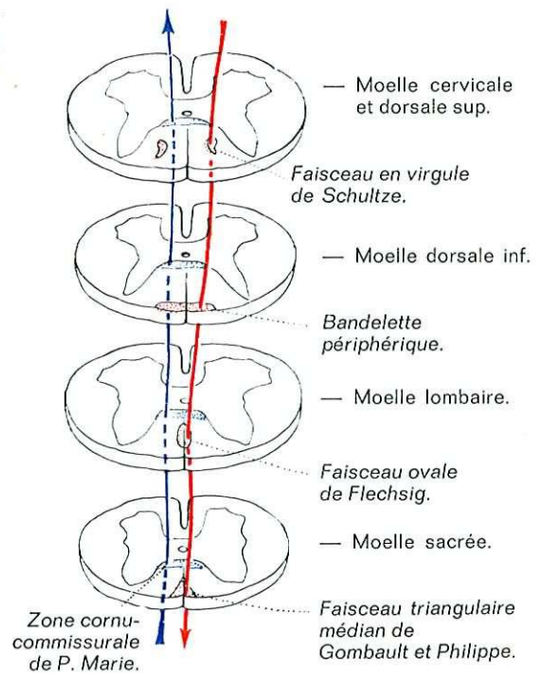

Fig. 48. — *Les faisceaux d'association du cordon postérieur.* En bleu, faisceau ascendant. En rouge, faisceau descendant.

Les branches de bifurcation ascendantes sont disséminées ou groupées. Elles forment sur toute la hauteur de la moelle le champ cornu-commissural de P. Marie ou faisceau ventral du cordon postérieur. Il a la forme d'un croissant logé dans l'angle que forme la corne postérieure avec la commissure grise. Il est particulièrement développé dans la région lombaire.

Les branches descendantes varient d'importance. Elles forment dans la moelle cervicale et dorsale supérieure le faisceau en virgule de Schultze; dans la moelle dorsale inférieure, la bandelette périphérique de Hoche; dans la moelle lombaire, le faisceau aval de Flechsig situé contre le septum médian; dans le cône terminal, le faisceau triangulaire médian de Gombault et Philippe.

Charpy groupe tous ces faisceaux sous la dénomination de septo-marginal, ce qui rappelle ses rapports avec la périphérie et la cloison médiane.

EXPLORATION CLINIQUE

A. — FONCTION ET EXPLORATION

La moelle est à la fois un organe pourvu de fonctions propres et une voie de transmission.

1° Les centres de la moelle.

La moelle est un organe à fonctions propres c'est-à-dire qui peuvent s'exercer sans l'intervention du cerveau.

La substance grise de la moelle peut être en effet schématiquement comparée à un ruban métrique sur lequel s'inscrivent, comme des centimètres, les segments superposés témoins de la métamérisation primitive (myélomère). Chaque segment a un territoire moteur (myotome), sensitif (dermatome), neuro-végétatif et trophique (sclérotome). Chez l'Homme, la métamérisation est partiellement effacée, aussi bien au niveau de la moelle qu'au niveau de la peau et des membres. Il y a chevauchement des segments médullaires, des dermatomes et des myotomes. La métamérisation ne persiste qu'au niveau des racines.

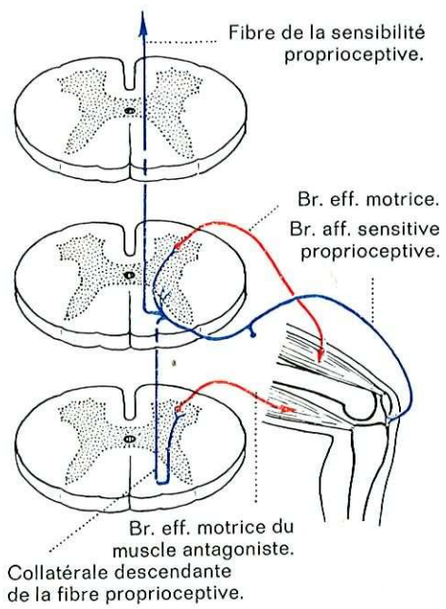

FIG. 49. — *Schéma d'un réflexe proprioceptif* simple. Le réflexe rotulien.

La métamérie est relativement bien conservée pour certains des réflexes de la vie de relation (réflexes tendineux, cutanés segmentaires, pilomoteurs, sudoraux, vasomoteurs cutanés). Elle ne l'est pas pour les réflexes de la vie végétative qui nécessitent des circuits parfois complexes.

a) Les réflexes de la vie de relation.

1° Certains réflexes se consomment dans un petit tronçon de moelle; ils ont une grande valeur topographique et sont précieux en pratique neurologique (fig. 50). On les classe en deux groupes distincts par leurs caractères, leur signification fonctionnelle, leur organisation différente (v. p. 354 et 360).

— Les réflexes proprioceptifs d'étirement ou *d'extension*. Les muscles striés possèdent une sensibilité réflexogène à

l'étirement. Ces réflexes ont une finalité posturale et jouent un rôle primordial dans la régulation du tonus musculaire. Le réflexe de base est le réflexe myotatique (stretch réflexe de Sherrington et Liddell, v. p. 353). Les réflexes tendineux et périostés ne sont que des modes d'expression du réflexe myotatique. Les plus connus sont les réflexes tendineux rotulien, achilléen, tricipital, les réflexes périostés radial, cubital; ils se situent dans un segment précis.

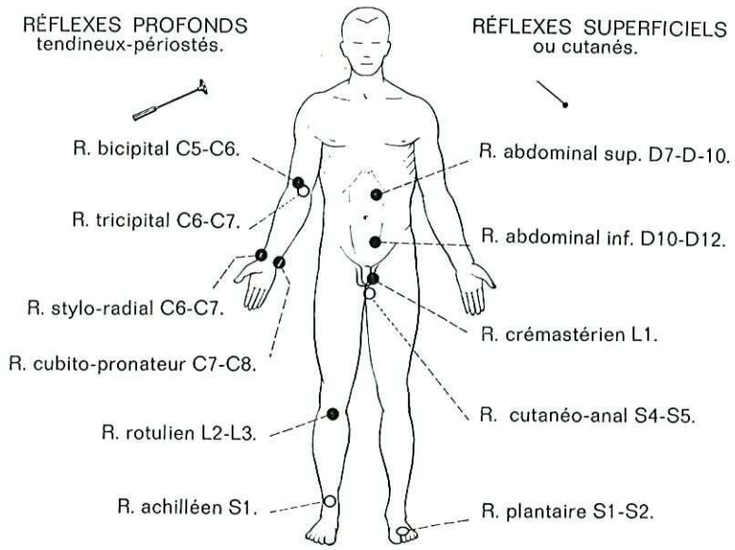

FIG. 50. — *Enumération des réflexes superficiels cutanés et profonds, tendineux et périostés.*

— Les réflexes extéroceptifs *de flexion* se présentent comme des réflexes de défense ou de retrait par activation des récepteurs somesthésiques cutanés mais aussi musculaires, notamment à la jonction musculo-tendineuse. Dans ce groupe sont les réflexes cutanés abdominaux, crémastérien, cutané plantaire (Babinski). L'association de l'extension du gros orteil à un retrait du membre en réponse à un stimulus plantaire indique que le signe de Babinski fait partie des réflexes de retrait.

2° Parmi les réflexes de la vie de relation, il en est de complexes qui font appel à des circuits étendus sur plusieurs segments : réflexe de grattage, réflexe de type locomoteur...

b) Les réflexes de la vie végétative.

Ils exigent l'intégrité d'une région étendue de la moelle où s'articulent des circuits parfois complexes. Ils sont au service d'une des grandes fonctions de nutrition ou de reproduction. Ils donnent la meilleure preuve du rôle d'intégration de la moelle.

Les centres viscéraux qui régissent des fonctions se superposent : centre cardio-accélérateur de C1 à C4; centres destinés aux viscères médiastinaux posté-

rieurs D3-D4; centre cilio-spinal de Budge C6 à D3; centres viscéraux sous-diaphragmatiques abdominaux de D5 à D10, pelviens de D12 à L2; centres inhibiteurs du grêle en D5-L1; centres inhibiteurs du côlon, du muscle vésical en L2-L4; centre de la miction en S3-S4; centre de l'érection en S2, de l'éjaculation en L1-L3; centre de la défécation en S1-S2.

2° *Les voies de passage de la moelle.*

Des faisceaux ascendants et descendants cheminent dans la substance blanche. Ils réunissent les segments médullaires entre eux et aux centres céphaliques. Par eux sont assurés les mouvements coordonnés volontaires ou automatiques.

De cette double fonction de la moelle, il résulte que les lésions médullaires se manifestent par deux sortes de signes.

1° *Des signes d'étage ou signes lésionnels.* Ce sont des troubles moteurs : paralysie flasque avec aréflexie; des troubles sensitifs : douleurs radiculaires; des troubles neuro-végétatifs; des troubles viscéraux et réflexes variables avec la richesse fonctionnelle du segment atteint...

2° *Des signes sous-lésionnels* dus à la séparation de la moelle sous-jacente des centres céphaliques et médullaires sus-jacents : ils sont constitués par la perte de la motilité volontaire, la perte de la sensibilité et des phénomènes de libération médullaire qui signifient qu'au-dessous de la lésion des fonctions réflexes de la moelle subsistent... Ces signes sont d'autant plus étendus que la lésion est située plus haut.

B. — LES SYNDROMES MÉDULLAIRES

La substance blanche et la substance grise peuvent être atteintes séparément ou ensemble (fig. 51).

1° *Syndromes de la substance grise* ou syndromes segmentaires.

Le syndrome de la corne antérieure témoigne de l'atteinte des cellules motrices de la corne antérieure qui ont un rôle trophique et un rôle dans les diverses modalités de la motricité. Il se caractérise par une paralysie flasque, une atrophie du segment atteint et une aréflexie. On l'observe dans la poliomyélite antérieure aiguë, la sclérose latérale amyotrophique, dans les compressions par cervicarthrose... Les lésions irritatives de la corne antérieure se manifestent par des fasciculations musculaires.

Le syndrome de la corne postérieure avec atteinte des deutoneurones se caractérise par des douleurs paroxystiques de topographie métamérique, ce qui est le cas dans le zona. La lésion du protoneurone sensitif (neurone ganglionnaire) se

manifeste par des douleurs ou des paresthésies dont la topographie radiculaire précise indique exactement le niveau atteint.

Le syndrome de la commissure grise est caractérisé par une dissociation de la sensibilité, faite de la perte des sensibilités thermo-algésique et tactile protopathique et de la conservation des sensibilités tactile épicritique et profonde. C'est ainsi que s'exprime la dégénérescence centrale de la syringomyélie.

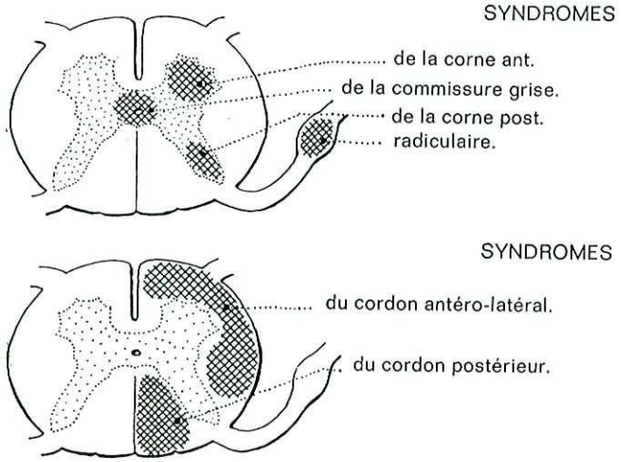

FIG. 51.
En haut, les syndromes de la substance grise.
En bas, les syndromes de la substance blanche.

2° *Syndromes de la substance blanche* ou syndromes cordonaux.

Le syndrome du cordon antéro-latéral correspond à l'atteinte des voies pyramidales de la motilité volontaire, de la sensibilité proprioceptive inconsciente à destinée cérébelleuse et de la sensibilité thermique et douloureuse.

Le syndrome du cordon postérieur se caractérise par la perte de la sensibilité profonde consciente et de la sensibilité tactile épicritique, alors que les sensibilités thermique et douloureuse sont conservées. Cette dissociation est caractéristique du tabès. L'irritation des cordons postérieurs peut provoquer des décharges douloureuses en éclair (douleur cordonale).

Il est à remarquer que l'irritation des autres cordons n'est pas douloureuse. La raison n'en est-elle pas que dans le cordon postérieur cheminent les cylindraxes de protoneurones (dont l'excitation est dolorigène), alors que dans les autres cordons les faisceaux sensitifs sont constitués par des axones de deutoneurones ?

3° *Syndromes mixtes.*

Ces syndromes peuvent survenir dans l'évolution d'affections neurologiques variées : myélite, myélopathie vasculaire ou dégénérative, compression par malformations. Les tableaux cliniques sont particulièrement schématiques dans les compressions d'origine traumatique.

a) Les hémisections de la moelle.

L'hémisection médullaire ***latérale*** réalise un syndrome de Brown-Sequard (1860) qui se caractérise (fig. 52 et 53) :

— *Du côté de la lésion,* par une paralysie d'abord flasque puis spasmodique complète en extension; une perte de la sensibilité profonde (avec parfois un certain degré d'hyperesthésie cutanée); une bande d'anesthésie complète au niveau de la section par interruption des afférences radiculaires.

— *Du côté opposé,* par une anesthésie complète pour la sensibilité thermique et douloureuse, alors que la sensibilité profonde est intacte et la sensibilité tactile peu ou pas touchée. Sa limite supérieure est située plus bas que le niveau lésionnel,

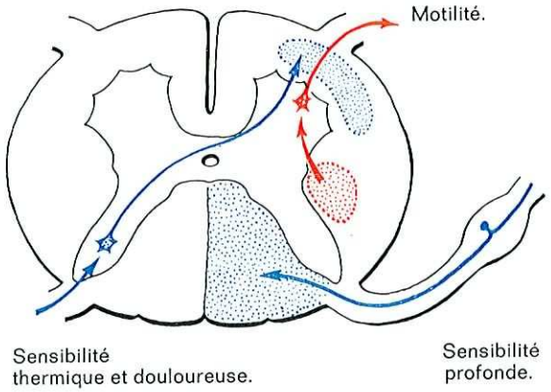

Fig. 52.
Syndrome de Brown-Séquard par hémisection supposée à droite.

car les fibres montent sur un ou deux métamères avant de gagner le cordon antéro-latéral.

Il n'y a pas de troubles sphinctériens, car une hémi-moelle suffit au fonctionnement viscéral.

Ce syndrome, classiquement, est réputé fréquent dans les tumeurs de la moelle et dans les atteintes vasculaires de la moelle. Il est en réalité rare dans ces cas, et connaît plus souvent pour causes les plaies par balle ou arme blanche ou les compressions d'origine extra-médullaire, la hernie discale cervicale en particulier.

Les hémisections ***antérieures*** et ***postérieures*** sont parfois réalisées par des compressions d'origine vertébrale traumatique ou arthrosique.

L'hémisection *antérieure* atteint surtout les cornes antérieures. Elle est dominée par des troubles moteurs surtout, tels que amyotrophie et fibrillations dans le territoire lésionnel; le niveau en est difficile à reconnaître sur la moelle dorsale.

A ces troubles s'associent parfois : une paraplégie spasmodique, voire même un syndrome syringomyélique par compression de l'artère spinale antérieure et lésions secondaires des faisceaux pyramidaux et de la commissure grise.

L'hémisection *postérieure* se traduit par des douleurs de type fulgurant étendues jusqu'aux extrémités, des troubles de la sensibilité profonde du type

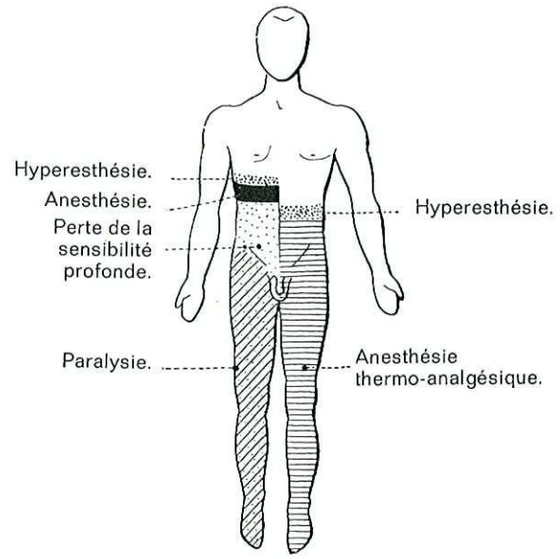

Fig. 53.
Syndrome d'hémisection médullaire de Brown-Séquard, par lésion dorsale droite.

pseudo-tabétique et un syndrome ataxo-spasmodique lorsque les cordons latéraux sont intéressés. Les lésions médullaires qui résultent de la compression de la moelle par la plicature du ligament jaune lors d'une hyperextension cervicale forcée peuvent se manifester ainsi.

b) La section de la moelle.

Après section de la moelle dorsale, existent deux phases évolutives.

La phase de choc médullaire est immédiate et exprime la sidération des segments médullaires sous-jacents et leur libération à l'égard du contrôle sus-jacent.

— La paralysie des membres inférieurs, de la sangle abdominale, de la partie inférieure du tronc selon le niveau lésionnel est massive, globale, homogène et flasque avec abolition du tonus postural et hypotonie.

— Tous les réflexes tendineux et cutanés sont abolis; le réflexe cutané plantaire est indifférent.

— L'anesthésie intéresse également toutes les sensibilités superficielles, profondes et viscérales. Sa limite supérieure nette correspond au niveau lésionnel; elle est parfois surmontée d'une bande d'hyperesthésie.

— La paralysie et l'anesthésie des réservoirs et des sphincters provoquent rétention d'urine, incontinence vésicale ou rectale.

— La paralysie végétative peut aussi être décelée : 1° Au-dessous de la lésion, on note des anomalies dermographiques : lenteur et persistance de la raie vasomotrice; thermiques : augmentation de la chaleur locale; oscillométriques : augmentation de l'indice; sudorales : anhidrose même après pilocarpine; pilomotrices : abolition du réflexe pilo-moteur spinal (qui contraste avec la persistance du réflexe encéphalique). 2° Au-dessus de la lésion, on peut parfois observer des

désordres vasomoteurs (pâleur, cyanose), respiratoires ou cardiaques paroxystiques, déclenchés par diverses stimulations (distension vésicale notamment).

— D'importants troubles trophiques surviennent : amyotrophie, œdème, escarres galopantes.

Cette phase de choc médullaire exprime la soudaine libération médullaire du contrôle supérieur par suppression de nombreuses influences facilitatrices et

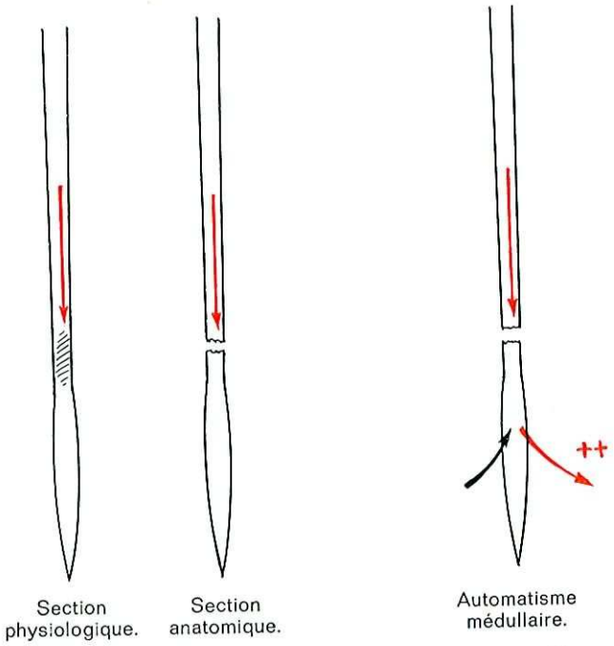

Fig. 54. — *Les deux phases de la section de la moelle.*

inhibitrices, normalement entretenues par les faisceaux cortico-spinaux et sous-corticaux-spinase. Sa durée extrêmement brève chez l'animal (deux à trois heures chez le chat) est beaucoup plus longue chez l'homme (trois à six semaines en moyenne).

La phase d'automatisme médullaire se traduit par le retour de certaines activités réflexes d'automatisme médullaire. Ces réflexes sont inhibés à l'état normal, ils apparaissent lorsque le faisceau pyramidal est lésé.

Chez l'animal, cette activité réflexe se traduit par des réflexes simples : flexion-extension de la patte (grenouille), mouvements de marche ébauchés (chien), ou encore par des réflexes d'activité motrice plus élaborée : mouvements de nage (grenouille), de grattage (chien).

Chez l'Homme, l'activité médullaire automatique apparaît plus tardivement (entre la quatrième et la sixième semaine) et peut se poursuivre durant quatre à six mois. Elle est plus imparfaite. Elle se traduit par :

— La réapparition du réflexe cutané plantaire. Vers la troisième semaine,

l'excitation de la plante du pied provoque l'extension du gros orteil; c'est le signe de Babinski. L'excitation cutanée à distance du pied, l'attouchement de la jambe ou de la cuisse suffisent parfois à le déclencher.

— Le retour d'une activité motrice automatique et réflexe qui contraste avec l'abolition totale de la motilité volontaire. L'excitation du dos du pied, la flexion des orteils déclenchent soit le phénomène du triple retrait : flexion du pied sur la jambe, de la jambe sur la cuisse, de la cuisse sur le bassin, avec signe de Babinski, soit plus rarement un réflexe d'extension controlatéral ou de défense vraie. On assiste à l'extension progressive de la zone réflexogène de l'extrémité du membre vers la racine.

— Les réflexes deviennent vifs, diffusés et plus tard polycinétiques, dans la mesure où la contracture en flexion le permet. Leur exagération dans un territoire atteint de paralysie flasque définit la variété flasco-spasmodique de la paraplégie.

— Le tonus se modifie plus tardivement. Il réapparaît d'abord au niveau des fléchisseurs; au maximum, la contracture peut fixer ultérieurement les membres dans une attitude de triple retrait.

— Les réservoirs recouvrent un fonctionnement automatique. Les mictions sont involontaires et inconscientes; elles sont déclenchées par de nombreuses excitations cutanées qui peuvent être mises à profit pour obtenir une continence diurne avec mictions disciplinées. Parfois, il existe des réflexes d'automatisme en masse : un stimulus minime provoque une flexion des membres et l'évacuation simultanée des réservoirs.

TROISIÈME PARTIE

LE TRONC CÉRÉBRAL

LE TRONC CÉRÉBRAL

La division de l'encéphale en deux parties : l'une appelée tronc cérébral et l'autre cerveau est fondée sur des particularités embryologiques, anatomiques, et physiologiques.

Le *tronc cérébral* provient des 3e, 4e et 5e vésicules cérébrales. Il prolonge la moelle et sa forme s'en éloigne peu. Il est situé au-dessous de la tente du cervelet, dans la fosse cérébelleuse appelée encore fosse postérieure.

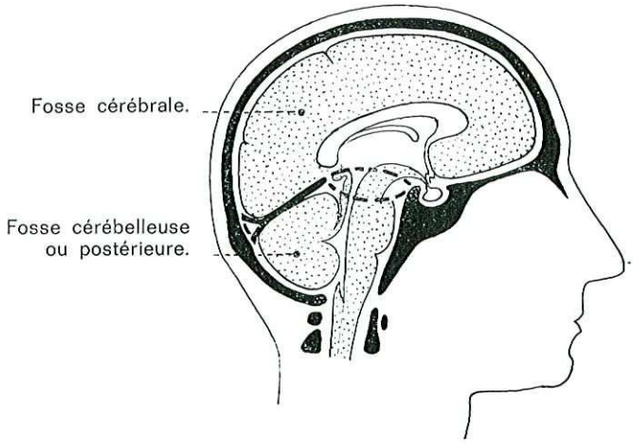

FIG. 55.
La fosse cérébrale et la fosse cérébelleuse communiquent par le foramen ovale (en tireté).

Le *cerveau* provient des 1re et 2e vésicules cérébrales. Il est caractérisé par l'énorme renflement des hémisphères cérébraux. Il est situé au-dessus de la tente du cervelet, dans la fosse cérébrale.

Le tronc cérébral a des fonctions vitales, tandis que le cerveau a surtout un rôle fonctionnel. Les lésions traumatique, infectieuse ou tumorale du tronc cérébral sont plus graves que celles du cerveau. Les opérations qui portent sur le tronc cérébral sont plus périlleuses que celles qui portent sur le cerveau. De larges résections du parenchyme cérébral (lobectomie, hémisphérectomie) peuvent être pratiquées, tandis qu'une blessure, même minime, du tronc cérébral peut être fatale.

Le tronc cérébral comprend :

— *Le tronc cérébral,* proprement dit.
— *Le cervelet,* placé en dérivation sur le tronc cérébral.
— *Le 4e ventricule,* situé entre tronc cérébral et cervelet.

CHAPITRE IV

LE TRONC CÉRÉBRAL

PROPREMENT DIT

Il comprend, de bas en haut, trois parties :

Le **myélencéphale** ou **bulbe** est situé entre moelle et protubérance; sa forme diffère peu de celle de la moelle.

Le **métencéphale** ou **protubérance** est situé entre bulbe et mésencéphale et devant le cervelet. Les anciens anatomistes l'appelaient « pont »; la saillie qu'il fait par rapport aux segments voisins est effectivement due à la présence de fibres d'origine cérébelleuse « jetées en pont » par-dessus les voies longues qui traversent le tronc cérébral.

Le **mésencéphale** ou **isthme encéphalique.** La dernière dénomination signifie que cette partie rétrécie de l'encéphale fait contraste entre les deux renflements situés au-dessous et au-dessus : le cervelet et le cerveau.

Les trois parties du tronc cérébral représentent :

— Des *centres* dont certains ont un rôle vital. A leur niveau sont les noyaux de presque tous les nerfs crâniens et des formations grises importantes, en particulier la formation réticulée.

— Un important *lieu de passage* entre la moelle et le cerveau : les grandes voies motrices et sensitives, les voies cérébelleuses et les voies d'association les traversent.

Dans la plupart des Traités, chacun des segments du tronc cérébral est étudié séparément et il n'est pas aisé de suivre les faisceaux dans leur continuité et de comprendre les transformations qu'ils subissent. Nous préférons décrire le tronc cérébral dans son ensemble et envisager successivement la configuration extérieure, les rapports, la configuration intérieure et la systématisation des trois segments réunis.

PHYLOGENÈSE

Le bulbe se distingue très tôt de la moelle.

Chez les *Vertébrés inférieurs* (poissons), les fonctions circulatoire, respiratoire, digestive, dépendent des segments branchiaux (encéphalomères), tandis que la musculature obéit aux segments médullaires (myélomères).

Chez les *Vertébrés supérieurs* apparaissent d'autres fonctions qui se mettent sous la dépendance du tronc cérébral : équilibration, audition, phonation, motilité faciale, etc. Les fonctions bulbaires de l'Homme sont caractérisées par la prépondérance des régulations viscérales vitales par rapport à la régulation des éléments somatiques.

La protubérance ne se distingue du bulbe qu'assez tard dans l'échelle animale. Le bourrelet antérieur du pont n'apparaît en effet que chez les Mammifères; il coïncide avec le développement des hémisphères cérébelleux (néocérébellum) et l'apparition d'une activité motrice plus spécialisée, plus adaptée.

Le mésencéphale de l'Homme est fait de trois parties apparues à des époques différentes de l'évolution.

La **calotte** (tegmentum mésencéphalique) représente la partie la plus ancienne; c'est une région segmentée faite de deux encéphalomères. Le **noyau rouge** est un des premiers organes suprasegmentaires à apparaître. Chez les Mammifères inférieurs, il est entièrement formé de grandes cellules (formation magno-cellulaire) qui donnent naissance au faisceau rubro-spinal de Von Monakov. Au fur et à mesure qu'on s'élève dans l'échelle animale, il perd son importance d'organe suprasegmentaire par suite du développement des formations supérieures. Par contre, ses connexions augmentent et il devient un des rouages essentiels des voies de projection. A la formation magno-cellulaire s'ajoute la formation parvo-cellulaire. Chez l'Homme, le noyau rouge est presque exclusivement parvo-cellulaire et le faisceau rubro-spinal est mal individualisé.

La **lame quadrijumelle** (tectum mésencéphalique) est un organe suprasegmentaire. Chez les Vertébrés inférieurs, elle atteint un développement considérable. Chez les Poissons, les tubercules quadrijumeaux antérieurs sont seuls développés. Chez les Oiseaux et les Reptiles, les tubercules quadrijumeaux antérieurs et postérieurs sont volumineux. Les voies visuelles et auditives et la voie de la sensibilité générale s'y terminent. Chez les Mammifères, et en particulier chez l'Homme, l'ascension des voies sensitives et sensorielles vers les centres supérieurs télencéphaliques : paléencéphale puis néencéphale, fait perdre au mésencéphale son importance de centre et les tubercules quadrijumeaux subissent une relative régression.

Les pédoncules cérébraux, conséquence de la télencéphalisation, apparaissent plus tard.

ONTOGENÈSE

Le myélencéphale diffère peu de la moelle épinière.

— Du côté *ventral,* les éléments cellulaires de la lame fondamentale qui prolongent les cornes antérieures de la moelle deviennent les noyaux moteurs des IXe, X^e, XIe, XIIe nerfs crâniens.

— Du côté *dorsal* sont les neurones sensitifs de la lame alaire comme dans la moelle. Le sillon latéral externe du corps restiforme de His divise cette lame

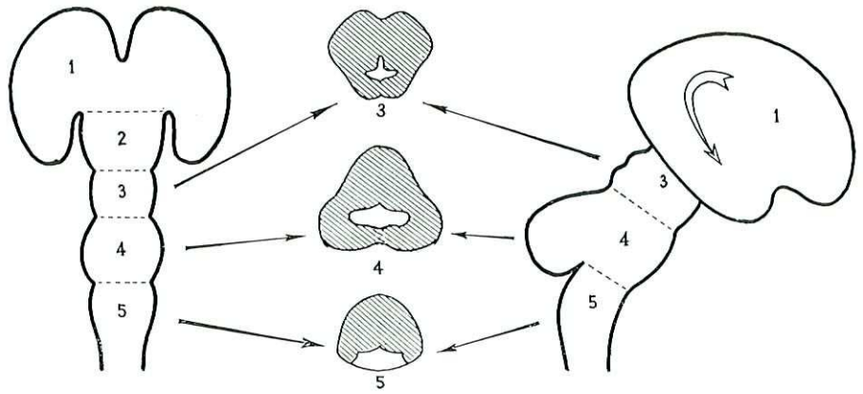

FIG. 56. — *Ontogenèse du tronc cérébral.*
1, télencéphale; *2,* diencéphale; *3,* mésencéphale; *4,* métencéphale; *5,* myélencéphale.

en deux segments. Le segment interne donne naissance au noyau de Goll et aux noyaux de l'aile grise du plancher du IVe ventricule. Le segment externe, appelé lèvre rhomboïde, donne le noyau de Burdach et le noyau sensitif du trijumeau.

La courbure pontique à concavité postérieure provoque l'élargissement du canal épendymaire (IVe ventricule) et la distension du plan postérieur du tube neural qui reste mince (membrana tectoria).

Le métencéphale. — Du côté *ventral* comme au niveau du myélencéphale, la lame fondamentale s'organise, les éléments cellulaires se groupent pour former les noyaux moteurs des IVe et VIIe nerfs crâniens et la substance réticulée.

— Du côté *dorsal* surviennent d'importantes modifications. Le segment interne de la lame alaire se comporte comme dans le myélencéphale et contribue à former les noyaux sensitifs et le locus cœruleus. Le segment externe donne naissance au cervelet; le cervelet provient en effet de deux ébauches latérales. Le développement et la bascule du cervelet déterminent sur la face postérieure du myélencéphale la formation de la fente choroïdienne où s'insinue la toile choroïdienne inférieure.

Le mésencéphale subit peu de modifications; ses parois s'épaississent régulièrement autour de la cavité centrale qui reste étroite et forme l'aqueduc de Sylvius.

— Du côté *ventral,* dans la lame fondamentale pénètrent, vers le 5ᵉ mois, des fibres descendantes d'origine corticale qui constitueront les pédoncules cérébraux.

— Du côté *dorsal,* la lame alaire d'abord lisse, régulièrement convexe, se creuse ensuite d'un sillon vertical et d'un sillon transversal qui délimitent les saillies des quatre tubercules quadrijumeaux.

D'abord situé à la partie la plus élevée de l'encéphale au sommet de la courbure du vertex, le mésencéphale est ensuite progressivement recouvert par les hémisphères cérébraux qui le débordent latéralement.

CONFIGURATION EXTÉRIEURE

I. — LE BULBE OU MYÉLENCÉPHALE

Les limites. — Le bulbe et la moelle ne sont séparés par aucun repère anatomique : le collet du bulbe, léger étranglement signalé par la plupart des auteurs, n'existe pas. La limite correspond à un plan passant par l'interstice articulaire occipito-atloïdien.

La séparation du bulbe et de la protubérance est au contraire très nette en avant où elle est faite par le sillon bulbo-protubérantiel; elle n'est signalée par rien en arrière sur le plancher du 4ᵉ ventricule.

La forme générale du bulbe est celle d'un tronc de cône à grande base supérieure, aplati d'avant en arrière.

Les dimensions, hauteur de 3 cm, largeur de 15 à 20 mm, poids de 6 à 7 g, en font le moins volumineux des segments du névraxe.

La direction n'est pas rectiligne : vertical à sa partie inférieure, infléchi légèrement en avant ensuite, le bulbe forme un angle très obtus, d'environ 140° à 150°, ouvert en avant, qui correspond à la courbure nuchale.

Description. — Comme la moelle, le bulbe a quatre faces.

La **face antérieure** est divisée en deux moitiés symétriques par le sillon médian antérieur qui continue le sillon homonyme de la moelle. Ce sillon est réel et profond. Il se termine en haut par le trou borgne de Vicq d'Azyr ou foramen cæcum. Il est interrompu en bas, sur une hauteur de 7 à 8 mm, par l'entrecroisement de fibres des faisceaux pyramidaux.

De chaque côté du sillon médian antérieur sont les cordons antérieurs. Leur relief est plus accusé que celui des cordons antérieurs de la moelle et ils s'élargissent vers le haut : ils constituent les pyramides bulbaires. Elles sont limitées en dedans par le sillon médian antérieur, en dehors par le sillon collatéral antérieur (ou sillon préolivaire) d'où naît le XIIᵉ nerf crânien par 10 à 15 radicules, en haut par le sillon bulbo-protubérantiel, en bas par les fibres arciformes externes.

La **face latérale,** ou cordon latéral, est délimitée par les sillons collatéraux antérieur et postérieur.

L'olive bulbaire située au centre du cordon latéral a une forme ovoïde, 1,5 cm de haut, 5 mm de large. Au-dessus est la fossette sus-olivaire du sillon bulbo-protubérantiel d'où naissent les VIIᵉ et VIIIᵉ nerfs crâniens. En bas sont les fibres

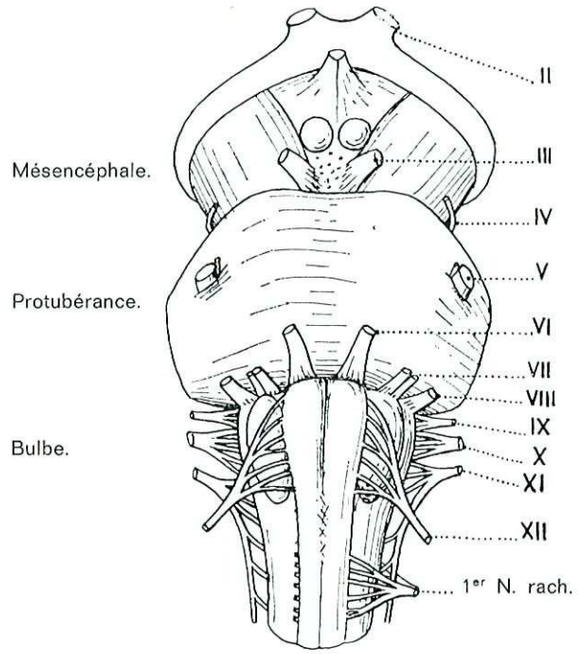

FIG. 57.
Face antérieure du tronc cérébral.

arciformes externes (pinceaux de fibres transversales). En avant est le sillon préolivaire ou sillon collatéral antérieur d'où naît le XIIᵉ. En arrière est le sillon rétro-olivaire puis une petite bande de cordon latéral, et enfin le sillon collatéral postérieur d'où naissent les IXᵉ, Xᵉ et XIᵉ nerfs crâniens.

Le tubercule cendré de Rolando fait, à la partie inférieure du sillon collatéral postérieur, une tache grisâtre haute de quelques millimètres; il correspond à la tête de la corne postérieure, cravatée en haut par un faisceau blanc étroit, le faisceau spino-cérébelleux dorsal ou de Flechsig.

La **face postérieure** a deux parties très différentes :

— Une *partie* inférieure haute à peine d'un centimètre, ne se distingue guère de la moelle. On y retrouve le sillon médian postérieur virtuel, bordé par les cordons de Goll et de Burdach dont les reliefs sont ici très nets. Le cordon de Goll, le plus interne, se renfle assez fortement pour mériter le nom de pyramide posté-

rieure (ou clava); le renflement est provoqué par la présence du noyau de Goll. Comme sur la moelle, le cordon postérieur est limité en dehors par le sillon collatéral postérieur d'où émergent les filets du XIe nerf crânien (nerf spinal).

— Une *partie* supérieure où, brusquement, l'aspect du bulbe se transforme. Au centre, les deux cordons postérieurs se séparent l'un de l'autre et, entre eux, apparaît la membrane recouvrante du IVe ventricule (membrana tectoria) qui leur reste attachée par quelques franges irrégulières de substance blanche qui constituent, en bas, l' « obex » ou verrou et, sur les côtés, la « lingula ». La mem-

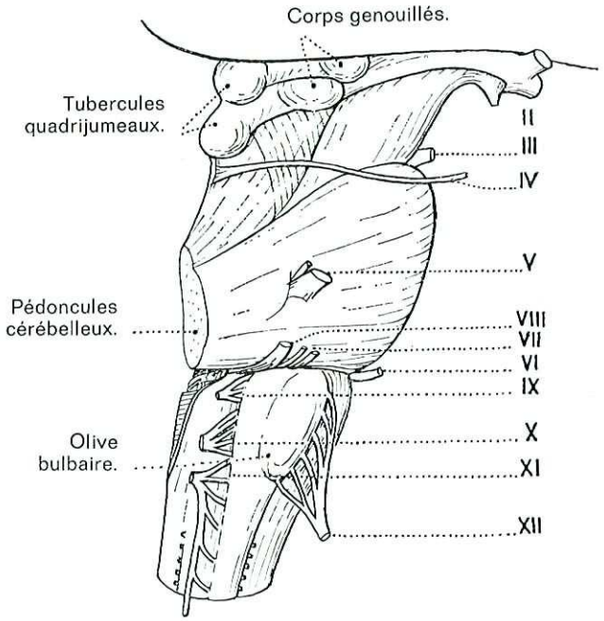

Fig. 58.
Face latérale du tronc cérébral.

brana tectoria présente un orifice, le trou de Magendie. Les cordons de Goll et de Burdach se fusionnent, deviennent corps restiformes puis pédoncules cérébelleux inférieurs. Latéralement, la limite est faite par le sillon collatéral postérieur d'où émergent les Xe et XIe nerfs crâniens (pneumogastrique et glosso-pharyngien).

II. — LA PROTUBÉRANCE OU MÉTENCÉPHALE

Les limites de la protubérance sont très nettes en raison de son relief. En bas, le sillon bulbo-protubérantiel et le trou borgne inférieur de Vicq d'Azyr la séparent du bulbe. En haut, le sillon pédonculo-protubérantiel et le trou borgne supérieur la séparent des pédoncules cérébraux.

La direction oblique forme avec la verticale un angle de 20 à 25°.

Les dimensions : hauteur 2,5 cm, largeur 35 mm, en font un segment plus large que haut, à l'inverse du bulbe.

Description. — On peut distinguer une face antéro-latérale et une face postérieure.

La **face antéro-latérale :** un sillon médian antérieur creuse la face antérieure de la protubérance. Il a la forme d'une gouttière (et non d'une fente) large de 2 mm, peu profonde, dans laquelle chemine le tronc basilaire.

De part et d'autre de ce sillon sont les bourrelets pyramidaux ou pyramides protubérantielles. Leur face antérieure, fortement convexe, est parcourue par des

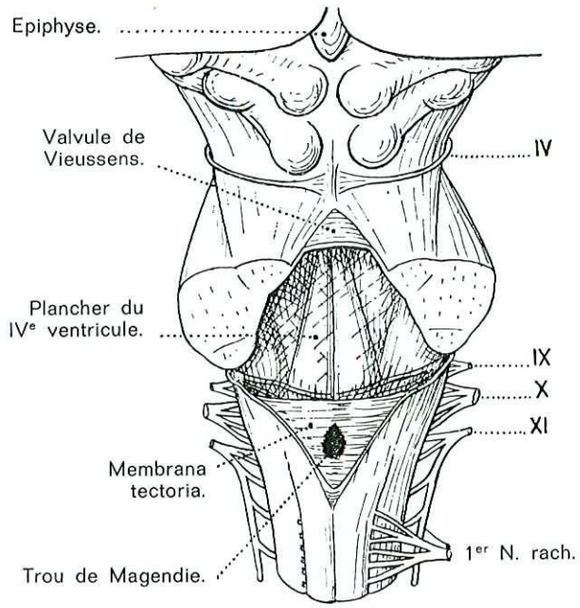

Fig. 59.
Face postérieure du tronc cérébral.

sillons transversaux parallèles, plus ou moins serrés, assez profonds, qui lui donnent un aspect fasciculé caractéristique. Sur les côtés, ces sillons s'infléchissent légèrement en bas et passent sur les pédoncules cérébelleux moyens qui continuent la protubérance sans démarcation aucune. La racine sensitive du trijumeau, aplatie et large de 3 à 4 mm, sort de ces sillons, de chaque côté, à peu près à mi-hauteur et à la limite des faces antérieure et latérale.

La **face postérieure** n'est visible que si l'on enlève le cervelet en sectionnant les six pédoncules cérébelleux. Elle correspond au segment supérieur du plancher du IVe ventricule qu'encadrent et que recouvrent les deux pédoncules cérébelleux supérieurs, réunis par la valvule de Vieussens.

Déjerine a donné le nom d'isthme postérieur à la région quadrilatère formée par les pédoncules cérébelleux supérieurs et par la valvule de Vieussens. Cette région est limitée en haut par la dépression qui la sépare des tubercules quadrijumeaux postérieurs et dans laquelle cheminent les nerfs pathétiques, de chaque côté par le sillon latéral de l'isthme qui la sépare des pédoncules cérébelleux moyens et des pédoncules cérébraux.

III. — L'ISTHME ENCÉPHALIQUE OU MÉSENCÉPHALE

La situation du mésencéphale, à cheval sur les fosses cérébelleuse et cérébrale, est bien marquée par son passage à travers le trou ovale ou foramen de Pacchioni que délimite la petite circonférence de la tente du cervelet et par où communiquent les deux fosses.

Les limites. — La délimitation inférieure est nette : en avant, le sillon pédonculo-protubérantiel le sépare de la protubérance; elle est moins précise en arrière.

Les limites supérieures sont, au contraire, imprécises : en avant, on sépare mal le mésencéphale du diencéphale; sur les côtés, les bandelettes optiques constituent une limite approximative; en arrière, le bord supérieur des tubercules quadrijumeaux antérieurs représente la démarcation.

Les dimensions. — La hauteur (1,5 cm) est inférieure à celle du bulbe (3 cm) et de la protubérance (2,5 cm).

La direction est oblique comme celle du bulbe et de la protubérance.

Description. — Comme pour le bulbe et la moelle, on peut distinguer quatre faces au mésencéphale (fig. 57).

La **face antérieure** est constituée par des pédoncules cérébraux qui délimitent l'espace interpédonculaire.

L'espace interpédonculaire, ou espace perforé antérieur, est une lamelle de substance grise perforée par des artérioles. En avant, les tubercules mamillaires sont à la limite du mésencéphale et du diencéphale. Sur les côtés, les radicules d'origine du IIIe nerf crânien sortent : un groupe interne est en dedans des pédoncules cérébraux, un groupe externe oblique en avant et en dehors est transpédonculaire.

Les pédoncules cérébraux, colonnes jumelées en direction divergente, s'élargissent de bas en haut. A la partie inférieure, ils apparaissent étranglés dans le collier de la protubérance. Ils sont constitués par les faisceaux verticaux des voies motrices; quelques faisceaux transversaux sont cependant visibles à la partie inférieure (tœnia pontis), ce sont des fibres transversales aberrantes de la protubérance. Ils sont limités en dedans par un sillon et en dehors par le sillon latéral de l'isthme qui les sépare des tubercules quadrijumeaux.

La **face latérale.** — Le sillon latéral de l'isthme s'unit en bas et en arrière au sillon pédonculo-protubérantiel. Derrière ce sillon, on voit le triangle de Reil dont la base correspond au sillon latéral et le sommet au tubercule quadrijumeau postérieur; il représente le faisceau latéral de l'isthme (faisceau acoustique). La face latérale est contournée par le IVe nerf crânien (nerf pathétique).

La **face postérieure,** ou toit du mésencéphale, est constituée par la lame quadrijumellaire (fig. 59).

Les tubercules quadrijumeaux sont prolongés en avant par les bras conjonctivaux et les corps genouillés.

Les tubercules quadrijumeaux antérieurs sont plus volumineux (10 mm, 8 mm) que les postérieurs (8 mm, 6 mm). Les antérieurs sont des relais optiques, les postérieurs des relais auditifs. Ils sont séparés par un sillon cruciforme dont la partie verticale va du lit de l'épiphyse en haut, au frein de la valvule de Vieussens en bas, et dont la partie horizontale est continuée latéralement par le sillon interbrachial.

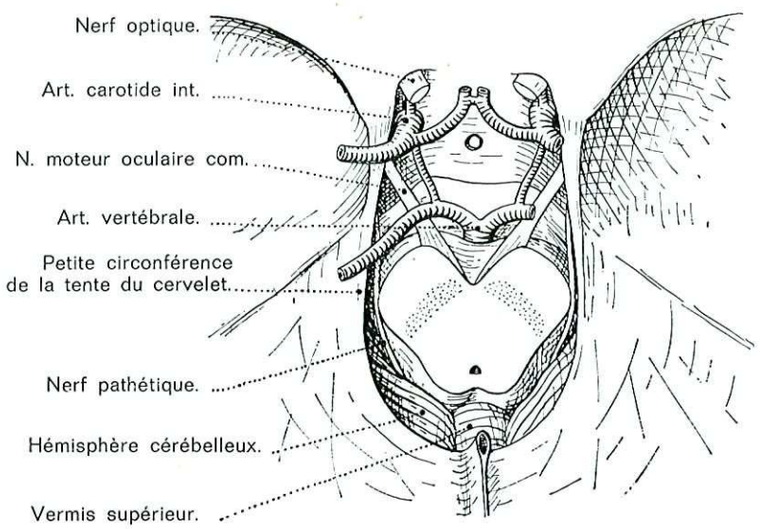

FIG. 60. — *Mésencéphale et foramen ovale.*

Les bras conjonctivaux antérieurs unissent les tubercules quadrijumeaux antérieurs au corps genouillé externe et à la bandelette optique. Les bras conjonctivaux postérieurs unissent les tubercules quadrijumeaux postérieurs au corps genouillé interne. Ces formations sont séparées par un sillon interbrachial ou interconjonctival.

RAPPORTS

1° Le crâne. — Le tronc cérébral est situé dans la fosse postérieure ou cérébelleuse. Le squelette qui la délimite est constitué en avant par la gouttière basilaire de l'occipital et du sphénoïde, latéralement par le rocher, en arrière par l'écaille occipitale.

Le bulbe repose sur la moitié inférieure de la gouttière basilaire et correspond, un peu au-dessous du crâne, à l'espace situé entre crâne et atlas et au sommet de l'apophyse odontoïde. La protubérance repose sur la partie supérieure de la gouttière basilaire. Les pédoncules cérébraux reposent sur le bord supérieur de la lame quadrilatère du sphénoïde.

2° ***Les méninges.*** — La dure-mère est appliquée contre le squelette que nous venons de décrire. Elle forme aussi la tente du cervelet qui, en haut sépare la fosse cérébelleuse de la fosse cérébrale et délimite leur orifice de communication : le trou ovale ou *foramen ovale* de Pacchini (fig. 60).

Entre la dure-mère et le tronc cérébral sont les méninges molles, pie-mère et arachnoïde, et le liquide céphalo-rachidien. Par endroit, l'espace sous-arachnoïdien s'élargit et délimite des citernes (ou lacs). En arrière, entre cervelet et bulbe est le grand lac cérébelleux ou grande citerne (ponction sous-occipitale). Sur les côtés, entre protubérance et cervelet, sont les citernes de l'angle ponto-cérébelleux

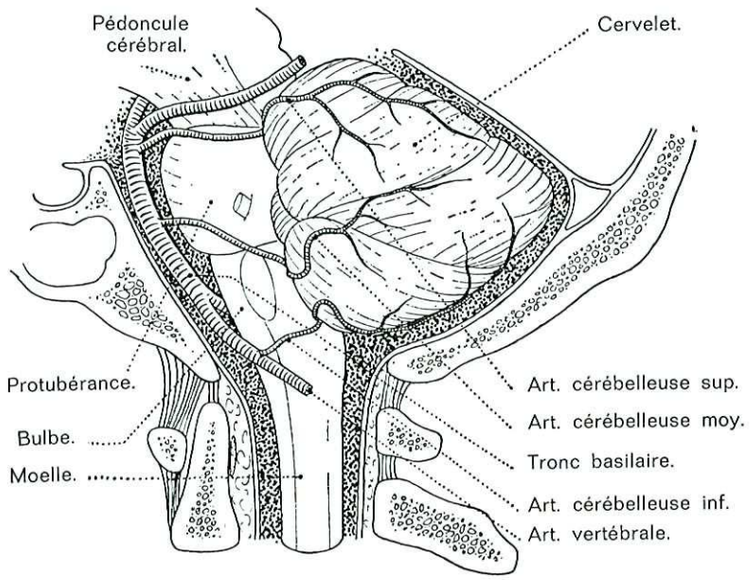

Fig. 61. — *Rapports du tronc cérébral.*

que traversent les derniers nerfs crâniens. Devant la protubérance est le canal basilaire ou pontique qui fait communiquer les citernes précédentes avec les citernes basilaires.

Les espaces sous-arachnoïdiens, les méninges, le crâne sont traversés par les nerfs crâniens qui naissent du tronc cérébral et l'amarrent aux parois de la fosse postérieure. Le VI nerf contourne la face latérale du mésencéphale.

Squelette et dure-mère délimitent la fosse postérieure qui communique avec le rachis par le trou occipital et avec la fosse cérébrale par le trou ovale. Par ces orifices, lors d'hypertension crânienne, peuvent se faire des hernies ou engagements qui sont l'origine de graves complications. L'engagement de l'amygdale cérébelleuse dans le trou occipital provoque la compression du bulbe dont les conséquences peuvent aller jusqu'à la mort brutale. L'engagement de la 5e circonvolution temporale dans le trou ovale comprime la face latérale du mésencéphale et du diencéphale et se manifeste par des signes de décérébation et des troubles de la conscience.

3° ***Les vaisseaux.*** — Sur les faces latérales du bulbe, les deux artères vertébrales traversent la dure-mère; elles se dirigent vers le haut pour aller constituer le tronc basilaire qui monte sur la face antérieure de la protubérance; au niveau des pédoncules cérébraux, le tronc basilaire se divise en deux artères cérébrales postérieures (fig. 63).

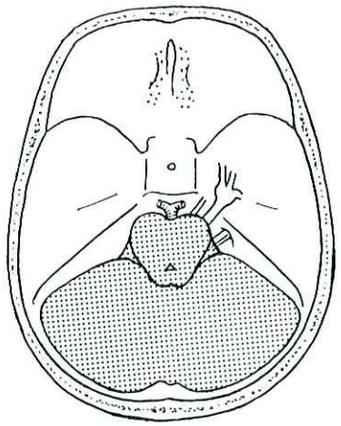

Fig. 62. — *L'angle ponto-cérébelleux.*

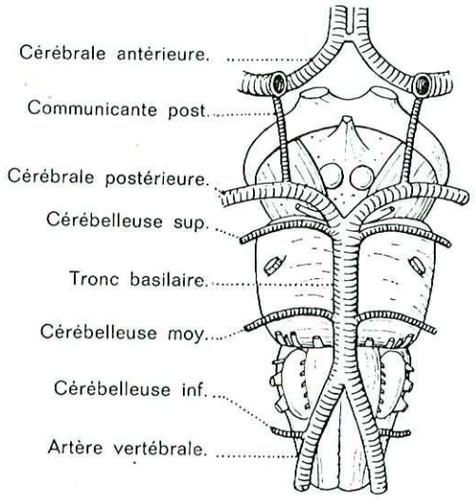

Fig. 63. — *Rapports vasculaires du tronc cérébral.*

CONFIGURATION INTÉRIEURE

Aux limites extérieures des trois segments du tronc cérébral ne correspond aucune délimitation profonde. Le tronc cérébral constitue un tout, et il y a avantage à étudier sa configuration intérieure dans son ensemble.

Une seule coupe horizontale a permis de prendre connaissance de la configuration intérieure de la moelle; plusieurs coupes étagées du tronc cérébral sont nécessaires, car des modifications incessantes surviennent de bas en haut, en particulier au niveau du bulbe où se fait un véritable bouleversement. Sur les coupes du tronc cérébral, on reconnaît des formations déjà rencontrées dans la moelle; on rencontre aussi des formations nouvelles propres au tronc cérébral.

Nos coupes sont présentées la face antérieure tournée vers l'avant, à l'inverse de ce que font la plupart des auteurs. Notre opinion est que cette présentation facilite le raisonnement et permet de mieux mettre en place les éléments en les situant par rapport à soi. Il est d'ailleurs à remarquer que les coupes du tronc, du cou ou d'un membre et du cerveau lui-même sont toujours représentées face antérieure en avant. Pourquoi faire une exception pour celles de la moelle et du tronc cérébral ? Est-ce à partir des coupes du tube neural de l'embryon représenté le dos vers le haut que cette habitude a été prise ? Nous croyons notre présentation plus logique et plus pratique.

I. — LE BOULEVERSEMENT DE LA JONCTION MÉDULLO-BULBAIRE

Les causes du bouleversement sont au nombre de quatre (fig. 64).

a) La décussation du faisceau pyramidal décapite les cornes antérieures de la moelle et les sépare en deux colonnes motrices : une qui prolonge la tête des cornes antérieures et l'autre qui prolonge la base.

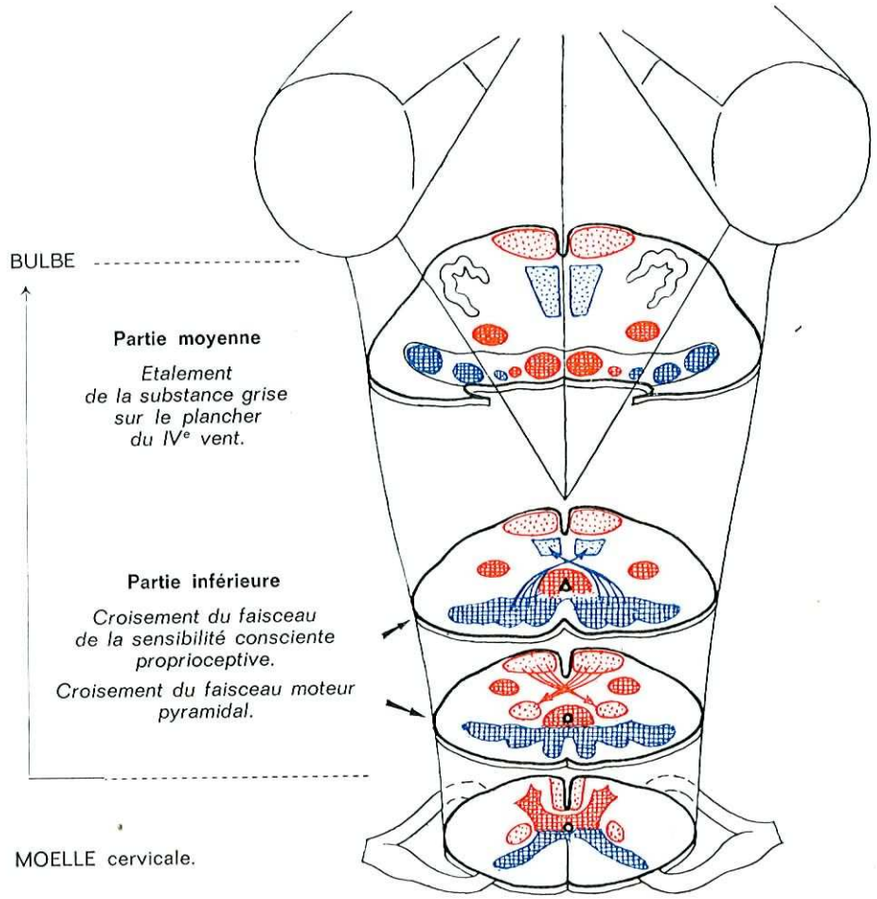

Fig. 64. — *Les transformations de la jonction médullo-bulbaire.*

b) La décussation des voies de la sensibilité proprioceptive consciente, qui fait suite au relais des noyaux de Goll et de Burdach, décapite les cornes postérieures et les divise en deux colonnes sensitives qui prolongent la tête et la base de la corne postérieure.

Au-dessus des entrecroisements moteur et sensitif, la substance grise qui,

dans la moelle, était continue est représentée par 10 colonnes; il y a en effet de chaque côté : 2 colonnes motrices, 2 colonnes sensitives et 1 colonne neuro-végétative.

c) Des fibres horizontales appelées fibres arciformes et qui sortent pour la plupart des olives bulbaires tronçonnent les colonnes grises en noyaux moteurs et sensitifs des nerfs crâniens.

d) La déhiscence du canal de l'épendyme et la formation du IVe ventricule qui en résulte déplacent vers l'arrière la substance grise. Les noyaux qui représentent les prolongements de la base des cornes antérieure et postérieure s'étalent sous le plancher du IVe ventricule.

Les conséquences de ce bouleversement atteignent la substance blanche et la substance grise.

— La **substance blanche** est différemment répartie.

— Le *cordon antérieur* s'accroît; il renferme désormais schématiquement, d'avant en arrière, trois faisceaux représentant les grandes voies motrices, sensitives et d'association.

— Le *cordon latéral* se réduit. Privé du faisceau pyramidal croisé et du faisceau spino-cérébelleux dorsal de Flechsig, il conserve le faisceau spino-cérébelleux ventral de Gowers, le faisceau de Von Monakow, le faisceau spino-thalamique latéral et la partie externe de la formation réticulée.

— Le *cordon postérieur* disparaît. Les faisceaux de Goll et de Burdach qui l'occupaient en totalité dans la moelle, font relais dans les noyaux de Goll et de Burdach et la voie passe ensuite en avant dans le ruban de Reil. Le canal épendymaire s'est élargi en arrière et a rejeté latéralement ce qui se trouvait derrière lui. Le corps restiforme et le pédoncule cérébelleux inférieur, qui paraissent continuer le cordon postérieur, sont en réalité constitués par le faisceau spino-cérébelleux dorsal de Flechsig et les fibres arciformes externes et internes qui vont dans le cervelet.

— La **substance grise** se fragmente.

— La *colonne motrice,* qui fait suite à la base des cornes antérieures, reste de chaque côté de la ligne médiane immédiatement sous le plancher du IVe ventricule. Elle se fragmente en noyaux d'origine des nerfs des muscles somitiques de la langue et de l'œil représentés : dans le bulbe par le noyau de l'hypoglosse (XII); dans la protubérance par le noyau du moteur oculaire externe (VI); dans le mésencéphale par les noyaux du pathétique (IV) et du moteur oculaire commun (III).

— La *colonne motrice,* qui fait suite à la tête des cornes antérieures, reste en profondeur. Elle se fragmente en noyaux des nerfs branchiaux représentés dans le bulbe par le noyau ambigu d'où partent les nerfs spinal (XI), pneumogastrique (X) et glosso-pharyngien (IX) destiné aux muscles de l'arc hyothyroïdien; dans la protubérance, par les noyaux du facial (VII) destiné aux muscles de l'arc hyoïdien et par les noyaux du trijumeau (V) destiné aux muscles de l'arc mandibulaire.

— La *colonne sensitive* qui fait suite à la base des cornes postérieures affleure le plancher du IVe ventricule en dehors de la base des cornes antérieures. Elle

forme, dans le bulbe, le noyau du faisceau solitaire où se trouvent les deutoneurones des voies véhiculées par le pneumogastrique (X), le glosso-pharyngien (IX) et l'intermédiaire de Wrisberg (VII). Elle forme aussi partie dans le bulbe et partie dans la protubérance, les noyaux vestibulaires et cochléaires du nerf auditif (VIII).

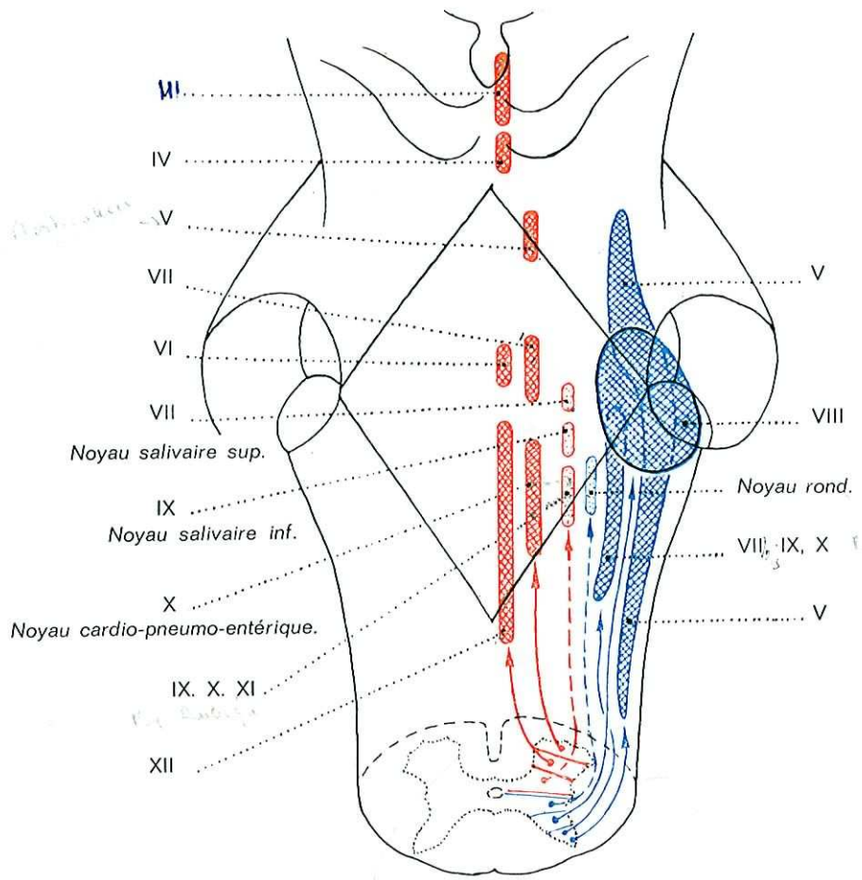

FIG. 65. — *La segmentation de la substance grise en noyaux des nerfs crâniens.*

— La *colonne sensitive,* représentée par le noyau du trijumeau (V), fait suite à la tête des cornes postérieures. Elle n'a pas été fragmentée par les fibres arciformes parce qu'elle est latérale, elle occupe toute la hauteur du bulbe et de la protubérance.

— La *colonne neuro-végétative* garde sa place entre les colonnes représentant la base de la corne antérieure et de la base de la corne postérieure. Elle est constituée par une série de noyaux moteurs et sensitifs (voir plus loin, p. 95) (fig. 65).

II. — LES COUPES HORIZONTALES CLASSIQUES

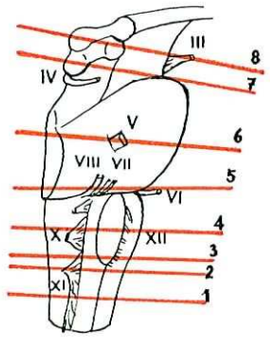

Schéma destiné à montrer le niveau des coupes du tronc cérébral des figures 60 à 67. Coupes de 1 à 8.

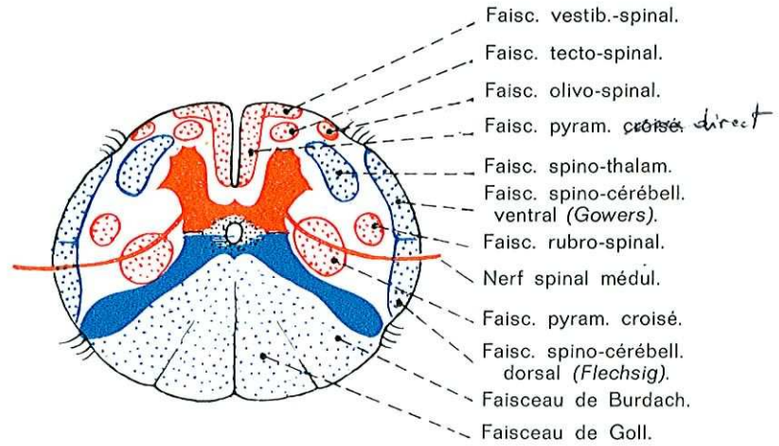

FIG. 66. — *Coupe (1) passant par le 1er segment médullaire cervical.*

1° **La coupe de la partie supérieure de la moelle cervicale** a pour particularités essentielles, par rapport à la coupe classique de la moelle épinière : la présence de la formation réticulée et du XI médullaire, l'écartement des cornes postérieures que provoque le volumineux cordon postérieur arrivé à son maximum (fig. 66).

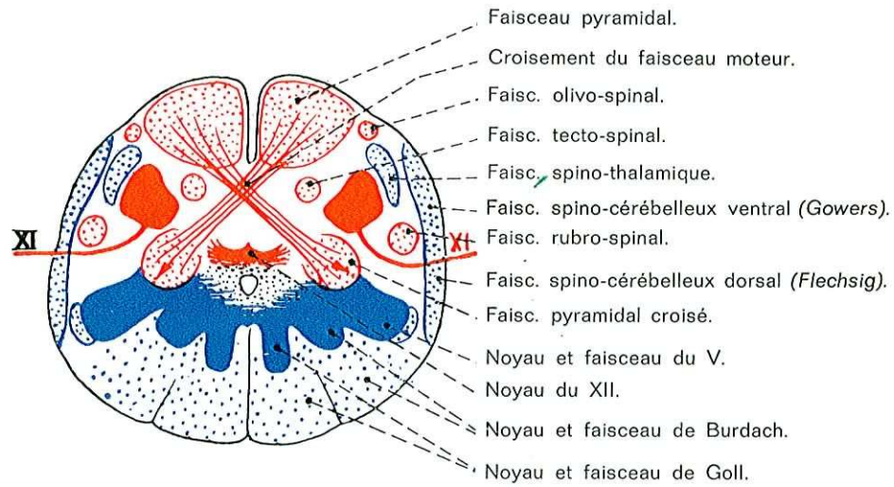

FIG. 67. — *Coupe (2) passant par l'entrecroisement moteur.*

2° **La coupe passant par l'entrecroisement moteur,** juste au-dessus du collet du bulbe, est encore comparable à celle de la moelle cervicale (fig. 67).

En avant, les faisceaux pyramidaux s'entrecroisent et décapitent les cornes

antérieures; la tête de la corne antérieure devient noyau ambigu et, de sa partie inférieure (noyau laryngé), s'échappe le XIe bulbaire; la base de la corne antérieure devient noyau du XIIe (noyau lingual).

Latéralement, la substance réticulée prend de l'importance. La tête des cornes postérieures (substance gélatineuse de Rolando) est remplacée par le noyau gélatineux du trijumeau.

En arrière, les noyaux de Goll (noyau gracile), de Burdach (noyau cunéiforme) et de Von Monakow remplacent progressivement les puissances du même nom.

3° **La coupe passant par l'entrecroisement sensitif.** — En avant, dans les pyramides, sont les faisceaux pyramidaux. Derrière eux, sur la ligne médiane, se constitue le ruban de Reil médian fait de fibres venues des noyaux de Goll et de Bur-

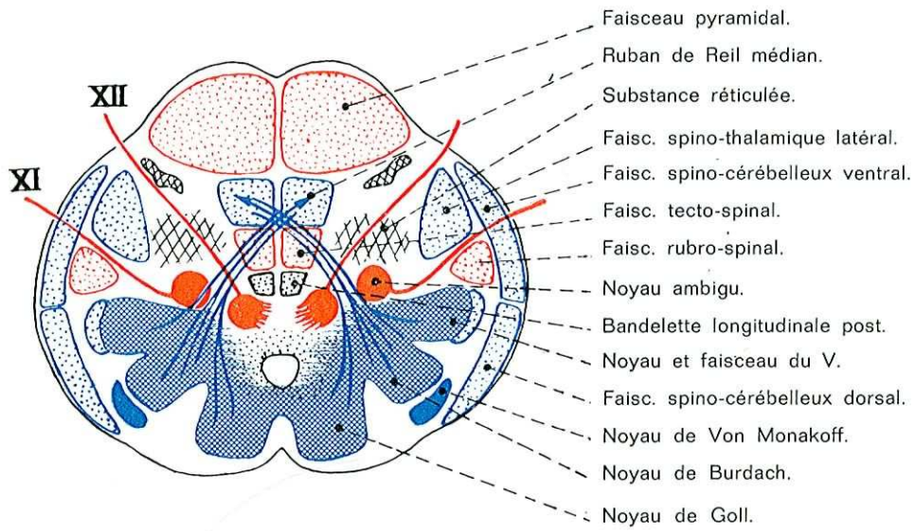

FIG. 68. — *Coupe (3) passant par l'entrecroisement sensitif.*

dach, après croisement de la ligne médiane (décussation piniforme); le faisceau spino-thalamique (partie antérieure) confondu avec lui, le faisceau tecto-spinal et le faisceau d'association appelé bandelette longitudinale postérieure. Cette succession antéro-postérieure des grands faisceaux moteurs, sensitifs et d'association persistera sur toute la hauteur du tronc cérébral.

Latéralement, le faisceau spino-cérébelleux dorsal de Flechsig glisse en arrière dans le corps restiforme et le pédoncule cérébelleux inférieur. Le faisceau spino-cérébelleux ventral de Gowers reste latéral. Profondément sont les faisceaux rubro-spinal et spino-thalamique latéral, la substance réticulée, le noyau ambigu d'où partent le IXe et le Xe et le noyau sensitif du Ve.

En arrière, les noyaux de Goll, de Burdach et de Von Monakow ont remplacé les faisceaux qui les précèdent.

4° **La coupe passant par la partie moyenne du bulbe.** — En avant, on trouve, d'avant en arrière : le faisceau pyramidal, le faisceau de Reil médian et le faisceau

spino-thalamique antérieur, le faisceau tecto-spinal, le faisceau longitudinal postérieur.

Latéralement, on trouve l'olive bulbaire ouverte en arrière et en dedans, et flanquée en haut par la para-olive externe et, en bas, par la para-olive interne. Derrière ces formations, on découvre de dehors en dedans : le faisceau spino-cérébelleux ventral de Gowers, les faisceaux subro-spinal et spino-thalamique latéral, la substance réticulée, au centre de laquelle se trouve le noyau ambigu d'où naissent le pneumo-gastrique (X) et, plus haut, le glosso-pharyngien (IX) (noyau pharyngé).

En arrière, sur le plancher du IVe ventricule, on trouve dans la substance grise sous-épendymaire de dedans en dehors : 1° le noyau moteur du XIIe; 2° les noyaux végétatifs du Xe moteur (n. cardio-pneumo-entérique ou dorsal) et sen-

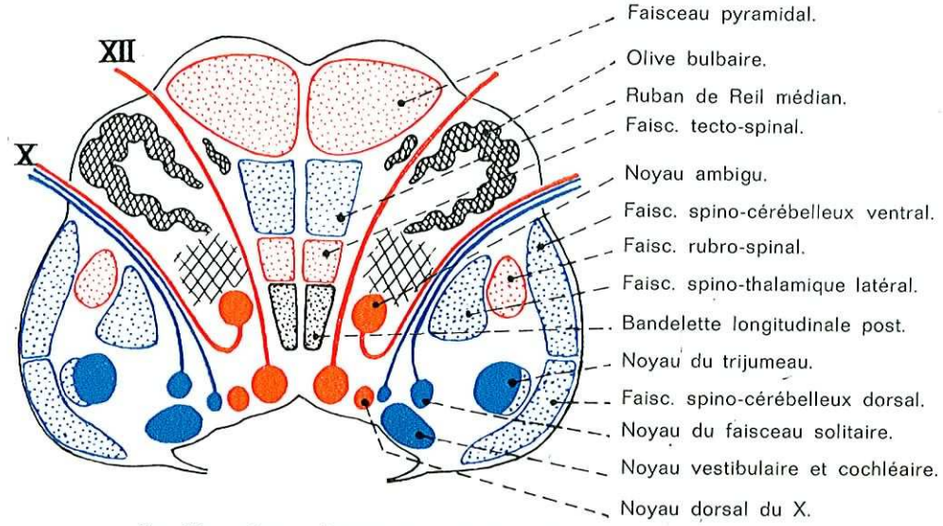

FIG. 69. — *Coupe (4) passant par la partie moyenne du bulbe.*

sitif (n. rond) et, plus haut, le noyau végétatif du IXe (n. salivaire inférieur); 3° les noyaux sensitifs : noyau du faisceau solitaire des VIIe et X^e, noyaux du VIIIe et le noyau du Ve. Le faisceau spino-cérébelleux dorsal de Flechsig glisse en arrière.

5° **La coupe de la protubérance passant juste au-dessus du sillon bulbo-protubérantiel.** — D'avant en arrière, on trouve (fig. 70) :

Le faisceau pyramidal dissocié en de nombreux fascicules par les fibres transversales qui vont d'un hémisphère cérébelleux à l'autre et par les noyaux de la protubérance appelés noyaux de pont.

Les faisceaux sensitifs groupés s'étalent en largeur : ruban de Reil et faisceau spino-thalamique. Derrière eux sont le faisceau tecto-spinal et la bandelette longitudinale postérieure.

Latéralement, on trouve encore le faisceau spino-cérébelleux ventral et le faisceau rubro-spinal, la substance réticulée et le noyau du VIIe.

Sur le plancher du IVe ventricule, dans la substance grise sous-épendymaire, on trouve, de dedans en dehors :

— le noyau du VIe autour duquel les axones du noyau du VIIe décrivent une boucle (genou du facial);

— les noyaux végétatifs salivaire supérieur annexé au nerf intermédiaire de Wrisberg et lacrymo-nasal annexé au VIIe;

— les noyaux sensitifs du VIIIe et du Ve.

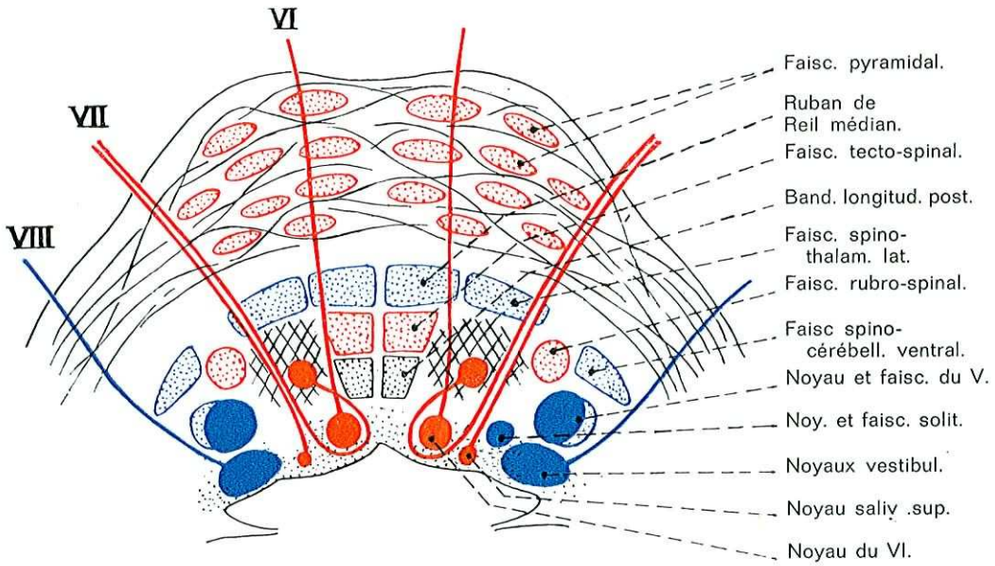

Fig. 70. — *Coupe (5) passant un peu au-dessus du sillon bulbo-protubérantiel.*

6° **La coupe de la partie moyenne de la protubérance passant par l'émergence du Ve** diffère peu de la précédente (fig. 71).

D'avant en arrière, on trouve :

— Le faisceau moteur toujours dissocié;

— Les faisceaux sensitifs réunis de dedans en dehors : ruban de Reil, faisceau spino-thalamique, faisceau bulbo-thalamique, faisceau acoustique encore appelé Reil latéral.

— Le faisceau tecto-spinal et le faisceau longitudinal postérieur.

Latéralement sont encore le faisceau spino-cérébelleux ventral, le faisceau rubro-spinal et la substance réticulée.

Enfin, sur le plancher du IVe ventricule, dans la substance grise sous-épendymaire, on trouve :

— la partie supérieure du noyau du facial;

— le noyau moteur du Ve (noyau masticateur);

— le noyau sensitif du Ve.

7° **La coupe du mésencéphale passant par les tubercules quadrijumeaux postérieurs.** — D'avant en arrière, on voit (fig. 72) :

— Les pédoncules cérébraux constitués par des faisceaux moteurs qui sont,

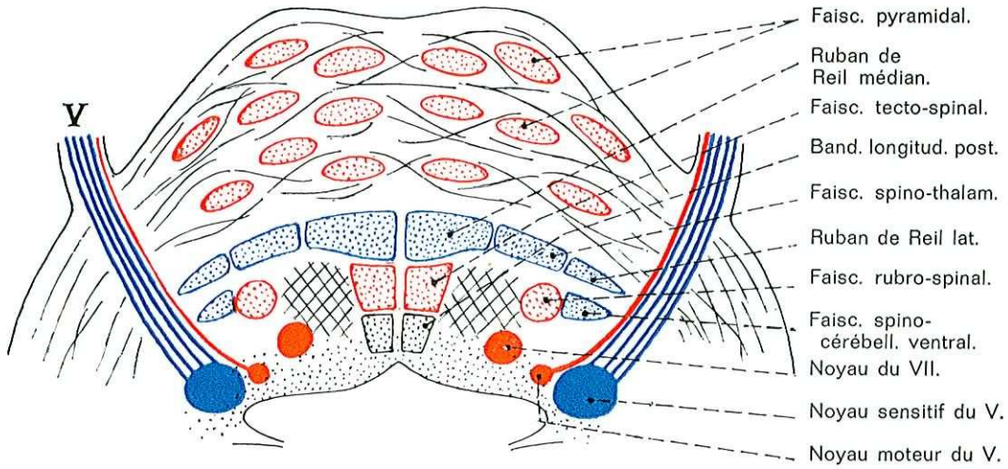

Fig. 71. — *Coupe (6) passant par la partie moyenne de la protubérance.*

de dedans en dehors : les faisceaux géniculé, pyramidal et temporo-pontin.

— Le locus niger de Soemmering : noyau pigmenté noir en forme de croissant à concavité postérieure.

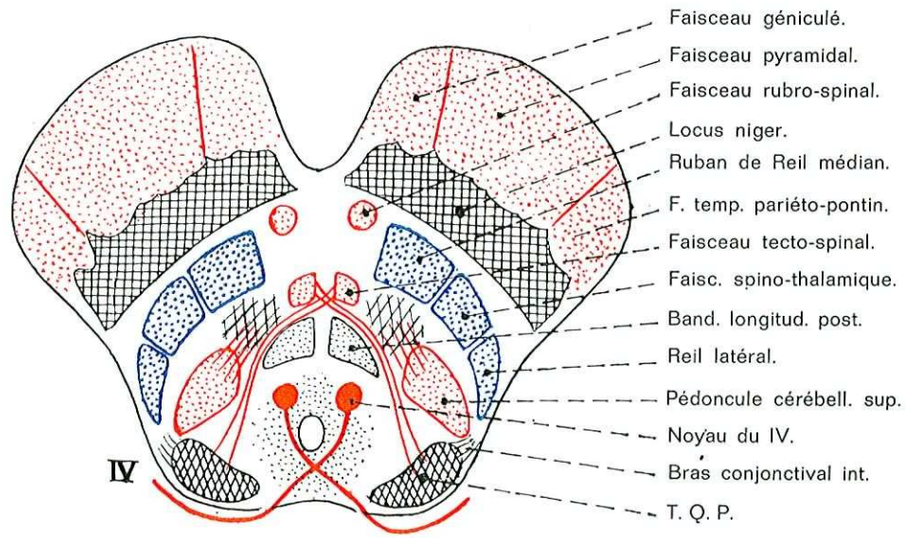

Fig. 72. — *Coupe (7) passant par les tubercules quadrijumeaux postérieurs.*

— Les voies sensitives rassemblées comme à l'étage sous-jacent. Le ruban de Reil latéral, ou faisceau acoustique, se dirige vers le corps genouillé interne et les tubercules quadrijumeaux postérieurs.

Derrière ces voies sont : En dedans le faisceau tecto-spinal qui vient se constituer après croisement (décussation de Meynert) et la bandelette longitudinale postérieure. En dehors la racine mésencéphalique du Ve, la substance réticulée

et les pédoncules cérébelleux supérieurs qui montent vers la ligne médiane où ils s'entrecroiseront.

Le noyau du IVe noyé dans la substance grise péri-épendymaire devant l'aqueduc de Sylvius dont les fibres se dirigent en arrière et sortent du névraxe après croisement.

Les tubercules quadrijumeaux postérieurs et les corps genouillés internes.

8° **La coupe du mésencéphale passant par les tubercules quadrijumeaux antérieurs.** — D'avant en arrière, on voit (fig. 73) :

— Les faisceaux moteurs et le locus niger comme sur la coupe précédente.

— Le volumineux noyau rouge paraît repousser en dehors les faisceaux sensi-

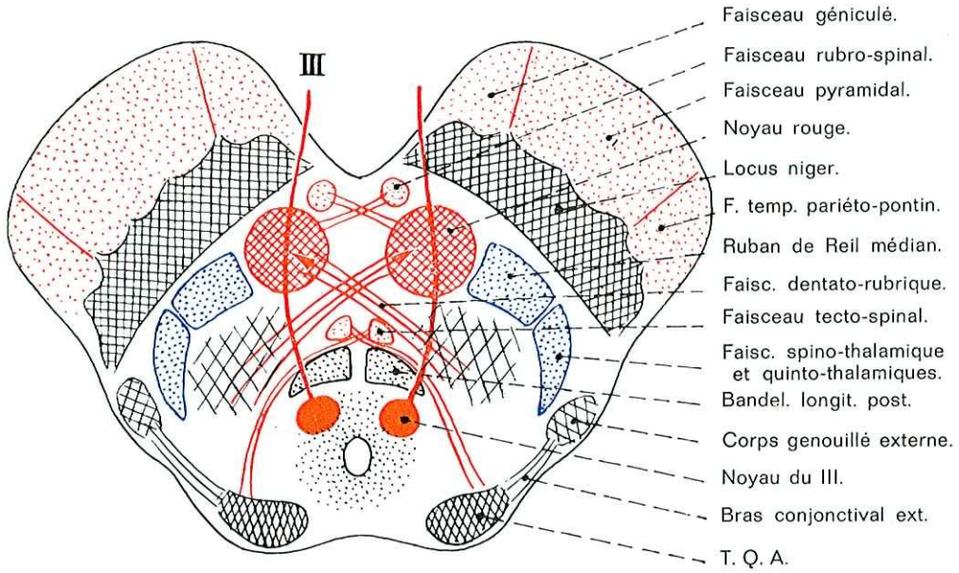

Fig. 73. — *Coupe (8) passant par les tubercules quadrijumeaux antérieurs.*

tifs qui prennent la forme d'un crochet recourbé en arrière et en dehors. Devant le noyau rouge est le croisement du faisceau rubro-spinal, derrière le noyau rouge est le croisement du faisceau dentato-rubro-thalamique arrivé par les pédoncules cérébelleux supérieurs.

— Le faisceau tecto-spinal, la bandelette longitudinale postérieure et la substance réticulée sont situés dans le plan suivant.

— Le noyau du IIIe est devant l'aqueduc de Sylvius : ses fibres dirigées en avant traversent le pôle inférieur du noyau rouge. Entre les noyaux du IIIe nerf crânien est un centre végétatif important : le noyau pupillaire (Edinger-Westphall).

— Les tubercules quadrijumeaux antérieurs et les corps genouillés externes.

SYSTÉMATISATION

Les éléments rencontrés sur les coupes du tronc cérébral sont réunis entre eux et avec les formations sus et sous-jacentes. L'étude de leurs connexions relève de la systématisation. Nous distinguerons, comme pour la moelle, la systématisation de la substance grise et celle de la substance blanche.

A. — LA SUBSTANCE GRISE

La substance grise n'est plus continue et axiale comme dans la moelle; elle est au contraire morcelée et en grande partie repoussée en arrière. Elle est représentée :

1° par les noyaux des nerfs crâniens qui prolongent la substance grise de la moelle et représentent de véritables centres segmentaires (encéphalomères);

2° par des formations propres au tronc cérébral situées en dérivation sur les grandes voies et qui sont de véritables centres intersegmentaires ou suprasegmentaires, en particulier à l'étage du mésencéphale.

I. — LES CENTRES SEGMENTAIRES : LES NOYAUX DES NERFS CRANIENS

1° ***La colonne somato-motrice dorsale ou somitique,*** constituée par de grandes cellules multipolaires, prolonge la base des cornes antérieures. Elle est tout près de la ligne médiane et proche du plancher du IVe ventricule.

— Dans le *bulbe,* le noyau du grand hypoglosse correspond à la surface du plancher du IVe ventricule appelée aile blanche interne; il commande à la motricité de la langue.

— Dans la *protubérance,* le noyau du VIe commande au muscle droit externe; il correspond à l'éminence ronde (eminentia teres) du plancher du IVe ventricule.

— Dans le *mésencéphale,* le noyau du IVe à la hauteur des tubercules quadrijumeaux postérieurs et le noyau du IIIe à la hauteur des tubercules quadrijumeaux antérieurs. Le noyau du IIIe est en réalité constitué par plusieurs noyaux : Un noyau principal constitué par de grandes cellules commande à la musculature extrinsèque de l'œil; de haut en bas, se succèdent les centres d'origine des nerfs des muscles releveur de la paupière supérieure, droit supérieur, droit interne, oblique inférieur, droit inférieur. Un noyau magno-cellulaire médian impair, situé entre ceux du muscle droit interne appelé noyau de Perlia, est considéré actuellement comme le noyau de la convergence. Des noyaux accessoires constitués par des petites cellules appelés noyau médian antérieur et noyau d'Edinger-West-

phall vont à la musculature intrinsèque et font partie des noyaux neuro-végétatifs qui seront énumérés plus loin.

L'émergence des nerfs somitiques est ventrale. Seul le nerf pathétique fait exception : son émergence est dorsale.

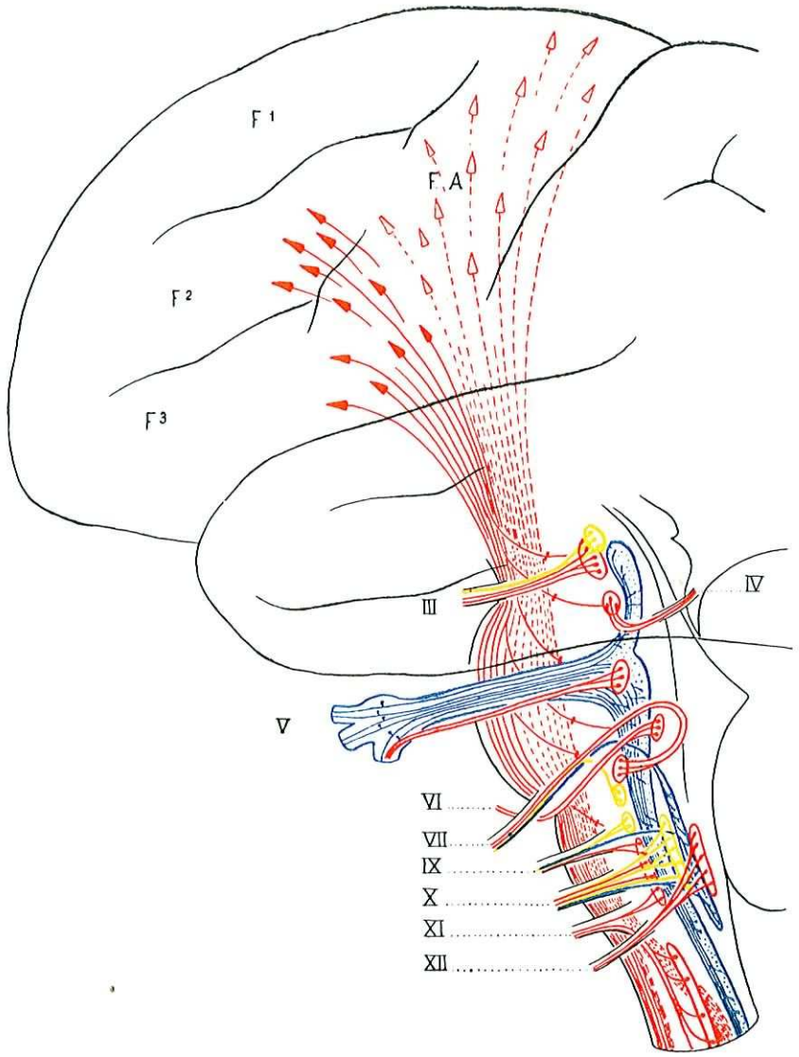

Fig. 74. — *Voies et noyaux moteurs en rouge.*
Noyaux sensitifs en bleu. Noyaux neurovégétatifs en jaune.

2° ***La colonne somato-motrice ventrale ou branchiale*** prolonge la tête des cornes antérieures de la moelle. Elle est située en profondeur, plongée dans la substance réticulée.

— Dans le *bulbe* le noyau ambigu, d'où partent de haut en bas le glosso-

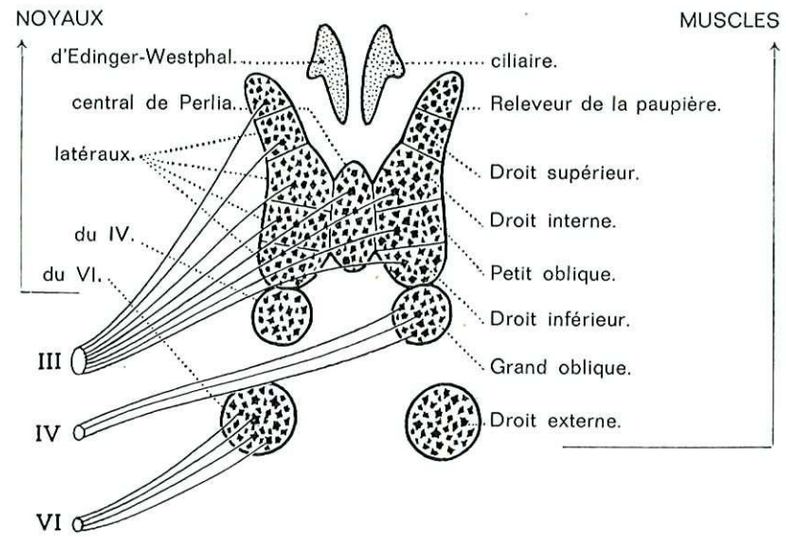

Fig. 75. — *Les noyaux d'origine du nerf moteur oculaire commun.*

pharyngien, le pneumogastrique et le spinal, commande à la motricité du pharynx, du voile du palais et du larynx.

— Dans la *protubérance,* le volumineux noyau du VIIe comprend 4 groupements cellulaires : 2 internes commandent aux muscles de l'étrier et du pavillon de l'oreille, 2 externes, dont un supérieur et un inférieur, commandent aux muscles peauciers. Les fibres efférentes des noyaux du facial, d'abord dirigées en arrière et en dedans, forment un coude autour du noyau du VIe puis se dirigent en avant, en bas et en dehors vers la fossette sus-olivaire. Le noyau moteur principal du Ve, appelé noyau masticateur, correspond en profondeur à la fovea superior du IVe ventricule.

Les nerfs qui viennent de la colonne somato-motrice ventrale émergent sur la face latérale du tronc cérébral, à la différence de ceux qui viennent de la colonne dorsale dont l'émergence est ventrale. Ils innervent les muscles dérivés des plaques latérales ou muscles branchiaux. Ils sont, de plus, tous enrichis par des fibres sensitives et des fibres neuro-végétatives.

3° ***La colonne neuro-végétative*** prolonge vers le haut la substance grise de la zone intermédiaire de la moelle (v. p. 96) (fig. 76). Elle correspond au niveau du *bulbe* à la fovea inferior (aile grise) du plancher du IVe ventricule. Dans la zone viscéro-motrice, on trouve le noyau de Staderini, rattaché au grand hypoglosse et dont le rôle est discuté, le noyau dorsal du Xe ou cardio-pneumo-entérique annexé au pneumogastrique, le noyau salivaire inférieur rattaché au glosso-pharyngien qui commande à la sécrétion parotidienne et dont les fibres chemineront pour arriver à la glande dans le nerf de Jacobson et le petit nerf pétreux profond. Dans la zone viscéro-sensitive, les noyaux dorsal et rond appartiennent au IXe et au Xe.

Au niveau de la *protubérance,* la colonne neuro-végétative correspond à la

fovea superior; deux noyaux constitués par des traînées cellulaires sont au-dessus du noyau salivaire inférieur : le noyau lacrymo-nasal dont les fibres cheminent dans le facial puis dans le grand nerf pétreux superficiel et le nerf vidien, le noyau

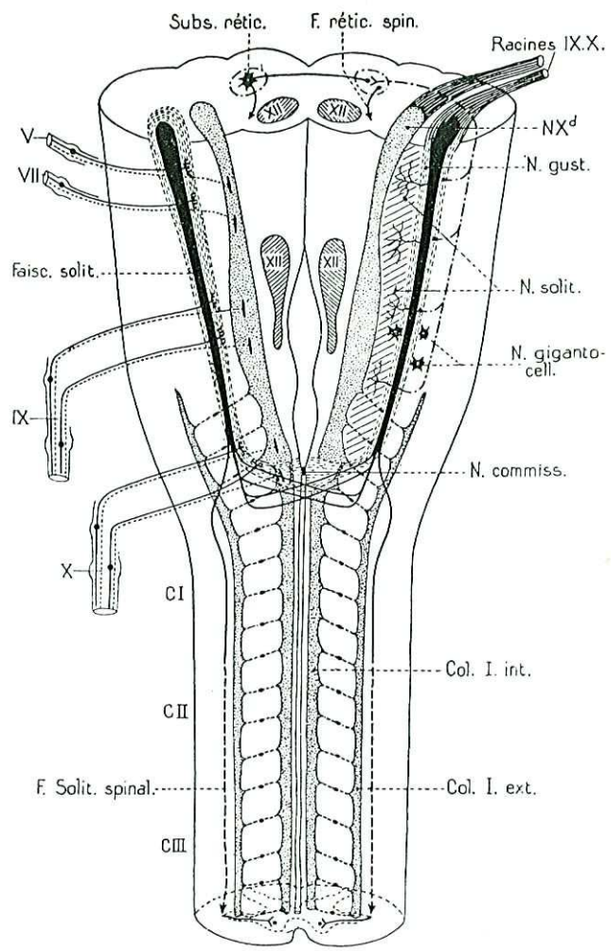

Fig. 76. — *Centres végétatifs bulbo-spinaux.* (D'après Laruelle.)

salivaire supérieur dont les fibres vont dans le nerf intermédiaire de Wrisberg et le nerf de la corde du tympan.

Au niveau du *mésencéphale* sont les noyaux du IIIe signalés plus haut qui commandent à la motricité intrinsèque de l'œil.

*4° **La colonne sensitive somitique,*** affectée à une sensibilité spéciale, auditive et vestibulaire, est située sur le plancher du IVe ventricule, sous l'aile blanche externe, à cheval sur le bulbe et la protubérance.

Les noyaux *vestibulaires* de Deiters, de Schwalbe (interne) et de Bechterew

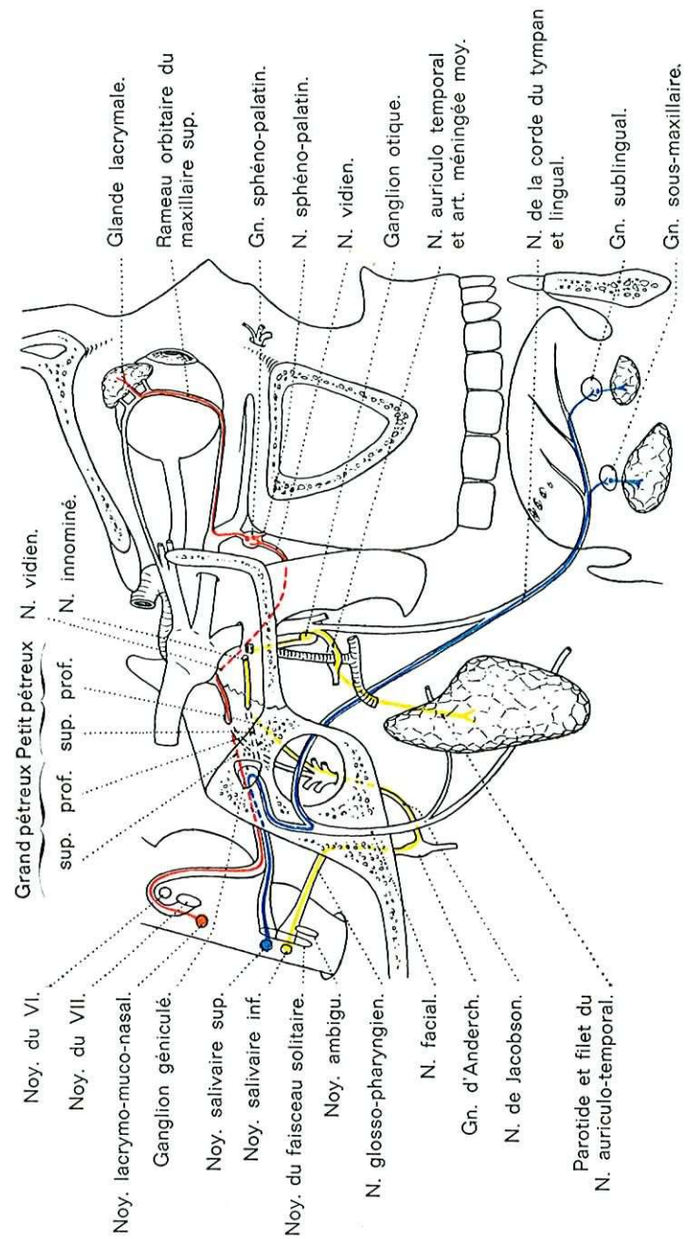

Fig. 77. — *Le parasympathique crânien.*
L'innervation des glandes lacrymales et salivaires. En rouge, voie de la sécrétion lacrymale. En bleu, voie de la sécrétion salivaire sous-maxillaire et sublinguale. En jaune, voie de la sécrétion salivaire parotidienne.

(externe). Le noyau de Deiters, relais important dans la voie de l'équilibration, a des connexions afférentes et efférentes avec le noyau du toit du cervelet.

Les noyaux *cochléaires,* ventral ou accessoire, dorsal ou principal, reçoivent les fibres provenant des ganglions de Corti, situés dans la cochlée. Du noyau dorsal, les fibres efférentes passent derrière les noyaux vestibulaires (faisceau

dorsal), formant les stries acoustiques visibles sur le plancher du IVe ventricule. Du noyau ventral, elles passent devant les noyaux vestibulaires et cheminent profondément (faisceau ventral). Les deux faisceaux croisent la ligne médiane (corps trapézoïde) et se réunissent dans le faisceau de Reil latéral.

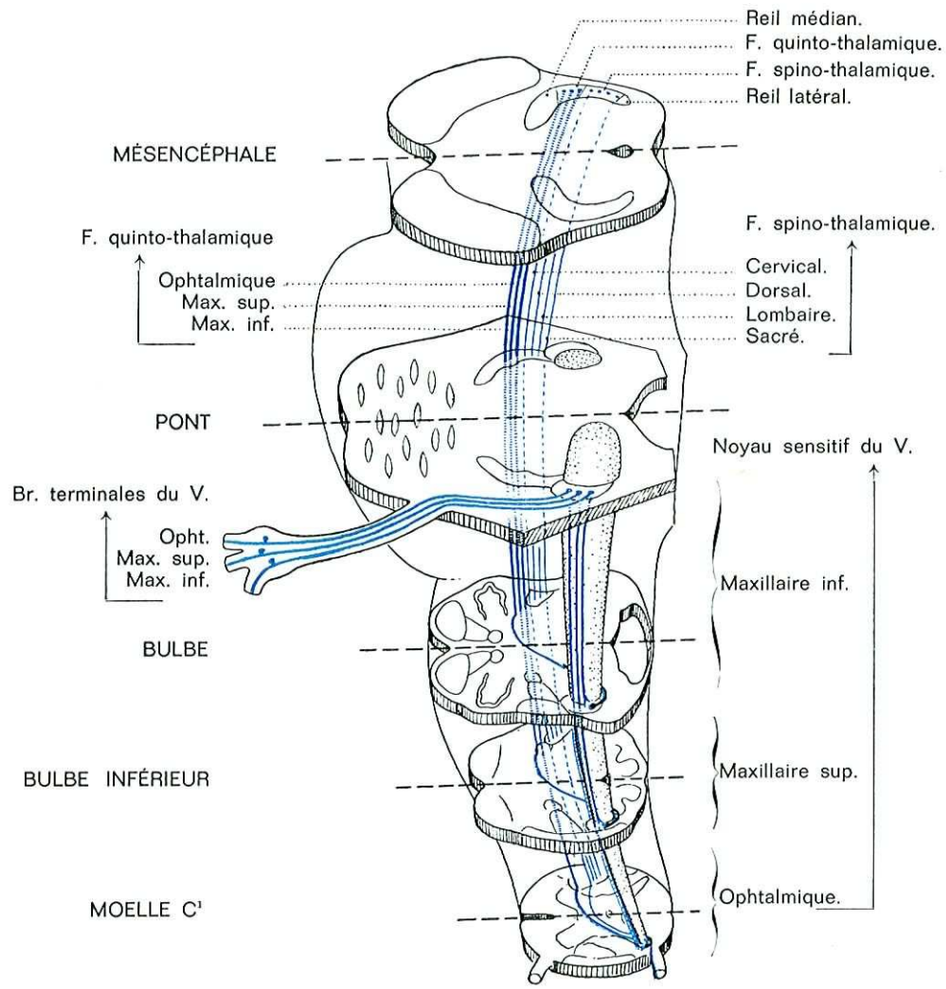

FIG. 78. — *Le noyau sensitif du trijumeau.*

5° ***La colonne sensitive branchiale.*** — Au niveau du *bulbe,* le noyau du faisceau solitaire dont les neurones s'articulent de haut en bas aux fibres du VIIe, du IXe, du Xe qui apportent la sensibilité intéroceptive du nasopharynx, de l'oropharynx et du tiers postérieur de la langue; la partie supérieure appelée noyau gustatif (Nageotte), correspond au relais des fibres de la sensibilité gustative.

Le noyau du trijumeau, situé dans la gouttière de son faisceau descendant, prolonge la tête de la corne postérieure et s'étend de la moelle à la protubérance. Classiquement, ce noyau est homogène et reçoit de haut en bas les fibres du

TABLEAU IV

	Colonnes somato-motrices		Colonnes somato-sensitives		Colonnes neuro-végétatives
	Somitique	Branchiale	Somitique	Branchiale	
Mésencéphale.	III IV				III (n. pupillaire).
Protubérance.	IV	V VII	VIII	V	VII1 (n. lacrymal). VII2 (n. saliv. supt.).
Bulbe.	XII	IX X XI (n. ambigu).	VII X XI (n. f. solitaire).	V	IX (n. saliv. sup.). X (n. cardio-pneumo-entérique).

maxillaire inférieur, du maxillaire supérieur et de l'ophtalmique. On admet une spécialisation dans les différentes parties du noyau : 1° le noyau gélatineux bulbaire et protubérantiel qui prolonge le noyau gélatineux de la corne postérieure de la moelle recevrait la sensibilité extéroceptive nociceptive; ses cylindraxes rejoindraient dès l'étage bulbaire le faisceau spino-thalamique latéral; 2° le noyau mésencéphalique recevrait les sensibilités proprioceptives des muscles peauciers de la face et des muscles masticateurs.

II. — LES CENTRES INTERSEGMENTAIRES ET SUPRASEGMENTAIRES

Mis à part les noyaux de Goll et de Burdach qui appartiennent aux voies de la sensibilité profonde consciente, les formations propres du tronc cérébral sont de deux sortes :

— Certaines, placées en dérivation sur les grandes voies de la motricité, représentent un système de connexions *intersegmentaires* et font partie des voies extra-pyramidales : l'olive bulbaire, la substance réticulée, le noyau rouge, la substance noire.

— D'autres, situées au niveau du mésencéphale, sont de véritables centres *suprasegmentaires* réduits au rôle de centres réflexes : les tubercules quadrijumeaux.

1° *Les formations bulbo-protubérantielles.*

a) **L'olive bulbaire.** — Cette formation est une lame de substance grise plissée ouverte en arrière et en dedans à la façon d'une bourse. Elle est constituée par de très petites cellules. Les para-olives externe et interne, minces lames de substance grise en forme de croissant, sont placées au voisinage et ont la même structure.

Ses *connexions* sont nombreuses : Les afférences viennent du diencéphale par le faisceau central de la calotte de Bechterew ou faisceau thalamo-olivaire qui se renforce en cours de route de quelques fibres issues du noyau du trijumeau, du noyau rouge et des tubercules quadrijumeaux. Les efférences vont au cervelet par la plus grande partie des fibres arciformes qui se rassemblent dans le pédoncule cérébelleux inférieur (voir plus loin, p. 112, fig. 88) et à la moelle par le faisceau olivo-spinal qui forme, dans la moelle cervicale, le faisceau triangulaire de Helveg. On distingue :

— Un complexe paléo-olivaire qui relie la para-olive interne et le vermis et fait partie du paléo-cérébellum.

— Un complexe néo-olivaire qui relie olive et para-olive externe aux hémisphères cérébelleux, c'est-à-dire au néo-cérébellum.

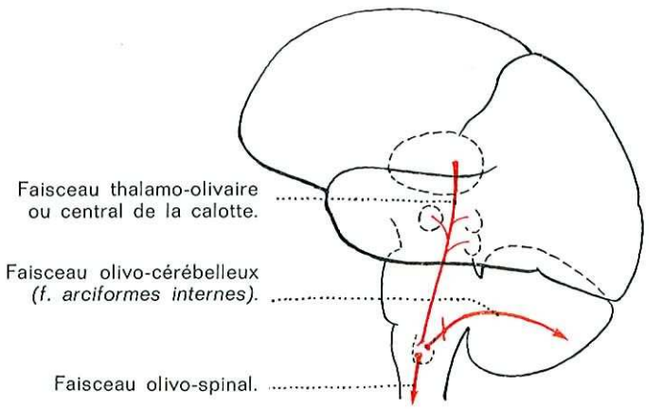

Fig. 79. — *Connexions de l'olive bulbaire.*

b) **L'olive protubérantielle.** — Cette formation est chez l'homme très rudimentaire. Elle est formée de quelques lames superposées légèrement plissées. Elle est située derrière le ruban de Reil, en avant et en dehors du noyau du facial. Certains la rattachent aux voies acoustiques; d'autres lui attribuent des connexions cérébelleuses.

c) **Les noyaux du pont.** — Ils apparaissent nettement sur une coupe de la protubérance au milieu des faisceaux moteurs. Parmi les nombreux petits amas diffus, Cajal en a distingué deux plus importants : un médian, le noyau du raphé et deux latéraux.

Les *connexions* des noyaux du pont en font des relais de la voie cortico-cérébelleuse. Les fibres afférentes sont représentées par les axones des faisceaux temporo-pontin de Turck Meynert, fronto-pontin et pariéto-pontin. Les fibres efférentes passent par le pédoncule cérébelleux moyen et se terminent autour de cellules de Purkinje du cortex cérébelleux hétéro-latéral.

2° *La formation réticulée.*

La formation ou substance réticulée fut individualisée par Julius von Lenhossek (1855) et par Deiters (1865). Son rôle important n'est bien connu que depuis les travaux de Magoun et Moruzzi (1949).

Elle constitue une coulée cellulaire qui occupe, de la moelle cervicale au diencéphale, l'espace situé entre les grandes voies ascendantes et descendantes et les noyaux des nerfs crâniens. Elle est parsemée de nombreux noyaux dont le locus niger, le noyau rouge, le corps de Luys sont les plus importants. A l'étage diencéphalique, elle pénètre dans l'hypothalamus et dans le thalamus (s. réticulaire thalamique) (v. p. 204 et 209).

Fig. 80.

Substance réticulée, noyau rouge et locus niger vus sur une coupe sagittale paramédiane du tronc cérébral.

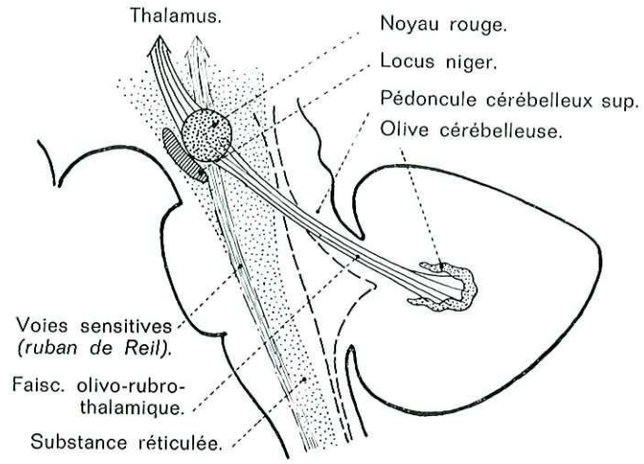

Constitution et connexions. — Le nom de la formation réticulée ou réticulaire implique l'idée de réseau; il s'agit en effet d'un réseau dense de fibres verticales et transversales irrégulières qui enserrent des groupes cellulaires; cette disposition suggère l'organisation polysynaptique. Rappelons que l'aspect réticulé a déjà été trouvé dans la moelle cervicale.

Une structure diffuse et relativement homogène a d'abord été attribuée à la formation réticulée. On a constaté ensuite qu'il existe à l'intérieur plusieurs types de neurones de taille et de prolongements variés; on trouve des neurones géants un peu partout, mais surtout dans la partie médiane et latérale de la réticulaire bulbaire. On a même distingué de véritables noyaux qui diffèrent du point de vue de leurs connexions afférentes et efférentes avec les autres formations. La notion d'une formation réticulaire diffuse et homogène ne peut plus être conservée ni du point de vue morphologique, ni du point de vue électrophysiologique.

Certains auteurs distinguent plusieurs groupes de noyaux : Le premier est dorsal. Les trois autres, situés au centre du tronc cérébral et disposés de dedans en dehors, sont appelés médians, centraux et latéraux (fig. 75).

— Les **noyaux dorsaux** sont placés au voisinage du plancher du IVe ventricule; ce sont en somme les noyaux végétatifs annexés aux IXe et Xe nerfs crâniens déjà

signalés. Ils règlent des mécanismes moteurs et végétatifs qui interviennent dans la respiration, la déglutition, la salivation, les vomissements, la régulation de la pression artérielle.

— Les **noyaux médians** sont situés près de la ligne médiane. Ils sont appelés noyaux du raphé au niveau du bulbe et de la protubérance et sont continués par la substance grise centrale péri-épendymaire au niveau du mésencéphale.

Leurs afférences polysynaptiques viennent des collatérales de toutes les voies centripètes, sensitives et sensorielles (faisceau spino-réticulo-thalamique...). Leurs efférences, surtout ascendantes, vont à l'écorce cérébrale soit directement par un trajet antéro-latéral par rapport au thalamus, soit indirectement après relais dans le thalamus et l'hypothalamus. Elles ont, vis-à-vis du diencéphale et du cortex cérébral, un rôle activateur (Jasper, Magoun) (v. p. 119).

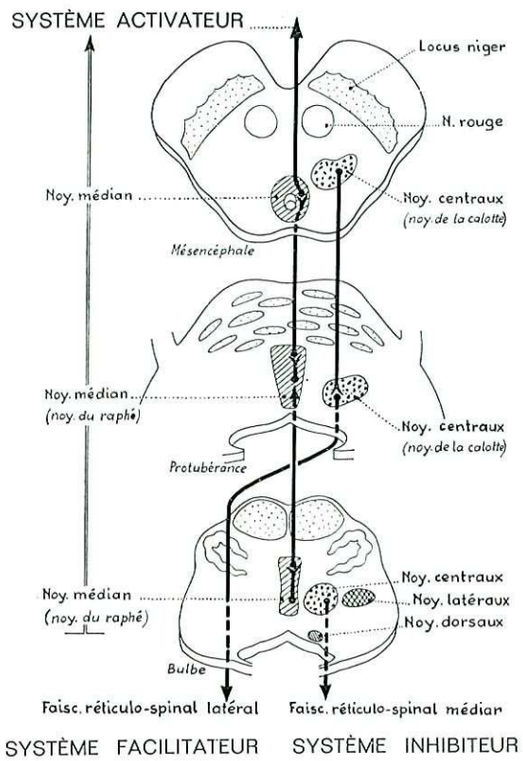

FIG. 81. — *Les noyaux de la formation réticulée.*

— Les **noyaux centraux**, appelés dans le bulbe substance réticulée blanche et, dans la protubérance et le mésencéphale, noyaux centraux de la calotte, sont constitués par de grandes cellules situées dans des réseaux de fibres parcourues par de longs faisceaux longitudinaux qui joueraient un rôle dans le transport des influx végétatifs descendants qui vont de l'hypothalamus aux noyaux végétatifs médullaires. Les afférences viennent des collatérales des faisceaux sensitifs et aussi des formations sus-jacentes : écorce cérébrale, noyaux striés, noyau rouge, locus niger, cervelet. Leurs efférences descendantes vont à la moelle par deux faisceaux : Le faisceau réticulo-spinal latéral, venu surtout de la réticulée mésencéphalo-pontique, situé dans la moelle entre le faisceau pyramidal croisé et le faisceau rubro-spinal, a un effet facilitateur sur les motoneurones du côté opposé. Le faisceau réticulo-spinal médian, venu surtout de la réticulée bulbaire, chemine dans la moelle avec le faisceau pyramidal direct, a un effet inhibiteur sur les motoneurones (v. p. 123).

— Le **noyau latéral**, appelé substance réticulée grise, n'existe qu'au niveau du bulbe, en arrière de l'olive. Il est surtout un centre relais entre moelle et cervelet auquel il envoie toutes ses efférences.

A. Brodal, d'une façon plus simple, distingue : Une formation réticulée

médiane qui, constituée par de grandes cellules et d'où partent de longs axones, serait surtout effectrice. Une formation latérale (un tiers environ) faite de cellules moyennes et petites d'où partent des axones courts et dont le rôle serait associatif.

3° *Les noyaux mésencéphaliques.*

a) **Le noyau rouge** *(Nucleus ruber).*

Le noyau rouge de Stilling est arrondi, son grand axe est dirigé de haut et en avant. Il est situé derrière le locus niger et se trouve comme lui à la jonction du diencéphale et du mésencéphale. Sur une coupe sagittale, il apparaît nettement placé sur le trajet du pédoncule cérébelleux supérieur qui le traverse, forme une partie de sa capsule et fait ressortir sa pigmentation. Il représente une partie spécialisée de la substance réticulée et une pièce importante de l'appareil qui assure la régulation du tonus musculaire.

Constitution. — Le **noyau parvo-cellulaire** (néorubrum) est constitué par des cellules de dimension moyenne, comparées à des étoiles de mer à trois rayons; leur protoplasme est semé de granulations fines qui contiennent un pigment coloré en jaune roux caractéristique; leurs dendrites sont remarquables par leur importance. D'autres cellules plus petites sont encore rencontrées, les unes analogues aux précédentes, les autres ressemblant aux cellules névrogliques.

— Le noyau **magno-cellulaire** (paléorubrum), phylogénétiquement plus ancien, est d'autant moins important que le Mammifère est d'un ordre supérieur. Il est situé à la partie postéro-inférieure du noyau rouge. Il est constitué par de grandes cellules de type moteur sans pigment.

Connexions. — Les **voies afférentes** vont surtout au noyau parvo-cellulaire : Le faisceau cérébello-rubro-thalamique ou dentato-rubrique né du noyau dentelé suit le pédoncule cérébelleux supérieur, constitue l'entrecroisement de Wernicke et se termine dans le noyau rouge du côté opposé; quelques fibres continuent jusqu'au noyau latéro-ventral proprement dit du thalamus; en cours de route, le faisceau peut donner quelques collatérales descendantes. Le faisceau strio-rubrique est composé par les fibres postérieures de l'anse lenticulaire, du faisceau lenticulaire de Forel et du faisceau pallidal de la pointe. Les fibres fronto-rubriques viennent de l'écorce prémotrice.

— **Les voies efférentes.** — Les radiations de la calotte, ou faisceau rubro-thalamique, nées du pôle antéro-externe du noyau rouge, vont dans le noyau latéral ventral proprement dit du thalamus et de là les impulsions sont transmises aux régions corticales motrices.

— Le faisceau rubro-spinal de Von Monakow représente phylogénétiquement la voie efférente de la formation magno-cellulaire (paléorubrum) atrophiée chez l'Homme. Il naît du pôle inférieur du noyau rouge, s'entrecroise presque aussitôt avec son homologue au niveau de la décussation de Forel, prend part à la consti-

tution du faisceau hétérogène de Van Gehuchten dans la partie latérale de la protubérance et du bulbe, atteint la moelle où il est juste devant le faisceau pyramidal croisé auquel il mêle en partie ses fibres. Il se termine sur les motoneurones.

— Le faisceau central de la calotte naît sans doute au-dessus du noyau rouge, probablement du thalamus ou de la région sous-thalamique. Il reçoit des fibres du noyau rouge et des tubercules quadrijumeaux. Il descend à travers la substance réticulée du tronc cérébral et se termine dans l'olive bulbaire (d'où le nom de

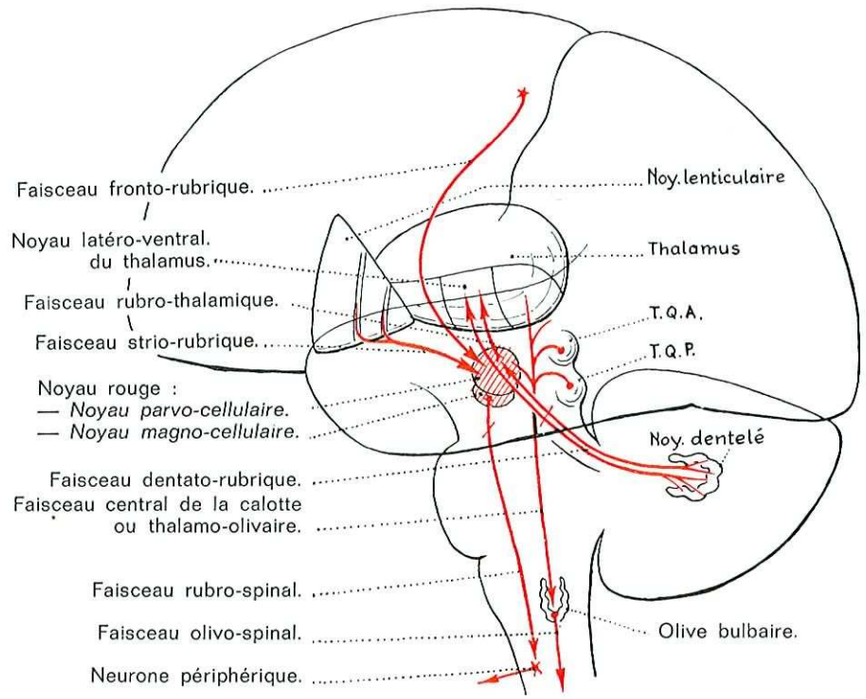

Fig. 82. — *Les connexions du noyau rouge.*

faisceau thalamo-olivaire donné par certains); quelques fibres continuent jusqu'à la moelle avec le faisceau olivo-spinal ou triangulaire de Helweg. Les fibres rubro-réticulaires accompagnent les fibres rubro-olivaires, elles demeurent dans la substance réticulée. Elles sont directes et croisées.

Des connexions accessoires s'établissent avec le corps de Luys, la zona incerta, l'hypothalamus opposé par la commissure sous-optique postérieure de Forel et avec le noyau opposé par la commissure postérieure.

b) Le locus niger de Sommering *(Substantia nigra).*

Rudimentaire chez les Vertébrés inférieurs, il atteint une certaine taille chez les Mammifères et il est particulièrement important chez l'Homme. Il prend sur les coupes horizontales la forme d'un croissant à concavité postéro-interne, tendu

du sillon latéral de l'isthme au sillon d'émergence du IIIe nerf crânien et, sur les coupes vertico-frontales, l'aspect d'une lentille convergente à grand axe, inclinée en bas et en arrière. Son pôle supérieur déborde légèrement dans le diencéphale sur les régions sous-thalamiques postérieure et hypothalamique postérieure; son pôle inférieur atteint la protubérance. Sa position centrale et le caractère de ses cellules permettent de dire que le locus niger a un rôle moteur et qu'il appartient au système extra-pyramidal. Il aurait une même origine embryologique que le pallidum et a, comme les noyaux striés, un rôle dans la régulation des mouvements automatiques associés aux mouvements volontaires (v. p. 283 et 397).

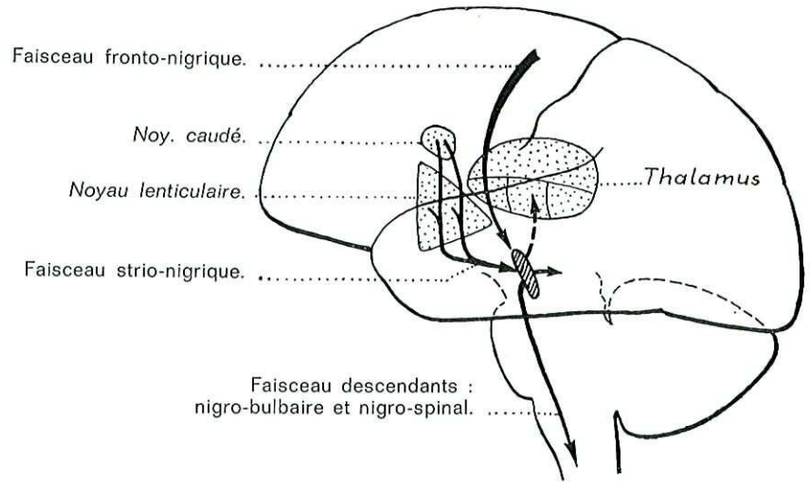

Fig. 83. — *Le locus niger et ses connexions.*

Constitution. — On y trouve de volumineuses cellules multipolaires remarquables par l'importance de leurs dendrites à panache épais, enchevêtrés, et surtout par leur richesse en pigment noir qui s'accumule en une masse compacte au point où s'échappe l'axone. Le reste du protoplasme est occupé par de grosses granulations de Nissl très serrées qui donnent à la cellule un aspect habituellement trouvé dans les cellules motrices ou dans les cellules dont les axones parcourent de grandes distances. Le locus niger est divisé en deux parties : Une postérieure est très sombre, les cellules y sont en ordre serré. Une antérieure réticulaire, les cellules renferment moins de pigment et sont plus clairsemées; sa coloration est comparable à celle du globus pallidus; on l'appelle le stratum intermedium; contiguë aux fibres du pédoncule cérébral, elle renferme des fibres descendantes venues des corps striés, de l'écorce et du corps de Luys dont elle est très proche en haut.

Connexions. — **Les voies afférentes** viennent de l'écorce motrice et des noyaux striés; sur le locus niger se combinent les influences des deux. Les fibres cortico-nigriques naissent de la zone motrice : aires 4 et 6 et des aires préfrontales. Elles suivent le faisceau pyramidal jusqu'au pédoncule cérébral dans les 2/5 externes duquel elles se placent.

— Les fibres strionigriques viennent du noyau caudé et du putamen. Certaines viennent aussi du pallidum. La jonction avec les noyaux striés se fait surtout par le faisceau pallidal de la pointe.

— Le locus niger reçoit aussi des afférences du ruban de Reil médian.

— **Les voies efférentes** se concentrent dans deux courants :

— Un antérieur descendant nigro-bulbaire et nigro-spinal s'engage dans le stratum intermedium, gagne ainsi le faisceau pyramidal pour descendre avec lui jusqu'au bulbe et au-delà.

— Un postérieur s'engage dans le faisceau de Reil médian, le traverse puis se groupe en un faisceau individualisé qui semble entrer dans la constitution de la commissure postérieure. La destination de ces fibres serait le noyau interstitiel. Il existe aussi des fibres nigro-striées, nigro-rubriques, nigro-réticulaires.

c) Autres noyaux de la partie supérieure du mésencéphale.

— *Le noyau interstitiel de Cajal* est situé immédiatement au-dessus du noyau du IIIe. Il est constitué par de grandes cellules. Il envoie des fibres croisées dans la bandelette longitudinale postérieure pour les noyaux de l'oculo-céphalogyrie.

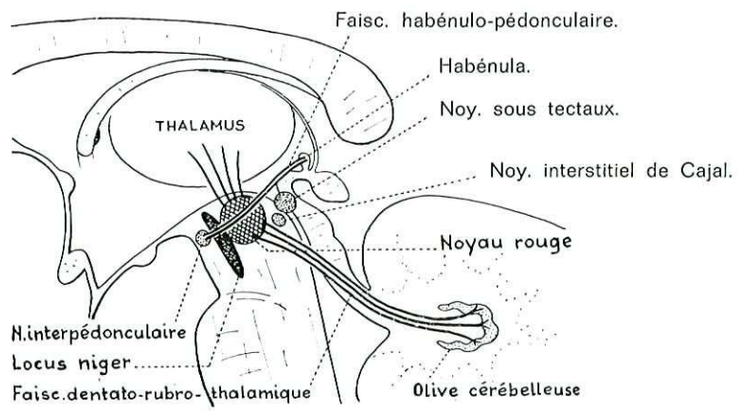

FIG. 84. — *Les noyaux mésencéphaliques.*

Le noyau de Darkschewitsch, situé juste au-dessus du précédent, émet des fibres identiques. Ces deux noyaux reçoivent des influences vestibulaires, nigriques, pallidales, considérées comme étant l'origine de la bandelette longitudinale. Ils envoient aussi des fibres vers les corps striés et le thalamus.

— *Le locus cœruleus,* petite formation fortement pigmentée visible sur les coupes sans préparation, est situé à la partie supérieure du plancher du IVe ventricule, dans la région péri-épendymaire et dans l'angle latéral de l'aqueduc de Sylvius. Il est rattaché au noyau rouge par certains auteurs. Sa signification reste énigmatique : certains disent qu'il envoie des fibres qui émergent avec la racine mésencéphalique du nerf trijumeau, d'autres que ses axones vont au cervelet, d'autres en font une portion spécialisée de la substance réticulée.

— *Le noyau ou ganglion interpédonculaire,* situé dans l'espace perforé postérieur, reçoit le faisceau habénulaire ou rétroréflexe de Meynert; il émet des fibres descendantes qui suivent le faisceau central de la calotte.

4° *Les tubercules quadrijumeaux.*

Chez les Vertébrés inférieurs, ces centres ont un rôle *suprasegmentaire* et représentent un véritable cerveau. Leur constitution stratifiée rappelle d'ailleurs l'écorce cérébrale. Chez les Mammifères, le développement du télencéphale les réduit au rôle de centres réflexes supérieurs : centres réflexes acoustiques pour les tubercules quadrijumeaux postérieurs, centres réflexes optiques pour les tubercules antérieurs. De ces centres partent les voies tectales.

a) Les tubercules quadrijumeaux postérieurs.

Le tubercule quadrijumeau postérieur, le bras conjonctival postérieur et le corps genouillé interne représentent un relais auditif.

Constitution. — Un stratum zonal est composé de fibres pour le bras conjonctival. Au centre, une masse compacte mal délimitée constitue un noyau ovalaire. On y trouve des grandes cellules multipolaires Golgi 1 et quelques cellules d'association.

Connexions. — Les fibres *afférentes* sont constituées par le faisceau acoustique (Reil latéral).

— Les fibres *efférentes* comprennent : Une voie réflexe faite des faisceaux tecto-spinal et tecto-bulbaire. Une voie sensorielle qui passe par le corps genouillé interne; cette formation est constituée par deux lobes : un inférieur fait de grandes cellules, relié au centre cortical de l'audition, c'est-à-dire à la première circonvolution temporale; un supérieur relié à la commissure de Gudden qui unit les deux corps genouillés internes en passant derrière le chiasma optique.

b) Les tubercules quadrijumeaux antérieurs.

Le tubercule quadrijumeau antérieur, le bras conjonctival antérieur et le corps genouillé externe représentent un relais optique.

Constitution. — Quatre lames médullaires concentriques séparent des zones cellulaires.

— Un stratum zonal mince fait de fibres myélinisées à disposition plexiforme.

— Un stratum griseum fait de deux couches de petites cellules : une externe constituée de cellules horizontales, une interne faite de cellules verticales.

— La strie médullaire superficielle ou stratum opticum.

— La strie médullaire moyenne d'où partent les faisceaux tecto-mésencéphalique et tecto-pontin et une couche de cellules.

— La strie médullaire profonde ou stratum profundum donne naissance aux faisceaux tecto-bulbaire et tecto-spinal.

Connexions. — Les fibres *afférentes* arrivent par la bandelette optique : Les fibres externes ou sensorielles vont pour 20 % au pulvinar et 80 % au corps genouillé externe et, de là, aux radiations optiques et au cortex occipital. Les fibres internes ou réflexes (pupillaires) vont par le bras conjonctival antérieur à la strie médullaire superficielle du tubercule quadrijumeau antérieur.

— Les fibres *efférentes* : le tubercule quadrijumeau antérieur envoie peu de fibres au cortex (strie médullaire moyenne); il en reçoit de lui (stratum zonal).

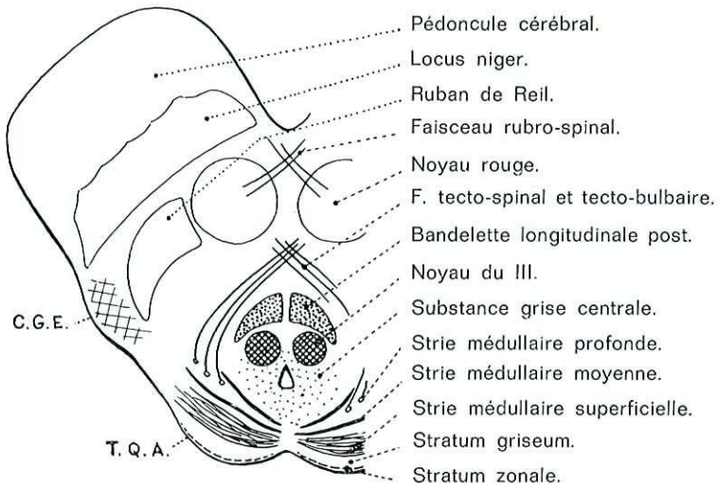

FIG. 85. — *Coupe passant par les tubercules quadrijumeaux antérieurs.*

La plupart des fibres efférentes sont descendantes. Le faisceau tecto-spinal naît de la strie médullaire profonde, contourne la substance grise sous-épendymaire, forme la décussation en fontaine de Meynert, se termine dans le cordon antérieur de la moelle cervicale supérieure en avant de la corne antérieure. Le faisceau tecto-bulbaire a le même trajet que le tecto-spinal et se distribue aux noyaux moteurs des nerfs crâniens bulbaires. Le faisceau tecto-mésencéphalique, destiné aux noyaux des IIIe et IVe nerfs crâniens, et le faisceau tecto-protubérantiel, destiné aux noyaux des Ve, VIe et VIIe, naissent de la strie médullaire moyenne.

B. — LA SUBSTANCE BLANCHE

La substance blanche, qui, dans la moelle, est située à la périphérie, est, dans le tronc cérébral surtout, médiane et antérieure.

Comme dans la moelle, elle est constituée par des voies longues de projection ascendantes et descendantes, auxquelles s'ajoutent les voies cérébelleuses, et par des voies courtes d'association.

I. — LES VOIES LONGUES OU FAISCEAUX DE PASSAGE

Ces voies s'enrichissent de fibres au cours de leur passage dans le tronc cérébral. Aux voies ascendantes s'ajoutent des fibres venues des noyaux sensitifs des nerfs crâniens et aux voies descendantes se joignent des fibres venues des noyaux moteurs des nerfs crâniens et des différentes formations faisant partie du système extra-pyramidal.

1° Les voies ascendantes ou sensitives.

a) Les voies extéroceptives.

La sensibilité tactile protopathique chemine dans le faisceau spino-thalamique (faisceau en croissant de Déjérine). Au niveau du bulbe, ce faisceau est divisé en deux : Un faisceau spino-thalamique antérieur transporte la sensibilité tactile

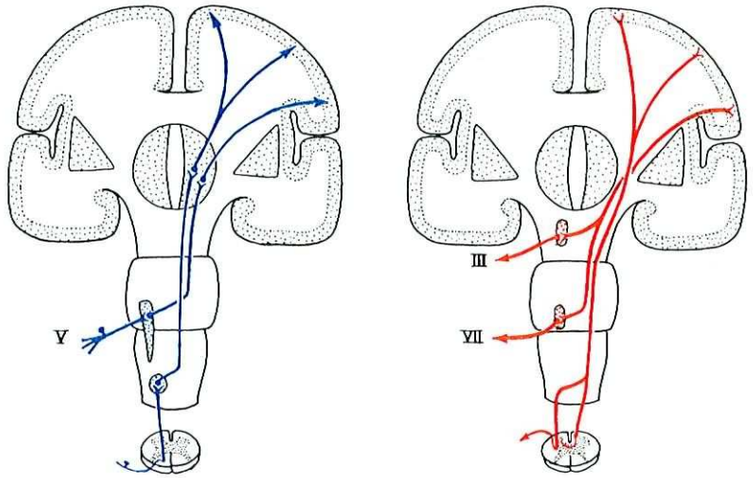

FIG. 86. — *Les grandes voies ascendantes et descendantes.*

protopathique et chemine au centre avec le ruban de Reil médian. Un faisceau spino-thalamique latéral transporte la sensibilité thermo-algésique; il reste latéral et constitue le faisceau hétérogène du bulbe avec le faisceau rubro-spinal et le faisceau spino-cérébelleux ventral. Au niveau de la protubérance et du mésencéphale, les fibres de la sensibilité protopathique, de nouveau réunies, s'intercalent entre les faisceaux de Reil médian et de Reil latéral.

— **La sensibilité tactile épicritique** chemine avec la sensibilité proprioceptive consciente.

b) **Les voies proprioceptives conscientes et extéroceptives épicritiques.**

— Dans le **bulbe**, les faisceaux de Goll et Burdach se terminent dans les noyaux du même nom. Le noyau de Goll reçoit les fibres de la sensibilité épicritique et de la sensibilité proprioceptive consciente des membres inférieurs et du tronc. Le noyau de Burdach reçoit celles des membres supérieurs et du cou. De là, les cylindraxes se portent en avant et en dedans, s'entrecroisent sur la ligne médiane après avoir coupé en deux les cornes postérieures. Après cette décussation, les fibres vont former un faisceau médian de forme vaguement triangulaire, à sommet postérieur, appelé ruban de Reil médian; dans tous les étages du tronc cérébral, il conservera sa situation derrière la grande voie motrice.

— Dans la **protubérance**, le faisceau forme une bandelette transversale qui prend le nom de faisceau ou ruban de Reil médian ou encore de lemniscus médian; il est prolongé en dehors par le faisceau spino-thalamique, par le faisceau bulbo-thalamique ou quinto-thalamique (sensibilité céphalique) et par le faisceau acoustique appelé encore Reil latéral ou lemniscus latéral.

— Dans le **mésencéphale**, le faisceau est derrière le locus niger, il affecte la forme d'un croissant dont l'extrémité interne correspond au noyau rouge. On trouve, de dedans en dehors, le Reil médian, le faisceau spino-thalamique, le faisceau quinto-thalamique et le faisceau acoustique. La voie acoustique (Reil latéral) se dirige vers le tubercule quadrijumeau postérieur. Les autres voies continuent leur ascension vers le noyau latéro-ventral postérieur du thalamus.

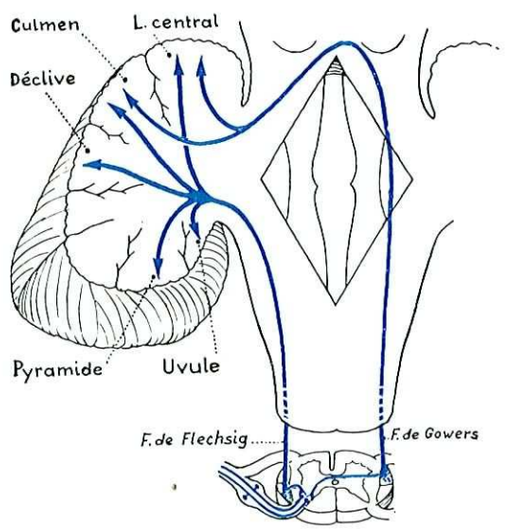

FIG. 87. — *La sensibilité proprioceptive inconsciente.*

c) **Les voies proprioceptives inconscientes.**

Le faisceau spino-cérébelleux dorsal direct ou de Flechsig va au vermis par le pédoncule cérébelleux inférieur. Il transporterait la sensibilité du tronc et du membre inférieur.

Le faisceau spino-cérébelleux ventral croisé de Gowers chemine d'abord dans le bulbe, dans le faisceau hétérogène, puis dans la protubérance à sa limite supérieure, il s'infléchit brusquement en arrière et, par le pédoncule cérébelleux supérieur, se rend dans le vermis supérieur. Il transporterait la sensibilité du membre supérieur.

2° *Les voies descendantes ou motrices.*

a) **La voie de la motricité volontaire.**

D'origine corticale elle se groupe dans le pédoncule cérébral.

Le faisceau cortico-spinal ou pyramidal proprement dit, issu de la frontale ascendante, occupe le tiers moyen du pédoncule cérébral : en dedans sont les fibres qui vont au membre supérieur; en dehors les fibres qui vont au membre inférieur. Au niveau de la protubérance, le faisceau pyramidal est dissocié par des fibres pontiques. Au niveau du bulbe, il est de nouveau ramassé dans la pyramide et, au tiers inférieur du bulbe, il se divise en faisceau pyramidal direct qui reste du côté correspondant et un faisceau pyramidal croisé qui va du côté opposé.

Le faisceau cortico-nucléaire, ou faisceau géniculé, provient de la partie inférieure de la frontale ascendante, occupe le cinquième interne du pédoncule cérébral, se distribue à chaque étage aux noyaux moteurs des nerfs crâniens du côté opposé et diminue d'importance de haut en bas. Des fibres destinées aux noyaux des nerfs crâniens quittent la voie motrice à différents niveaux et vont s'accoler à la face antérieure du ruban de Reil. Parmi elles, le faisceau oculo-céphalogyre (lemniscus profond) dirigé obliquement en bas et un peu en arrière, se distribue après entrecroisement aux noyaux des IIIe, IVe, VIe et XIe nerfs crâniens. D'autres fibres superficielles croisent de dehors en dedans la face externe du pédoncule cérébral (faisceau en écharpe de Féré).

b) **Les voies de la motricité automatique.**

Ces voies sont nombreuses, leurs origines sont corticales ou sous-corticales.

— **Les faisceaux cortico-protubérantiels** unissent l'écorce cérébrale aux noyaux du pont. Ils comprennent : 1° des fibres temporo-pontiques (faisceau de Turck Meynert) qui proviennent des 1re, 2e et 3e circonvolutions temporales et vont, par le segment sous-lenticulaire et la capsule interne, occuper le tiers externe du pédoncule cérébral; 2° des fibres fronto-pontiques, venues surtout de la face orbitaire, sont disséminées dans le contingent pyramidal; 3° des fibres pariéto-pontiques. A partir des noyaux du pont, des faisceaux ponto-cérébelleux et cérébello-pontiques vont à l'écorce du cervelet ou en viennent; leurs axones sont croisés; quelques-uns sont homolatéraux.

— Des faisceaux naissent du **diencéphale et du mésencéphale.** Le faisceau de la calotte de Gudden naît du ganglion interne des tubercules mamillaires par un tronc commun avec le faisceau de Vicq d'Azyr, se sépare de celui-ci, passe au-dessus du noyau rouge pour se terminer dans le ganglion profond de la calotte de Gudden situé près du raphé, en avant de la bandelette longitudinale postérieure. Les faisceaux tectaux descendent des tubercules quadrijumeaux antérieurs; nous les avons déjà signalés (v. p. 108). Le faisceau rubro-spinal de Von Monakow (v. p. 97). Le faisceau nigro-spinal (v. p. 106).

— Des faisceaux naissent de la **protubérance et du bulbe.** Les faisceaux réticulo-spinaux (v. p. 102). Le faisceau vestibulo-spinal part du noyau de Deiters (v. p. 392). Le faisceau olivo-spinal part de l'olive bulbaire (v. p. 99).

Toutes ces voies se terminent sur les motomoteurs α moteurs et γ régulateurs situés dans les cornes antérieures de la moelle (v. p. 356).

c) Les voies cérébelleuses.

Le cervelet est placé en dérivation sur les grandes voies. Indépendamment des voies de la sensibilité proprioceptive inconsciente (faisceaux de Flechsig et de Gowers déjà étudiés), venues de la moelle d'autres faisceaux issus du tronc cérébral, vont au cervelet.

— Au niveau du **bulbe,** ces voies constituent les *fibres arciformes* qui se rendent d'une façon générale au noyau dentelé et à l'écorce du cervelet, en passant par les pédoncules cérébelleux inférieurs; elles suivent des chemins différents, d'où leur division en deux groupes.

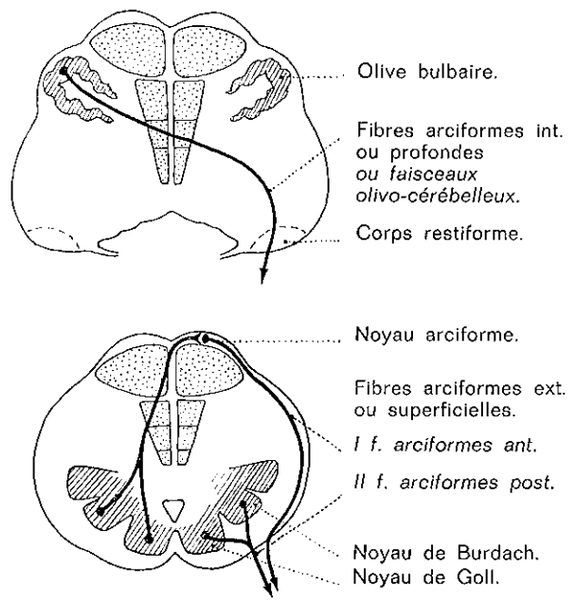

Fig. 88.' — *Les fibres arciformes* (en haut, bulbe moyen; en bas, bulbe inférieur).

— Les fibres arciformes **internes** ou profondes les plus nombreuses viennent presque toutes de l'olive bulbaire, et sont toutes croisées. Elles bouleversent tout sur leur passage, dissocient les faisceaux ascendants, contribuent à donner à la formation réticulée son aspect, interrompent les colonnes de substance grise et les transforment en noyaux.

— Les fibres arciformes **externes** ou superficielles naissent des noyaux de Goll et de Burdach et parviennent aux pédoncules cérébelleux inférieurs par la périphérie. Elles se subdivisent en :

1° Fibres arciformes antérieures qui, des noyaux de Goll et de Burdach, se dirigent d'abord en avant, vers le raphé médian, coupent le ruban de Reil et le faisceau pyramidal et viennent déboucher en surface. Elles font ensuite le tour du bulbe en croisant sa face latérale au niveau de l'olive et au-dessous d'elle et pénètrent enfin dans le corps restiforme. Dans les faisceaux qui contournent la pyramide, on trouve de gros amas de neurones auxquels on a donné le nom de noyau arciforme, ou bien encore de noyau arqué.

2° Fibres arciformes postérieures d'Edinger et Tschermak qui sont homolatérales, contrairement aux deux variétés précédentes; des noyaux de Goll et de Burdach, elles passent directement dans le corps restiforme.

— **La protubérance** a des connexions cérébelleuses moins compliquées : les fibres arciformes sont représentées par les fibres du pédoncule cérébelleux moyen qui vont des noyaux du pont au cervelet et par les fibres acoustiques du corps trapézoïde.

— **Le mésencéphale** ne renferme qu'un seul centre relié au cervelet : le noyau rouge; contrairement aux fibres précédentes qui étaient cérébellipètes, celles du faisceau dentato-rubrique, dont la décussation forme la commissure de Wernekinq, sont cérébellifuges.

II. — LES VOIES COURTES OU FAISCEAUX D'ASSOCIATION

Les fibres d'association prennent, en se mélangeant à d'autres éléments, une disposition fasciculée; elles participent au substratum de la formation réticulaire qui s'étale derrière les faisceaux moteurs et sensitifs.

Certaines voies relient entre eux les noyaux qui agissent en synergie ou répondent à des incitations réflexes. La plus importante constitue la bandelette longitudinale postérieure.

— **La bandelette longitudinale postérieure** court tout le long de la face antérieure du plancher ventriculaire et de l'aqueduc de Sylvius, derrière les faisceaux sensitifs. Son volume augmente au fur et à mesure qu'on monte. Elle est constituée par des fibres ascendantes et descendantes homo et hétéro-latérales qui unissent les divers centres qui régissent la synergie des mouvements des yeux et de la tête.

— Des faisceaux homo et hétéro-latéraux viennent du noyau vestibulaire; des fibres descendantes se prolongent jusque dans la moelle cervicale (faisceau vestibulo-spinal); des fibres ascendantes gagnent les noyaux des nerfs oculo-céphalogyres.

— Le faisceau longitudinal dorsal de Schutze, voie d'association entre les différents étages de la formation réticulée, s'étend du diencéphale aux noyaux du pneumogastrique.

EXPLORATION CLINIQUE

A. — FONCTION ET EXPLORATION

Comme la moelle, les trois segments du tronc cérébral sont à la fois *superposition de centres pourvus de fonctions propres et voie de transmission.*

I. — LES CENTRES DU TRONC CÉRÉBRAL

Certains segments, appelés encéphalomères, ont des responsabilités fonctionnelles analogues à celles des segments médullaires appelés myélomères : elles portent sur un territoire défini. D'autres centres dits suprasegmentaires constituent le support anatomique d'appareils réglant les grandes activités de la vie végétative et de la vie de relation.

1° Les centres segmentaires : les noyaux des nerfs crâniens.

a) Les fonctions somato-motrices.

Le noyau du grand hypoglosse contrôle l'activité des muscles de la langue; son atteinte provoque une hémiparésie et une hémiatrophie linguale du côté correspondant.

Les noyaux des IXe, Xe et XIe nerfs crâniens interviennent dans la motricité volontaire du voile du palais, du pharynx et du larynx. Une lésion du noyau ambigu se traduit par une dysphagie, une dysphonie, une dyspnée. Les troubles de la déglutition (retard ou arrêt du bol alimentaire) sont surtout marqués dans les lésions bilatérales. La paralysie du constricteur supérieur, qui se manifeste par une translation de la paroi pharyngée vers le côté sain (signe de Vernet) et qui provoque un trouble de la déglutition, serait due à l'atteinte du IXe. La paralysie de l'hémivoile et celle de la corde vocale dépendraient du XIe bulbaire. D'après les classiques, le Xe est essentiellement dilatateur des cordes vocales (nerf respiratoire), tandis que le XIe bulbaire est constricteur (nerf vocal).

Le noyau du VIIe. — La paralysie faciale du type périphérique, c'est-à-dire par atteinte du noyau du nerf ou du nerf lui-même, intéresse tous les muscles peauciers ainsi que le muscle de l'étrier, le ventre postérieur du digastrique et le stylo-hyoïdien. Le VIIe joue un rôle capital dans la mimique. Son noyau est sous la dépendance non seulement du faisceau cortico-nucléaire d'où vient l'influx volontaire, mais aussi des fibres extra-pyramidales qui commandent l'activité

réflexe automatique. Les troubles de la mimique sont de deux types : soit abolition de la mimique volontaire par lésions corticales ou du faisceau cortico-bulbaire avec persistance de la mimique automatique réflexe, c'est la paralysie dite du pseudo-lombaire; soit, à l'inverse, persistance de la mimique volontaire et suppression de la mimique automatique par atteinte du système extra-pyramidal, c'est le cas de maladie de Parkinson.

Le noyau moteur du Ve. — La lésion du noyau masticateur provoque une paralysie unilatérale des muscles masticateurs qui entraîne peu de troubles. L'atteinte bilatérale provoque au contraire une importante gêne; l'alimentation liquide peut seule être possible.

Le noyau du VIe commande au muscle droit externe et par lui aux mouvement d'abduction du globe oculaire; sa paralysie entraîne un strabisme convergent et une diplopie. Le moteur oculaire commun qui commande aux autres muscles amène l'œil en dedans et en haut et en bas; sa paralysie se traduit par une déviation du globe en dehors, due à la prédominance du muscle abducteur. Le nerf pathétique fait contracter le muscle grand oblique et porte l'œil en bas et en dedans; sa paralysie entraîne une légère déviation du globe en haut et en dehors (par prédominance de l'abducteur).

Les muscles oculo-moteurs ont des actions synergiques réglées par les connexions internucléaires. Pour les mouvements de latéralité, ces connexions sont réglées par la bandelette longitudinale postérieure. Pour les mouvements de la verticalité, cette formation n'intervient pas. Pour les mouvements de convergence, le noyau de Perlia a un rôle important.

b) Les fonctions viscéro-motrices.

Les noyaux neuro-végétatifs du pneumogastrique interviennent dans l'activité motrice automatique du pharynx, du larynx, de l'œsophage, du tractus gastro-intestinal jusqu'au côlon descendant et dans certaines fonctions sécrétoires, gastrique, pancréatique, biliaire.

Le noyau salivaire inférieur annexé au glosso-pharyngien règle la sécrétion parotidienne. *Le noyau salivaire supérieur* annexé au nerf facial commande à la sécrétion sous-maxillaire par l'intermédiaire du nerf de la corde du tympan. Ces noyaux répondent : aux excitations spécifiques des nerfs de la bouche, aux impressions tactiles de l'œsophage (réflexe œsophago-salivaire de Roger), aux impressions d'ordre visuel ou olfactif et même aux simples représentations corticales d'aliments (réflexes conditionnés de Pavlov).

Le noyau lacrymal règle la sécrétion des larmes. Son point de départ est un réflexe dont la voie centripète est surtout le trijumeau vecteur de la sensibilité de la conjonctive.

La plupart des auteurs admettent que dans le noyau d'Edinger-Westphal prennent naissance les voies motrices innervant le muscle constricteur de l'iris; elles cheminent ensuite dans le IIIe et les nerfs ciliaires courts (fig. 241, p. 283).

c) Les fonctions sensitives.

Le noyau du faisceau solitaire qui correspond aux VIIe, IXe et X^e nerfs crâniens rassemble les sensibilités du pharynx, du voile du palais, du larynx et la sensibilité gustative.

Le noyau sensitif du trijumeau est le relais de la sensibilité faciale superficielle, tandis que du facial dépend la sensibilité profonde de la face. Les territoires nucléaires du Ve entourent l'orifice buccal à la manière d'anneaux concentriques. Cette métamérie concentrique se ferait autour d'une ligne fictive tirée de la bouche à l'oreille et qui représenterait l'emplacement de la première fente brachiale. Dans le noyau mésencéphalique du trijumeau viendraient, d'après

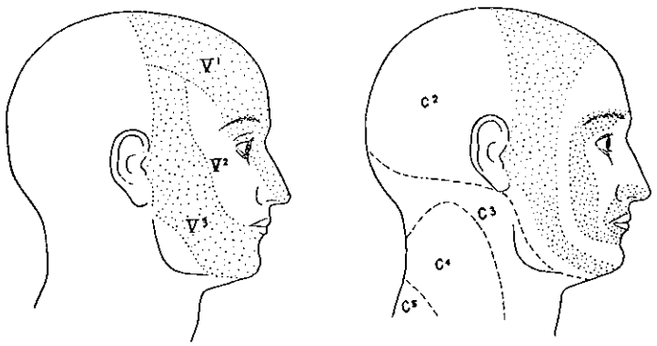

Fig. 89.
A gauche : *territoires cutanés des trois branches du trijumeau.*
A droite : *zones concentriques correspondant à la topographie nucléaire.*

Tilney et Rilley, faire synapse des voies conduisant la sensibilité proprioceptive des muscles masticateurs : les cellules vésiculeuses de ce noyau seraient en effet comparables à celles de la colonne de Clarke et du noyau de Von Monakow de la moelle.

Les noyaux cochléaires représentent un simple relais avant les tubercules quadrijumeaux postérieurs; leur atteinte détermine une surdité unilatérale. *Les noyaux vestibulaires* font partie du système de l'équilibration; leurs connexions se font essentiellement avec le cervelet. Leur atteinte se manifeste par une déviation de la marche et un nystagmus dirigé vers le côté lésé.

Certains réflexes dépendent des noyaux des nerfs crâniens.

Dans le bulbe. — Le temps pharyngé réflexe de la déglutition : la voie afférente passe par le IXe et le Xe, la voie effectrice passe par le Xe.

— Le réflexe de la succion du nouveau-né : la voie afférente part de la partie antérieure de la muqueuse buccale ou de la surface de la langue, passe par le Ve et le IXe; les voies efférentes passent par les VIIe, IXe et XIIe.

— Le réflexe nauséeux peut être déclenché par de nombreuses afférences; le centre du réflexe est dans le noyau dorsal du vague; les voies efférentes passent par le IXe et le Xe.

Dans la protubérance. — Les réflexes oculaires : réflexe de clignement palpébral, réflexe cornéen, réflexe lacrymal. Les réflexes de la face : signe de Chvostek, réflexe supra-orbitaire, réflexe massétérin, réflexe d'éternuement, de toux par irritation endonasale. Le réflexe oculo-cardiaque...

2° *Les centres intersegmentaires et suprasegmentaires.*

a) Les centres neuro-végétatifs bulbaires.

Sur toute la longueur du névraxe, la cavité épendymaire est tapissée par un réseau diffus de petites cellules fusiformes. Au niveau du plancher du IVe ventricule, cette formation est particulièrement importante, elle constitue les noyaux dorsaux de la formation réticulée (v. p. 101). L'étroit espace dans lequel elle est rassemblée, et surtout les rapports étroits qu'elle a avec le noyau du pneumogastrique, rendent impossible la délimitation de groupements cellulaires.

— **Le centre respiratoire.** — Localisation. — Gallois (1822) au niveau du triangle bulbaire du IVe ventricule, Flourens (1842) dans le bac du calamus scriptorius (nœud vital de Flourens). En fait, la lésion d'un point quelconque de la moitié inférieure du plancher du IVe ventricule provoque les troubles respiratoires. La fonction respiratoire paraît ne pas être l'apanage d'une formation limitée.

Fonction. — Les excitations d'origine pulmonaire arrivent aux noyaux viscéro-sensitifs du Xe (noyau rond et sensitif dorsal); de là, elles sont réfléchies sur le noyau viscéro-moteur (cardio-pneumo-entérique) et aussi aux cellules de la corne antérieure de la moelle cervicale de C3 à C6, origine du phrénique. Le fonctionnement automatique de ce centre résulte d'influences nerveuses et surtout humorales; l'excitant physiologique du centre inspiratoire est le CO_2 sanguin; ses modifications sont, à dose égale, plus actives que celles inverses de l'oxygène. L' « artérialité » du sang diminue l'amplitude et le rythme respiratoires, sa « veinosité » l'augmente. Une question reste encore sans réponse, le fonctionnement périodique et rythmique du centre.

— **Les centres cardiaques.** — Le centre *cardio-modérateur*. L'excitation galvanique du plancher bulbaire du IVe ventricule provoque un arrêt du cœur en diastole. Ce centre est sans doute doué d'une activité tonique, car la section des deux pneumogastriques est généralement suivie d'une accélération cardiaque. Il est normalement excitable par le CO_2 sanguin. L'hypertension intracrânienne l'excite et détermine une bradycardie.

— Le centre *cardio-accélérateur*. L'excitation galvanique du plancher bulbaire du IVe ventricule provoque une cardio-accélération. Ce centre jouit, comme le précédent, d'une activité tonique. La recherche de sa réactivité aux divers excitants est difficile parce que le centre cardio-modérateur est beaucoup plus excitable que lui.

— **Les centres vasomoteurs.** — *Centre vasoconstricteur*. Les excitations faites entre stries acoustiques et calamus provoquent une vasoconstriction généralisée,

génératrice d'hypertension artérielle. La cocaïnisation de la région supprime cet effet. Le centre est sensible à divers excitants, en particulier aux variations de la tension artérielle : le point de départ du réflexe est sinu-carotidien (Heymans).

Centre vasodilatateur. — Son existence est discutée : l'excitation unipolaire faite sur les côtés de l'obex détermine une vasodilatation.

— **Le centre glyco-régulateur.** — Depuis Cl. Bernard (1849), on admet qu'il existe, au niveau du plancher bulbaire du IVe ventricule, un centre glyco-régulateur. La découverte d'un centre adrénalino-sécréteur bulbaire (suivant la découverte de la glycosurie adrénalinique) semble démontrer l'origine surrénalienne de la glycosurie bulbaire.

— **Le centre de l'adrénalino-sécrétion.** — Blum (1902) supposa que la piqûre faite par Cl. Bernard n'agissait qu'en déclenchant une augmentation de la sécrétion surrénale. Houssay démontra que les piqûres déterminent une décharge intense et prolongée d'adrénaline.

Les autres centres : centre de la polyurie, centre de la régulation thermique, centre de l'hématogenèse, décrits au niveau du IVe ventricule, ont beaucoup moins d'importance que ceux de même fonction situés sur les parois du IIIe ventricule.

— **Les interactions des centres bulbaires.** — La proximité des centres bulbaires et leur individualisation parfois imprécise expliquent que l'on ait pu décrire de nombreuses interactions entre eux. Les principales sont l'interaction du centre respiratoire et du centre cardio-modérateur (tachycardie inspiratoire, bradycardie respiratoire), celle du centre de la déglutition et du centre respiratoire (arrêt de la respiration pendant la déglutition...).

— **Les centres bulbaires et les centres diencéphaliques.** — Certains centres bulbaires paraissent soumis aux centres de « niveau » supérieur et particulièrement à ceux du diencéphale qui constitue le véritable « cerveau végétatif ». D'autres, par contre, gardent toute leur importance, ce sont surtout les centres respiratoires et cardiaques.

b) Les formations bulbo-protubérantielles.

Certaines formations : olive bulbaire, olive protubérantielle, noyaux du pont, ont des fonctions peu précises. On peut toutefois affirmer qu'elles font partie du système de la motricité automatique et qu'elles sont surtout en connexion avec le cervelet.

L'olive bulbaire joue probablement un rôle dans la régulation du tonus et d'ajustement postural grâce à ses connexions avec le cervelet. Son atteinte se manifeste par un syndrome particulier fait de myoclonies vélo-palatines, mouvements anormaux rythmés, atteignant le voile du palais, parfois le larynx, et pouvant s'étendre, dans certains cas, aux muscles de la face, aux muscles intercostaux et même au diaphragme; dans la pathogénie de ces myoclonies intervient encore le couple olivo-cérébelleux.

c) La formation réticulée.

Il est classique de distinguer, dans la formation réticulée, trois systèmes : un système ascendant activateur, un descendant facilitateur et un descendant inhibiteur. Cette division semble artificielle car, d'une part, l'unité fonctionnelle des deux premiers a été prouvée et, d'autre part, le contrôle réticulaire descendant inhibiteur paraît lié à l'action inhibitrice que le cortex exerce sur le système descendant facilitateur.

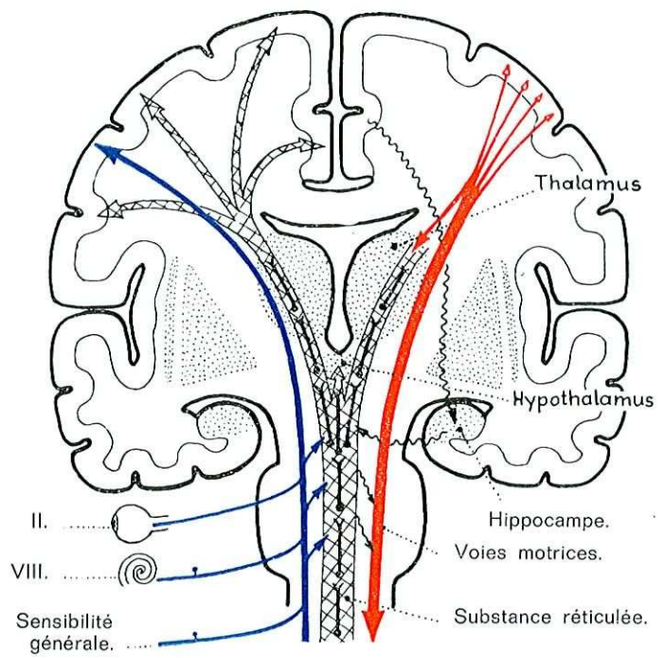

FIG. 90. — *Les voies afférentes et efférentes de la substance réticulée.*

1° ***Le système réticulé ascendant.*** — Le système réticulé ascendant joue un rôle essentiel dans les phénomènes d'éveil ou de vigilance et dans le sommeil.

a) **La formation réticulée a un rôle activateur cortical.** — Située sur toute la hauteur du tronc cérébral et prolongée par certains noyaux thalamiques et par les noyaux dorsaux de l'hypothalamus, la formation réticulée est caractérisée par ses projections diffuses sur l'ensemble du cerveau; elle est responsable de l'activation de l'encéphale, de l'électrogenèse corticale (Magoun et Moruzzi, 1949).

— La destruction de la formation réticulée entraîne un trouble de la conscience.

— La stimulation à fréquence convenable d'électrodes implantées dans la formation réticulée d'un chat faiblement endormi provoque une activation généralisée de l'écorce cérébrale sous la forme d'un tracé typique fait de décharges

rapides et peu voltées, dit tracé de désynchronisation (rythme β), tandis que disparaissent des ondes lentes à grande amplitude qui caractérisaient la phase de sommeil, dit tracé de synchronisation (rythme α) : c'est la réaction d'éveil. Une stimulation de voltage élevé déclenche avec la réaction d'éveil une décharge sympathique avec libération d'adrénaline (hypertension) qui augmente d'ailleurs elle-même l'activation réticulaire.

La formation réticulée ascendante activatrice *n'est pas un tout homogène.* Les sections expérimentales du tronc cérébral produisent des effets différents selon le niveau de la section :

La section supra-mésencéphalique (chat « cerveau isolé » de Bremer) qui exclut la formation réticulée provoque le sommeil. La section au-dessous des tubercules quadrijumeaux et au-dessus de l'émergence du trijumeau (chat « médiopontin » de Moruzzi) située donc quelques millimètres plus bas laisse persister un tracé électroencéphalographique d'éveil et la possibilité de suivre des yeux un objet qui bouge. Cela signifie qu'entre les deux sections existent quelques noyaux réticulaires auxquels on peut attribuer l'éveil permanent. La section sous-bulbaire (chat « encéphale isolé ») laisse persister des alternances veille-sommeil, ce qui signifie qu'il y a dans le bulbe des mécanismes inducteurs de sommeil.

b) **La stimulation de la réticulée ascendante.** — La formation réticulée ascendante régule en quelque sorte l'activité cérébrale. Elle est elle-même stimulée par des afférences venues de la périphérie ou de l'écorce cérébrale.

— *Les afférences sensorielles.* — La réticulée activatrice reçoit sur toute sa hauteur de très nombreuses collatérales issues des voies sensitives, sensorielles et végétatives. Elle se trouve donc placée en dérivation sur tous les grands réseaux ascendants; tout message afférent provoque une stimulation réticulaire variable avec son importance, mais indépendante de la qualité du message. La suppression totale et définitive des influx d'origine périphérique transmis à la réticulée provoque le passage de l'état de veille à l'état de sommeil. La stimulation d'un récepteur sensoriel quelconque entraîne, dans la voie sensitive et dans l'aire réceptrice corticale spécifique, une réponse électrique classique : un potentiel évoqué de latence court. Elle provoque aussi dans la partie centrale du tronc cérébral des potentiels de plus longue latence. On peut en conclure que les synapses des voies sensitives spécifiques sont franchis plus vite que ceux de la voie spino-réticulaire. Les voies ascendantes spécifiques sont paucisynaptiques, la voie réticulaire est au contraire multisynaptique. Une stimulation lumineuse ou auditive, par exemple, entraîne après une certaine latence une modification du rythme au niveau de l'écorce spécifique, puis secondairement au niveau de toute l'écorce. Ainsi, le message sensoriel donne à la fois l'information et la possibilité de l'utiliser grâce à l'activation de la réticulée et par son intermédiaire de toute l'écorce cérébrale.

— *L'influence humorale.* — 1° L'acétylcholine est le médiateur chimique responsable des actions spécifiques et localisées du parasympathique viscéral, l'adrénaline contribue au contraire à l'excitation généralisée du sympathique. On s'est demandé si les drogues adrénergiques agissent sur la formation réticulée, tandis que les drogues cholinergiques agissent sur le système thalamique diffus. Dell et Bonvallet (1954) ont pu provoquer, sur un animal endormi et dont les afférences sont sectionnées, un éveil cortical généralisé par injection d'adrénaline. 2° Le CO^2 est un facteur humoral de la mise en jeu de la réticulée. L'hypercapnie, tant qu'elle ne dépasse pas une certaine importance, provoque une désynchronisation corticale.

— *L'écorce cérébrale.* L'activité réticulaire et le degré de vigilance ne dépendent pas seulement des messages d'origine périphérique et des variations de la composition chimique du sang, de simples faits d'auto-observation journalière tels que la résistance au sommeil, l'insomnie psychogène, l'éveil à un stimulus spécifique le démontrent. L'écorce cérébrale est à l'origine de ces activations. Bremer, dès 1952, montrait que des stimulations corticales localisées provoquent, au niveau de la réticulée, l'apparition de « potentiels évoqués ». Il semble que cette capacité d'éveil n'appartienne qu'à certaines zones du néocortex et que ce soit la réticulée mésencéphalique qui reçoive ce type d'afférences.

c) **L'inhibition de la réticulée ascendante.** — *Les baro-récepteurs,* de même qu'ils exercent une action inhibitrice directe sur les centres adrénalino-sécréteurs, exercent un contrôle de l'activité réticulaire qu'ils dépriment en cas d'hypertension artérielle. La distension du sinus carotidien a une action inhibitrice.

— *Certains agents pharmacologiques* sont capables de déprimer l'activité réticulaire : les narcotiques, les analgésiques centraux (morphine, péthidine), les anticholinergiques, les antihistaminiques... La chlorpromazine tient parmi ces agents une place spéciale; son rôle s'explique par ses propriétés adrénolytiques, parasympatholytiques et antihistaminiques.

— *L'écorce cérébrale.* Il existe dans le néocortex une formation diffuse bilatérale inhibitrice, dont les voies descendantes abordent la réticulée au niveau du diencéphale postérieur. Cette formation exerce sur l'activité réticulaire un double contrôle phasique et tonique (Huguelin et Bonvallet). Contrôle phasique : lorsque les influx sont susceptibles de provoquer à la fois une facilitation motrice et une activation corticale, un mécanisme inhibiteur corticifuge « rattrape » secondairement l'augmentation de l'excitation réticulaire. Contrôle tonique : permanent, il dépend du niveau d'activité réticulaire de base, indépendamment des excitations transitoires. Ceci explique que les mêmes messages sensoriels puissent avoir des effets très différents sur le comportement de l'individu suivant son degré de vigilance.

On peut en somme distinguer, dans la formation réticulée ascendante, un système d'éveil et un système du sommeil.

— *Le système d'éveil (ou de vigilance).* — Ce système correspond à la formation réticulée activatrice ascendante étendue du bulbe au thalamus (v. p. 101, fig. 80). Constitué par un grand nombre de neurones, ayant de nombreuses connexions entre eux, recevant de nombreuses afférences de toutes les voies sensitives et sensorielles, cette formation entretient l'état de veille par un bombardement continu du cortex cérébral. Il représente un centre d'éveil maintenu lui-même en activité par des informations sensorielles non spécifiques.

La substance réticulée ascendante activatrice n'est pas un tout homogène; nous avons vu l'effet différent des sections suivant leur niveau. Les lésions bulbaires et de la partie caudale de la protubérance n'entraînent pas de troubles de la conscience, les lésions hautes du tronc cérébral, notamment celles de la jonction mésodiencéphalique, au contraire.

Les états créés par les lésions du système d'éveil ne doivent pas être assimilés au sommeil, mais à la privation de veille. Le coma n'est pas une exagération des mécanismes normaux du sommeil; il correspond à la perturbation de l'activité du système d'éveil ou à son absence d'activité (voir plus loin, p. 129).

— *Le système du sommeil.* — L'état de veille est interrompu de façon cyclique par le sommeil. L'opinion des neurophysiologistes fut longtemps divisée sur le mécanisme du sommeil (voir *Hypothalamus*, p. 235). On admet aujourd'hui que le sommeil est un processus actif qui correspond à la suspension d'activité de la substance réticulée ascendante activatrice et à son remplacement par une autre activité qui prend naissance dans des structures anatomiques différentes; les centres de sommeil sont disséminés dans le tronc cérébral et situés l'un au niveau du bulbe, un autre au niveau de la région pontique, d'autres au niveau du diencéphale...

Le sommeil n'est pas homogène; il comprend en réalité deux états alternants très différents l'un de l'autre : 1° *Un sommeil de base,* dit sommeil lent, constitue environ 70 à 80 % de la durée du sommeil; il est caractérisé par la disparition progressive du rythme de veille et l'apparition d'ondes lentes à l'électroencéphalographie et par la persistance du tonus musculaire. Cet état, relativement monomorphe chez l'animal, peut être décomposé en quatre stades chez l'homme. 2° Un état de *sommeil appelé paradoxal* par Jouvet vient l'interrompre parfois; il correspond à 20 à 30 % de la durée totale du sommeil. Sa durée moyenne est de 10 à 15′ se répétant périodiquement; il est caractérisé par l'apparition d'une activité corticale rapide, non synchronisée, similaire à celle de l'éveil auquel s'associent paradoxalement une disparition totale du tonus musculaire et des mouvements oculaires rapides. Il s'y ajoute des modifications dans la sphère végétative : hypertension artérielle, variations respiratoires, érection chez l'homme. Il s'agit d'un sommeil profond, car il s'accompagne d'un seuil d'éveil très augmenté. Le sujet réveillé au cours de ce stade présente des souvenirs très nets de rêve.

Du point de vue phylogénétique, il semble exister un rapport entre le sommeil paradoxal et le degré de développement du cerveau. L'équivalent de ce qui représente le rêve chez l'Homme n'existe ni chez les Poissons, ni chez les Reptiles qui présentent surtout des phases de sommeil lent, constitue 2 % du temps total du sommeil des Oiseaux et se développe chez les Mammifères avec des variantes : les herbivores rêvent peu, les carnivores rêvent beaucoup. Le rêve apparaît avec la complexification de l'écorce cérébrale.

Les deux types de sommeil paraissent dépendre de structures anatomiques différentes. Le sommeil à ondes lentes serait réglé par les noyaux bulbo-pontins (noyaux du raphé médian) qui agiraient par l'intermédiaire de mécanismes neurohormonaux. Jouvet a montré que les neurones des noyaux, du raphé, du bulbe et de la protubérance sont particulièrement riches en sérotonine; les inhibitions de la synthèse de la sérotonine entraînent une insomnie. Le sommeil paradoxal serait dû à la mise en jeu périodique de neurones situés au niveau de la formation réticulée pontique; les neurones du *locus coeruleus* sont particulièrement riches en catécholamines.

Les troubles du sommeil ont, à la différence des troubles de la vigilance, comme critère majeur d'être réversibles à tout moment (voir Hypothalamus, p. 235).

2° ***Le système réticulé descendant.*** — Les mécanismes cérébraux régulateurs du tonus postural s'exercent par l'intermédiaire de la formation réticulée. La voie finale commune du système extra-pyramidal est représentée par les faisceaux réticulo-spinaux qui descendent dans les cordons antérieurs et latéraux de la moelle (p. 59). Par eux, la réticulée exerce ainsi des effets inhibiteurs et facilitateurs sur la moelle. Elle exerce un contrôle permanent sur la réactivité des motoneurones. Nous en verrons l'importance dans l'activité musculaire (p. 357).

a) **La réticulée descendante inhibitrice.** — Magoun et Rhines (1946) montrèrent que chez le chat décérébré ou anesthésié, les mouvements produits par la recherche des réflexes ou par l'excitation du cortex moteur sont immédiatement abolis par la stimulation active de la portion inférieure de la substance réticulaire (région ventrale et médiane du bulbe). La voie efférente passe par le faisceau réticulo-spinal médian (fig. 81).

b) **La réticulée descendante facilitatrice.** — Les mêmes auteurs découvrirent que la stimulation d'une partie beaucoup plus étendue de la réticulée, qui s'étend du bulbe à l'hypothalamus, facilite le réflexe d'extension (réflexe myotatique) et les réflexes polysynaptiques obtenus par l'excitation simultanée des aires corticales motrices. L'influx facilitateur est transmis par le faisceau réticulo-spinal latéral, qui descend dans les cordons latéraux de la moelle (fig. 81 et 91).

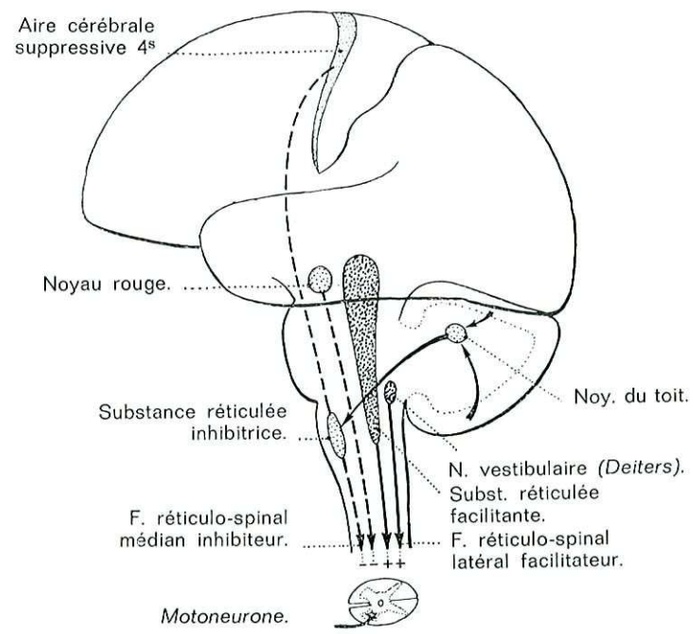

FIG. 91.
Le système réticulaire descendant.

L'activité inhibitrice de la substance réticulée n'est pas d'origine intrinsèque, mais est sous la dépendance des aires corticales inhibitrices (aires 4s) et d'une voie cérébelleuse suppressive issue de l'écorce antérieure et paramédiane passant par les noyaux du toit. D'autres formations interviennent aussi : le noyau rouge est inhibiteur, le noyau vestibulaire est facilitateur.

c) **Rôle de la réticulée descendante.** — Elle joue un rôle important dans la *régulation du tonus musculaire* et dans la spasticité, la rigidité de décérébration et les syndromes extra-pyramidaux.

— Certains réflexes réticulaires n'*utilisent que les informations d'origine spinale*. Il y en a deux types fondamentaux :

— Les réflexes de flexion, réflexes de protection stéréotypés et simples, sont entièrement intégrés au niveau spinal (voir Moelle, p. 62).

— Les réflexes d'extension surtout, réflexes de posture de mécanisme complexe, sont intégrés à des niveaux supérieurs. Le réflexe postural fondamental est le *réflexe myotatique*, il correspond à la contraction d'un muscle en réponse à la stimulation par étirement passif de ses propres récepteurs proprioceptifs. Lorsque par exemple les récepteurs des muscles fléchisseurs des orteils sont stimulés par pression plantaire, une réaction se répand dans les muscles extenseurs et a pour résultat la pression du pied contre la surface, c'est la poussée d'extension. Le noyau réticulaire inférieur en est responsable puisqu'elle existe chez les animaux dont le tronc cérébral a été sectionné au-dessus du bulbe, tandis qu'elle manque chez ceux dont la section a été faite juste au-dessous du bulbe. La posture en extension obtenue par section suprabulbaire est en réalité très différente de la position debout normale : les membres sont rigides et toute menace contre l'équilibre fait tomber l'animal dans la même posture d'extension dont il ne peut se dégager. D'autres facteurs dont nous parlerons plus loin entrent en jeu dans la position debout normale.

— *D'autres réflexes réticulaires utilisent l'information vestibulaire* isolée ou associée aux informations spinales.

— Les *réflexes toniques du cou*. Les informations visuelles et labyrinthiques orientent la tête par rapport au monde extérieur. Les excitations proprioceptives des muscles du cou et des ligaments des articulations cervicales, transmises par les racines postérieures des nerfs cervicaux supérieurs, interviennent aussi. Si l'on prive un animal des stimulations visuelles (en lui bandant les yeux) et vestibulaires (par labyrinthectomie), les muscles du cou résistent encore à tout essai de déplacement de la tête; si les racines postérieures des nerfs cervicaux supérieurs sont coupées, la tête pend mollement, bien que les nerfs moteurs soient encore intacts.

— *Les réflexes toniques des membres*. Les afférents proprioceptifs cervicaux influent aussi sur la tonicité des membres. Si la tête d'une préparation décérébrée et labyrinthectomisée est passivement tournée d'un côté, le membre antérieur et jusqu'à un certain point le membre postérieur correspondant développent une tonicité d'extension accrue, alors que ceux du côté opposé ont une tonicité réduite. Si la tête est fléchie en arrière, les pattes avant s'allongent, les pattes arrières se fléchissent (position du chat regardant une souris sur un meuble). Si la tête est fléchie en avant, les membres postérieurs s'allongent (position d'un chat se penchant pour boire).

Le mécanisme des phénomènes de facilitation et d'inhibition de la substance réticulée descendante n'est pas totalement élucidé. Kaada et Granit ont démontré que la substance réticulée influence l'activité motrice et règle le circuit d'origine fusorale en facilitant ou en inhibant les efférences gamma. La facilitation implique des processus de sommation au niveau du motoneurone et des interneurones locaux. La fonction inhibitrice a été éclairée par la découverte d'interneurones situés dans la moelle et ayant des propriétés inhibitrices : la cellule de Renshaw; la voie inhibitrice comporterait comme étape finale un neurone à axone court du type cellule de Renshaw dont la fonction particulière serait de libérer une substance inhibitrice (v. p. 356).

d) **Les noyaux mésencéphaliques.**

Le noyau rouge est un important centre régulateur du tonus musculaire. Est-il inhibiteur ou stimulateur ?

— L'expérience princeps réalisée par Sherrington (1897) avait incité cet auteur à admettre le **rôle inhibiteur.** La section du mésencéphale chez le chat suivant un plan allant des tubercules quadrijumeaux aux tubercules mamillaires provoque la rigidité dite de *décérébration*, caractérisée par une hypertonie prédominant sur les extenseurs et les segments proximaux avec résistance aux mouvements passifs; la flexion passive de la jambe sur la cuisse provoque d'abord une résistance des extenseurs qui cède brusquement comme la fermeture de la lame d'un canif. Les excitations proprioceptives et aussi extéroceptives entretiennent la rigidité (réflexe myotatique de Sherrington et de Liddell). Elle ne se manifeste que si le niveau correspondant au nerf et aux noyaux vestibulaires est présent.

— D'après Van Gehuchten (1933), le noyau rouge est le centre le plus élevé du système **stimulateur** du tonus musculaire dont les centres sous-jacents sont la substance réticulée bulbo-protubérantielle et les noyaux vestibulaires. Sur ce système agiraient les influences inhibitrices pyramidales. D'après lui, une lésion du seul noyau rouge provoque l'hypotonie, tandis qu'une lésion diffuse du système pyramidal et des noyaux striés provoque l'hypertonie (malgré l'association d'une lésion du noyau rouge) par libération des centres toniques sous-jacents : substance réticulée, noyau vestibulaire.

— Actuellement, on admet que l'activité inhibitrice du noyau rouge est entretenue par les projections du lobe antérieur du cervelet sur la partie magnocellulaire du noyau rouge. La voie effectrice est le faisceau rubro-spinal. En fait, le rôle inhibiteur du noyau rouge s'amenuise avec l'évolution. On ne peut, en aucune manière, transporter les constatations expérimentales à la clinique humaine. Les Primates et l'Homme diffèrent des Mammifères quadrupèdes; leurs membres supérieurs spécialisés dans la préhension n'ont plus le rôle de support. Chez le Singe et l'Homme, *le noyau rouge aurait un rôle minime dans la régulation du tonus* et on fait jouer un rôle plus important à la substance réticulée. La décérébration éliminerait les influx inhibiteurs corticaux qui font relais dans la substance réticulée inhibitrice qui a elle-même une influence inhibitrice sur la moelle. En conclusion, le noyau rouge ne doit pas être considéré isolé, il est une pièce importante d'un vaste appareil.

Le locus niger. — Les données phylogénétiques et ontogéniques rattachent le locus niger au pallidum. L'histochimie met en relief leur commune richesse en fer.

Le locus niger jouerait un rôle dans la régulation du tonus. Brissaud (1898) pense que c'est dans la destruction du locus niger qu'il faut trouver la cause de la maladie de Parkinson. Nicolesco (1930) a distingué deux formes de maladie de Parkinson, l'une où prédomine la rigidité extra-pyramidale avec lésions destructives du locus niger, l'autre où prédomine le tremblement avec lésions pallidales importantes (v. p. 283 et 398).

Une meilleure connaissance des médiateurs chimiques synthétisés dans le neurone (v. p. 30) a permis de mieux comprendre le rôle du locus niger (v. p. 283).

c) Les tubercules quadrijumeaux et les corps genouillés.

Les deux noyaux appelés corps genouillés, qui sont cachés sous l'extrémité postérieure du thalamus, constituent le méthalamus. Ils ont en effet la même signification que les noyaux du thalamus dont on les sépare artificiellement lorsqu'on décrit le thalamus avec le cerveau et les corps genouillés avec le mésencéphale.

— **Le corps genouillé interne** reçoit les fibres du lemniscus latéral (f. acoustique). Par le bras conjonctival postérieur, il se projette sur le tubercule quadrijumeau postérieur. Dans le corps genouillé interne, le deutoneurone auditif s'articule avec le troisième neurone thalamo-cortical qui aboutit à la première circonvolution temporale où se trouve le centre cortical de l'audition (v. p. 449).

— **Le corps genouillé externe.** — La bandelette optique apporte les fibres du champ temporal rétinien correspondant et celles du champ nasal rétinien opposé, des fibres maculaires droites et gauches, des fibres pupillaires droites et gauches. Les voies visuelles proprement dites font relais dans le corps genouillé et le pulvinar d'où repart le dernier neurone diencéphalo-cortical vers l'écorce occipitale. Les fibres pupillaires, au contraire, traversent le corps genouillé externe sans s'y arrêter et vont, par le bras conjonctival antérieur, au tubercule quadrijumeau antérieur. De là partent les faisceaux tectaux qui régissent les réflexes, en particulier les réflexes oculo-céphalogyres. Ils interviennent aussi dans le réflexe photomoteur dont l'arc moteur irido-constricteur passe par le III et l'arc moteur irido-dilatateur passe par le sympathique cervical (v. p. 382).

II. — LES VOIES DE PASSAGE DU TRONC CÉRÉBRAL

Les grands faisceaux traversent le tronc cérébral comme ils traversent la moelle.

1° **Les voies sensitives.** — Leur disposition anatomique permet de comprendre qu'une atteinte bulbaire provoque, non une hémianesthésie à tous les modes de sensibilité, mais plus souvent des troubles sensitifs dissociés; dans les atteintes médianes, on observe une dissociation de type tabétique avec altération de la sensibilité profonde et de la sensibilité tactile; dans les atteintes latérales, il y a hémianesthésie croisée de type syringomyélie. Dans la protubérance et le mésencéphale, l'hémianesthésie peut être totale, car les voies sensitives sont plus groupées.

2° **Les voies motrices.** — La voie de la motricité volontaire : La destruction des pyramides bulbaires provoque, chez de nombreuses espèces animales, un déficit moteur croisé qui atteint électivement les mouvements les plus fins, les plus discriminatifs, les moins stéréotypés et une hypotonie. En clinique, l'atteinte unilatérale du faisceau pyramidal dans le bulbe provoque une hémiplégie croisée respectant la face. — Les voies de la motricité automatique : nous en avons parlé longuement plus haut à propos de la substance réticulée et du noyau rouge.

3° **Les voies végétatives.** — Les manifestations cliniques de leur atteinte sont homolatérales : les troubles pupillo-moteurs, syndrome de Cl. Bernard-Horner (myosis, rétrécissement de la fente palpébrale et énophtalmie), sont dus à l'atteinte du faisceau qui unit le tubercule quadrijumeau antérieur et le centre cilio-spinal de Budge. Dans le bulbe, ce faisceau est derrière les noyaux végétatifs du pneumogastrique.

B. — LES SYNDROMES DU TRONC CÉRÉBRAL

L'atteinte du tronc cérébral se manifeste par deux sortes de symptômes :

— *Des signes d'étages ou lésionnels* qui varient avec l'étage et l'importance des centres.

— *Des signes sous-lésionnels* dus à l'interruption des voies longues.

C'est ainsi que l'atteinte unilatérale d'un des étages du tronc peut provoquer un *syndrome alterne* fait de l'association de la paralysie d'un nerf crânien homolatéral et d'une hémiplégie controlatérale; cette association caractéristique permet de localiser la lésion avec une très grande précision.

Les syndromes du tronc cérébral sont le plus souvent d'origine vasculaire. Il paraît justifié de les classer en tenant compte des territoires artériels en syndromes antérieurs ou médians, syndromes latéraux et syndromes postérieurs; ils sont rarement typiques.

1° ***Les syndromes bulbaires.*** — *Le syndrome bulbaire antérieur ou paramédian de Foix* associe une hémiplégie et une hémianesthésie croisée (respectant la face) à une atteinte directe du grand hypoglosse. Ce syndrome alterne est rare.

Le syndrome bulbaire latéral ou de Wallenberg correspond à une lésion triangulaire de la partie latérale du bulbe, s'enfonçant en coin entre olive et corps restiforme. Il est constitué par l'association : du côté opposé à la lésion, d'une hémianesthésie le plus souvent de type syringomyélique, parfois de paresthésies et douleurs, d'une hémiparésie transitoire (la lésion est en effet postérieure au faisceau pyramidal); du côté de la lésion, d'une paralysie du voile, de la corde vocale et du pharynx (noyau ambigu), d'un syndrome de Cl. Bernard-Horner, d'un hémisyndrome cérébelleux.

Les syndromes bulbaires postérieurs. — Le syndrome d'Avellis : hémiparalysie vélo-palato-laryngée, provoque des troubles de la déglutition, de la respiration, de la phonation par atteinte des Xe et XIe bulbaires. Le syndrome de Schmidt est un syndrome d'Avellis auquel s'ajoute une paralysie du trapèze et du sterno-

cléido-mastoïdien du même côté par atteinte du XIe spinal. Le syndrome de Jackson est un syndrome de Schmidt auquel s'ajoutent une hémiparésie et hémiatrophie linguales par atteinte du XIIe nerf crânien. Ces syndromes sont plus souvent d'origine périphérique que centrale, ils résultent d'une atteinte des nerfs au niveau du trou déchiré postérieur ou de l'espace rétrostylien plutôt que d'une lésion du tronc cérébral.

Le syndrome de l'hémibulbe de Babinski-Nageotte comprend : du côté opposé à la lésion, une hémiplégie franche, une hémianesthésie de type syringomyélique; du côté de la lésion, un hémisyndrome cérébelleux (hémiasynergie, latéro-pulsion), un syndrome de Cl. Bernard-Horner.

2° ***Les syndromes protubérantiels.*** — *Le syndrome de Milliard-Gubler* est un syndrome alterne où sont associées une hémiplégie croisée et une paralysie faciale directe.

— *Le syndrome de Foville* est caractérisé par la perte des mouvements associés de la latéralité : le droit interne d'un côté (III) et le droit externe du côté opposé (VI) ne fonctionnent plus synergiquement. Elle est presque toujours associée à une hémiplégie. Cette paralysie relève d'une lésion de la voie corticonucléaire oculogyre ou d'une lésion du faisceau longitudinal postérieur qui contient les fibres internucléaires des noyaux oculo-moteurs. Lorsque la voie corticonucléaire est lésée avant son entrecroisement, la paralysie oculogyre est croisée comme l'hémiplégie; c'est le syndrome de Foville protubérantiel supérieur. Lorsque la bandelette longitudinale postérieure et le noyau du VIe sont lésés, il y a hémiplégie croisée et paralysie oculogyre directe : c'est le syndrome de Foville protubérantiel inférieur.

3° ***Les syndromes mésencéphaliques.*** — *Le syndrome de Weber* est un syndrome alterne, il se traduit par une paralysie homolatérale des muscles innervés par le moteur oculaire commun (ptosis, déviation de l'œil en bas et en dehors, mydriase) et par une hémiplégie croisée.

— *Le syndrome de Benedikt* (1889), secondaire à une lésion intéressant essentiellement le noyau rouge, comprend: des mouvements anormaux: tremblement analogue au parkinsonien ou mouvements choréo-athétosiques par l'atteinte des voies afférentes des formations striées et des fibres cérébello-rubriques, une hypertonie, une paralysie du IIIe, une hémiparésie souvent discrète.

— Souques, Crouzon et Bertrand (1932) ont proposé de classer les syndromes du noyau rouge en :

1° Deux syndromes controlatéraux dans lesquels il n'existe pas de symptômes homolatéraux (pas de paralysie du IIIe, car la lésion est probablement située au-dessus de son noyau), mais du côté opposé, soit une hémiasynergie rappelant le tremblement intentionnel survenant à l'occasion des mouvements volontaires, soit des mouvements à type de tremblement ou de mouvements choréo-athétosiques.

2° Deux syndromes alternes : il existe du côté de la lésion une paralysie homolatérale du IIIe et du côté opposé à la lésion, soit une hémiasynergie ou hémiataxie (c'est le syndrome de Claude), soit des mouvements involontaires spontanés, à type de tremblement ou de mouvements choréo-athétosiques avec, en plus, une hypertonie : c'est le syndrome de Benedikt.

— *Le syndrome du carrefour hypothalamique de Guillain et Alajouanine* (1942). La lésion située entre le mésencéphale et le diencéphale, dans un véritable carrefour où sont voisines les voies motrices, sensitives, cérébelleuses et optiques, est due probablement à la thrombose d'une branche de l'artère cérébrale postérieure. Elle intéresse les voies sensitives (hémianesthésie portant surtout sur la sensibilité profonde), la partie postérieure de la capsule interne (hémiplégie), le faisceau cérébello-rubro-thalamique (hémisyndrome cérébelleux), le champ de Wernicke (hémianopsie latérale homonyme) et le corps de Luys (dont l'atteinte peut être responsable de mouvements choréo-athétosiques).

4° ***Les syndromes de la formation réticulée ascendante.*** — Les perturbations du système de la vigilance et celles du système du sommeil doivent être séparées (v. p. 122). Répétons que les troubles de la conscience (obnubilation, coma) ne sont pas l'exagération des mécanismes normaux du sommeil; ils correspondent à l'atteinte d'un système différent et ont pour particularité essentielle de ne pas être réversibles.

— *Les troubles du sommeil,* insomnie, hypersomnie, seront étudiés avec l'hypothalamus (v. p. 235).

— *Les troubles de la conscience* sont classés par différents examens. Certains explorent la perceptivité et nécessitent une intégration corticale consciente ou automatique, d'autres explorent la réactivité et correspondent à des mécanismes primordiaux dont le siège est dans le tronc cérébral ou la moelle.

— La perceptivité réfléchie est testée par une réponse à un ordre oral ou écrit, par la situation dans l'espace et le temps.

— La perceptivité automatique est interrogée par la réaction à l'appel du nom, par la question « comment ça va », par le clignement à la menace.

— La réactivité non spécifique est la réaction à l'excitation des télérécepteurs (vision, audition). La réaction d'orientation : un stimulus sonore, entraîne la rotation des yeux vers le côté d'où vient le bruit. La réaction d'éveil : le même stimulus, entraîne l'ouverture des yeux s'ils étaient fermés.

— La réactivité à la douleur. Une stimulation nociceptive (pincement) provoque une grimace, une réaction d'éveil (ouverture des yeux), une réaction motrice (retrait plus ou moins adapté du membre stimulé).

— La réactivité végétative. Un stimulus douloureux entraîne une accélération des rythmes respiratoire et cardiaque, des modifications vasomotrices.

On peut ainsi classer le degré d'altération de la conscience et surtout en suivre l'évolution. L'obnubilation correspond à la suppression de la perceptivité réfléchie et à la conservation de la perceptivité automatique et de la réactivité. Le coma correspond à la suppression de toute perceptivité. Dans le coma vigile, la réactivité non spécifique persiste, dans le coma proprement dit persiste la réactivité à la douleur; dans le coma carus persiste seule la réactivité végétative; dans le coma dépassé, il n'y a plus de réaction.

— *Le mutisme akinétique,* confondu parfois avec le « coma vigile », se caractérise par un mutisme absolu et une immobilité complète qui contraste avec le fait que le malade a les yeux ouverts et paraît s'intéresser à l'environnement. Il paraît n'avoir aucune perception des stimuli (si ce n'est certains gestes de retrait aux stimuli douloureux). Il n'exécute aucun mouvement aux ordres simples,

parlés ou écrits, si ce n'est d'ouvrir les yeux sur commande. On pense que, dans ce cas, la formation réticulée serait partiellement détruite à sa partie supérieure et que le système activateur ascendant fabrique une certaine activité neuronale captée à partir des stimuli externes : cette activité serait suffisante pour entretenir des mouvements oculaires et un faible degré de réactivité, mais tout à fait inadéquate pour permettre au malade de comprendre et de réaliser un mouvement nécessitant un certain degré de réflexion.

— *L'hallucinose pédonculaire.* — Syndrome rare que J. Lhermitte décrit en 1922, est caractérisé par la perception visuelle de personnages ou d'animaux de petites tailles, mobiles et silencieux, évoluant à proximité. Ces objets sont colorés et leur perception amuse habituellement le malade qui les critique et ne nie pas le caractère pathologique de leur présence. Ce syndrome se produit habituellement dans la courte phase précédant l'endormissement. Il peut être isolé ou associé à la narcolepsie ou à la cataplexie (autres processus pathologiques où la substance réticulée semble jouer un rôle) (v. p. 393). Il peut encore accompagner certains troubles moteurs, sensitifs, cérébelleux, ou une atteinte de la IIIe paire crânienne.

5° ***Les syndromes de la formation réticulée descendante.*** — On a décrit chez l'Homme, sous le nom de rigidité décérébrée, des syndromes d'aspect et de signification différentes.

— Les signes de *compression mésencéphalique* par tumeur ou par engagement temporal se rapprochent de la rigidité de décérébration expérimentale. Dans certains cas, il y a hypertonie des quatre membres en extension, membres supérieurs en pronation, membres inférieurs en adduction (type de décérébration selon Sherrington); d'autres fois, les membres supérieurs sont en flexion ou demi-flexion. On admet que dans la décérébration, les quatre membres sont en extension, tandis que dans la décortication les membres supérieurs sont en flexion (v. p. 360).

— Les crises *toniques postérieures* qu'on observe lors des tumeurs de la fosse cérébrale postérieure ont été identifiées aux mécanismes de rigidité décérébrée. Elles avaient été d'abord attribuées à l'excitation des centres toniques bulbaires. Elles semblent plutôt dépendre d'une compression du mésencéphale par engagement supérieur, c'est-à-dire de bas en haut du cervelet dans le « foramen ovale ».

CHAPITRE V

LE CERVELET

Le cervelet est une volumineuse formation médiane située en arrière du bulbe et de la protubérance et au-dessous des hémisphères cérébraux dont il est séparé par la tente du cervelet.

Il est relié au reste du névraxe par les pédoncules cérébelleux supérieurs, moyens et inférieurs.

Son rôle a été précisé ces dernières années à la lumière d'un apport expérimental et anatomo-clinique. Il se développe en même temps que l'appareil locomoteur. Placé en dérivation sur les grandes voies du névraxe, il a une fonction de régulation automatique sur la motricité : le tonus musculaire, l'équilibre et la coordination des mouvements. Cette régulation se fait par l'intermédiaire de structures interposées : cortex, formation réticulaire et motoneurone.

PHYLOGENÈSE

Depuis les travaux d'Edinger (1910) et de Larsell et Dow (1935-1942), on distingue dans le cervelet trois systèmes différents dont l'individualisation repose sur leur ordre d'apparition phylogénétique et leurs connexions.

L'archéocérébellum. — Chez les Poissons, apparaît la première ébauche cérébelleuse constituée par un complexe floculo-nodulaire. A travers toute la phylogenèse, il demeure la partie du cervelet dont les connexions se font avec les noyaux vestibulaires. Il paraît intervenir dans le contrôle de la coordination des mouvements axiaux qui sont prépondérants chez les Poissons.

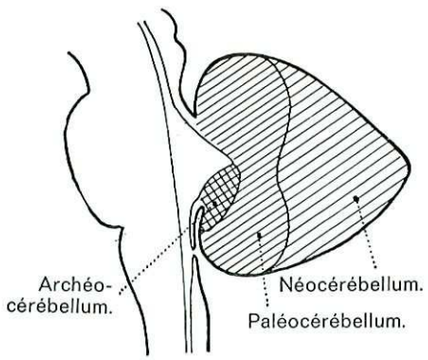

FIG. 92. — *Les trois parties phylogénétiques du cervelet.*

Le paléocérébellum. — Chez les Amphibiens, les Reptiles et les Oiseaux, le cer-

velet comprend deux parties, vermis et hémisphères, mais la partie vermienne reste la plus importante. Les connexions se font surtout avec la moelle et le tronc cérébral.

Le néocérébellum. — Chez les Mammifères, et surtout chez les Primates et chez l'Homme, les hémisphères cérébelleux sont très volumineux. Leurs connexions se font surtout avec le cortex cérébral. Leur développement est proportionnel à celui du télencéphale et va de pair avec la prépondérance de l'action motrice des membres et avec l'utilité d'une coordination motrice.

ONTOGENÈSE

La vésicule cérébrale postérieure ou rhombencéphale se divise en : myélencéphale qui constitue le bulbe, et métencéphale d'où dérivent la protubérance en avant et le cervelet en arrière.

Les parois antérieures et latérales augmentent régulièrement de volume. La paroi dorsale reste mince et constitue la membrana tectoria au niveau du myélencéphale : elle s'épaissit au contraire et forme les lames cérébelleuses au niveau du métencéphale; ces lames prolifèrent et donnent le vermis vers le troisième mois, les hémisphères vers le cinquième mois.

Deux courbures modifient la disposition des éléments :

— La courbure *nuchale* à concavité antérieure située entre moelle et myélencéphale apparaît vers la sixième semaine.

— La courbure *pontique* à concavité postérieure située sur le métencéphale est visible vers la huitième semaine. Elle provoque un élargissement de la cavité épendymaire; elle étire et amincit la paroi dorsale du tube neural (expérience de His avec un tube de caoutchouc).

CONFIGURATION EXTÉRIEURE

Situation. — Dans la fosse postérieure ou fosse cérébelleuse, le cervelet est situé au-dessous d'une ligne horizontale continuant en arrière l'arcade zygomatique vers la tubérosité occipitale externe.

Forme. — Le cervelet a trois parties distinctes : une médiane étroite le vermis, deux latérales volumineuses les hémisphères cérébelleux.

Aspect. — Des sillons nombreux donnent au cervelet un aspect lamelleux.

Dimensions. — Transversal, 8 à 10 cm; antéro-postérieur, 5 à 6 cm; vertical, 5 cm.

Poids. — 140 g avec de grandes variations.

Description. — Le cervelet présente trois faces : supérieure, inférieure et antérieure. On les distingue nettement sur une coupe vertico-sagittale. Les faces supérieure et inférieure sont séparées par le grand sillon circonférentiel de Vicq d'Azyr.

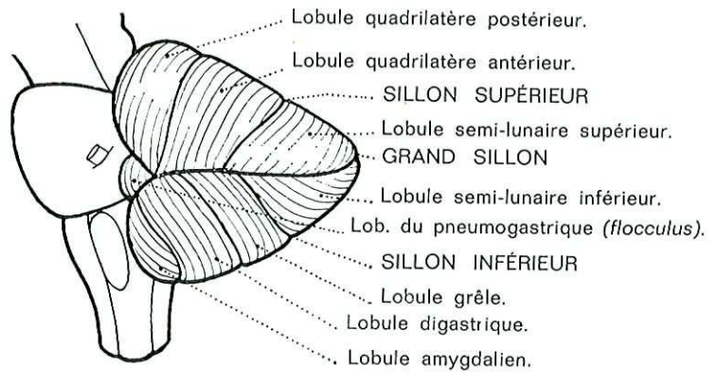

FIG. 93. — *Vue latérale du cervelet.*

— **La face supérieure.** — Son contour présente en avant et en arrière deux incisures médianes de forme semi-lunaire. Entre les deux hémisphères, on voit le vermis supérieur qui est appelé éminence vermiculaire.

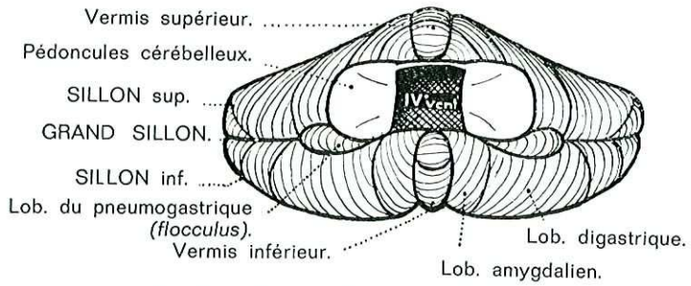

FIG. 94. — *Face antérieure du cervelet.*

— **La face inférieure.** — Entre les deux hémisphères est la grande scissure médiane, au fond de laquelle se trouve le vermis inférieur qui est appelé pyramide de Malacarne en raison de ses quatre prolongements : un antérieur, un postérieur et deux latéraux enfoncés dans les hémisphères cérébelleux vers le lobule grêle.

— **La face antérieure** est divisée en deux parties :

— Une inférieure présente au centre l'extrémité inférieure du vermis ou luette qui se termine en haut par le nodule — latéralement, les hémisphères représentés par le lobule du Xe flocculus et par l'amygdale, dont le pôle supérieur est coiffé par la valvule de Tarin et le pôle inférieur surplombe le trou occipital.

— Une supérieure correspond au prolongement postérieur du IVe ventricule délimité : en haut par la valvule de Vieussens (voile médullaire antérieur); latéralement par les pédoncules cérébelleux fusionnés; en bas par la valvule ou membrane de Tarin (voile médullaire postérieur) qui présente un bord antérieur uni à la membrana tectoria du IVe ventricule et un bord postérieur uni au cervelet.

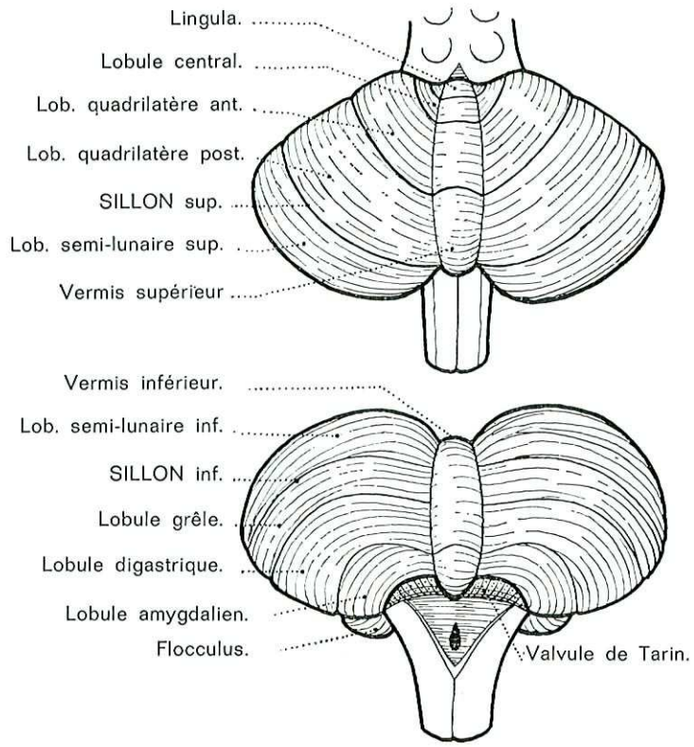

Fig. 95. — *Faces supérieure et inférieure du cervelet.*

Division anatomique.

La division en hémisphères cérébelleux et vermis ne peut pas être maintenue du point de vue anatomo-fonctionnel car, en réalité, chaque globule a une partie vermienne et une partie hémisphérique.

Les sillons de premier ordre divisent le cervelet en lobules. Ceux de deuxième ordre délimitent les *lames*. Ceux de troisième ordre sont profonds; ils divisent les lames en *lamelles*.

1° **Lobules de la face supérieure.** — Le lobule de la *lingula*, délimité en avant par la valvule de Vieussens, en arrière par le sillon précentral, est fait presque uniquement de vermis et représenté sur les hémisphères par les freins du lobule.

— Le lobule *central*, délimité en avant par le sillon précentral et en arrière par le sillon post-central, est surtout fait de vermis et représenté sur les hémisphères par les ailes du lobule central.

— Le lobule *quadrilatère antérieur*, délimité en avant par le sillon post-central et en arrière par le sillon transverse antérieur, correspond à la partie supérieure du vermis ou culmen.

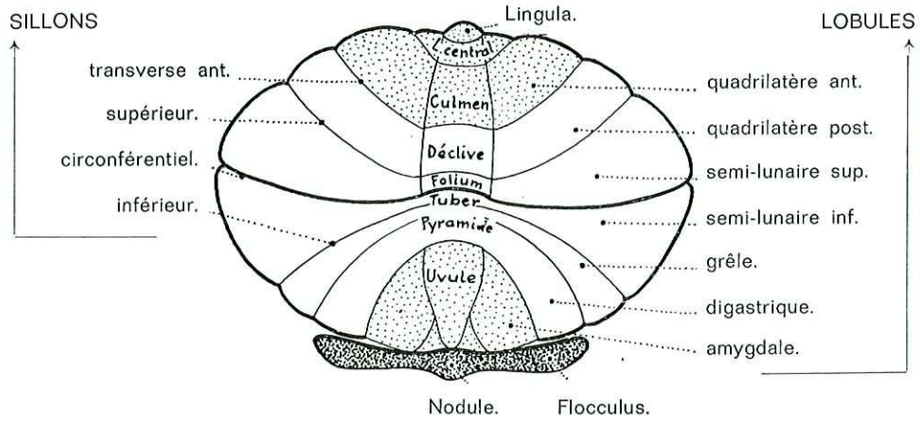

Fig. 96. — *La lobulation du cervelet.*
En noir, l'archéocérébellum; en pointillés, le paléocérébellum; en blanc, le néocérébellum.

TABLEAU V

	Lobules	Vermis	Hémisphères	Sillons
Face supérieure.	Lingula.	Lobule de la lingula.	Freins du lobule.	— Précentral.
	Central.	Lobule central.	Ailes du lobule.	— Post-central.
	Quadrilatère antérieur.	Culmen.	Lobule quadrilatère antérieur.	— Transverse antérieur.
	Quadrilatère postérieur.	Déclive.	Lobule quadrilatère postérieur.	— Supérieur de Vicq d'Azyr.
	Semi-lunaire supérieur.	Folium.	Lobule semi-lunaire supérieur.	— Circonférentiel.
Face inférieure.	Semi-lunaire inférieur.	Tuber.	Lobule semi-lunaire inférieur.	— Inférieur de Vicq d'Azyr.
	Grêle.	Pyramide de Malacarne.	Lobule grêle.	
	Digastrique.	Pyramide de Malacarne.	Lobule digastrique.	
Face antérieure.		Uvule. Nodule.	Amygdale. Flocculus.	

— Le lobule *quadrilatère postérieur,* délimité en avant par le sillon transverse antérieur et en arrière par le sillon supérieur de Vicq d'Azyr, correspond sur le vermis au déclive (par opposition au culmen).

— Le lobule *semi-lunaire supérieur,* délimité en avant par le sillon supérieur de Vicq d'Azyr et en bas par le grand sillon circonférentiel, a une partie vermienne réduite appelée folium.

2° **Lobules de la face inférieure.** — Le lobule *semi-lunaire inférieur* est délimité en avant par le sillon inférieur de Vicq d'Azyr et en haut par le grand sillon circonférentiel. Le vermis atrophié est appelé tuber.

— Le lobule *grêle* des hémisphères correspond sur le vermis à la pyramide de Malacarne.

— Le lobule *digastrique* est divisé sur les hémisphères par un sillon en un segment supéro-externe situé dans la fosse cérébelleuse, et un segment inféro-interne situé vis-à-vis du trou occipital. Il est représenté sur le vermis par la pyramide.

3° **Lobules de la face antérieure.** — Le vermis inférieur forme la luette. Les hémisphères sont représentés par un lobule horizontal : le flocculus ou lobule du Xe et un lobule vertical : l'amygdale.

RAPPORTS

La loge cérébelleuse est ostéoméningée.

— Le *squelette* qui la délimite est constitué par l'écaille occipitale en arrière, le rocher et l'apophyse mastoïde latéralement, la lame basilaire et le corps du sphénoïde en avant.

— *La tente du cervelet* la complète en haut; son bord périphérique, ou grande circonférence, est suivi par le sinus latéral. Sur sa face inférieure et sur la ligne médiane se fixe la faux du cervelet dans laquelle est le sinus occipital.

La fosse postérieure a deux *orifices* : un supérieur appelé trou ovale délimité par la petite circonférence de la tente du cervelet; un inférieur, le trou occipital, surplombé par les amygdales cérébelleuses.

— Entre le cervelet et les méninges sont les espaces sous-arachnoïdiens par endroit dilatés en citernes (ou lacs). Entre le bulbe et le cervelet est le lac cérébelleux inférieur ou grande citerne qui communique, d'une part avec le IVe ventricule et tout le système ventriculaire par le trou de Magendie, et d'autre part avec les espaces sous-arachnoïdiens. Au-dessus du cervelet est le lac cérébelleux supérieur. Entre protubérance et cervelet qui délimitent l'angle ponto-cérébelleux est la citerne du même nom que traversent les VIIe et VIIIe nerfs crâniens.

L'abord du cervelet se fait par voie postérieure. Après avoir écarté les masses musculaires de la nuque, on trépane l'écaille occipitale au-dessous de la tubérosité occipitale externe et on ouvre la dure-mère.

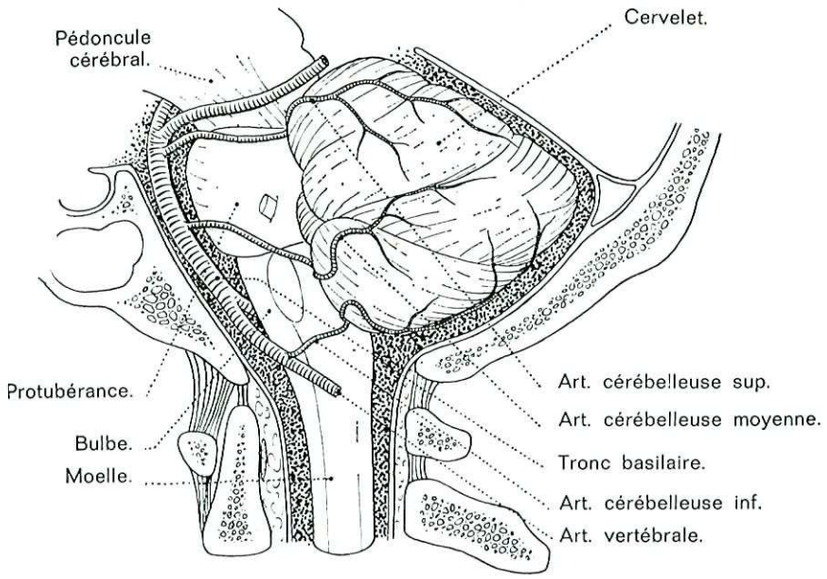

FIG. 97. — *Rapports du tronc cérébéral.*

CONFIGURATION INTERNE ET CONSTITUTION

Sur une coupe du cervelet, on peut distinguer nettement trois parties :
La substance grise phériphérique ou écorce.
La substance blanche.
La substance grise centrale ou noyaux.

1° *L'écorce du cervelet.*

Sur la coupe d'une lamelle cérébelleuse, on voit, après coloration, trois couches : une couche externe ou moléculaire pauvre en éléments cellulaires; une couche moyenne formée d'une seule rangée de cellules : les cellules de Purkinje qui sont des neurones effecteurs; une couche interne ou couche des grains qui sont des neurones afférents.

— **Les cellules de Purkinje** sont de grandes cellules en forme de poire,

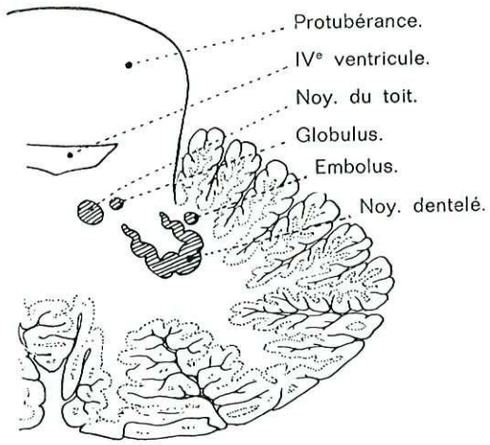

FIG. 98. — *Les noyaux du cervelet vus sur coupe horizontale.*

longues de 50 à 60 microns, larges de 30 microns. Leur cytoplasme est riche en corps de Nissl. Leur noyau, pauvre en chromatine, est volumineux, sphérique, pourvu d'un volumineux nucléole fortement chromophile. Elles sont nettement bipolaires : du pôle externe partent les dendrites et du pôle interne part l'axone.

Les dendrites pénètrent dans la couche moléculaire et se ramifient en de riches arborisations qui atteignent la surface du cervelet.

L'axone est plus fin que les dendrites et non ramifié. Il s'entoure d'une gaine de myéline presque immédiatement après son émergence. Il traverse la couche des

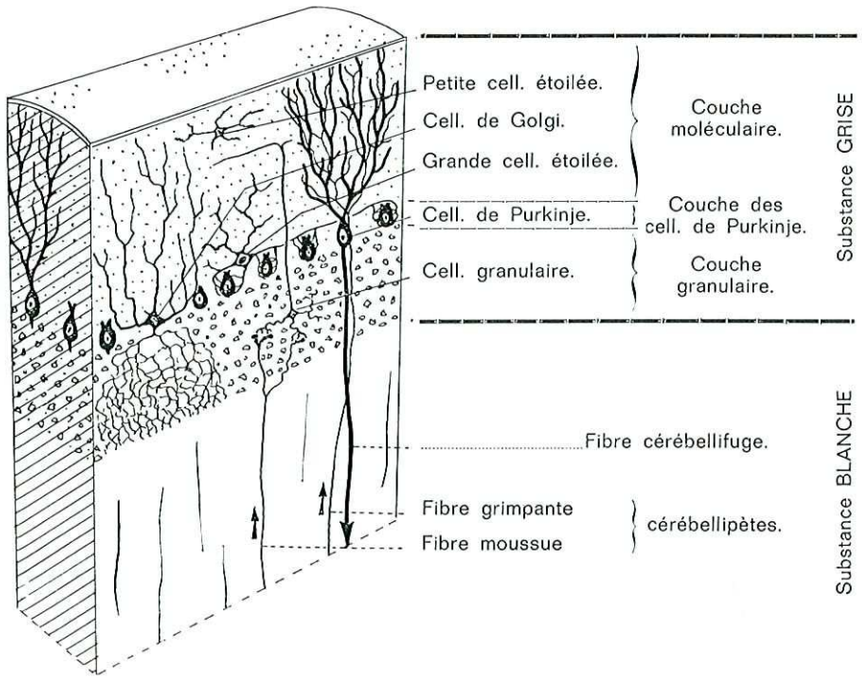

Fig. 99. — *Constitution du cervelet.*

grains, pénètre dans la substance blanche et va se terminer dans les noyaux du cervelet. Il émet des collatérales de deux ordres : les unes se terminent dans la couche des grains; les autres, après un trajet récurrent, se terminent dans la couche moléculaire.

— **La couche moléculaire** possède des cellules étoilées : Certaines sont petites et superficielles, d'autres sont grandes (cellules à corbeille), plus profondes et moins nombreuses. Leurs dendrites se terminent librement dans la couche moléculaire. Leur axone chemine parallèlement à la surface du cervelet et émet des collatérales descendantes faites de fines ramifications en plexus qui forme une « corbeille » dans laquelle repose le corps de la cellule de Purkinje.

— **La couche des grains** est constituée par de petites cellules polyédriques, disposées en masse serrée. Leur noyau est très net, très colorable (neurones caryochromes), leur cytoplasme très réduit.

Leurs dendrites, peu développées, rayonnent et se terminent par une arborisation en « crampons ». Elles sont en relation de contact avec les grains voisins, avec les terminaisons « en rosace » de fibres afférentes provenant de la substance blanche sous-jacente et avec les grandes cellules étoilées.

Leur axone passe dans la couche moléculaire. Il se bifurque en T. La branche horizontale du T chemine parallèlement à la surface du cervelet. Il s'appuie sur l'espalier des cellules de Purkinje avec lesquelles il s'articule « tels des fils électriques et leurs isolateurs ».

— **Des cellules névrogliques** sont dans l'intervalle laissé par les cellules nerveuses : astrocytes, oligo-dendrocytes, microgliocytes. Dans l'ensemble, le cervelet est pauvre en névroglie. Il présente des éléments un peu particuliers : les cellules empanachées de Golgi, éléments macrogliques de forme spéciale. Leur corps cellulaire est situé entre les cellules de Purkinje. Ils émettent vers la couche moléculaire des prolongements qui strient cette couche en sens radiaire et qui sont disposés « en candélabre » (fibres de Bergmann).

2° *La substance blanche.*

Exclusivement constituée par des fibres myélinisées, elle dessine sous l'écorce ce que les anciens anatomistes ont appelé l'arbre de vie.

— **Les fibres efférentes** sont les axones des cellules de Purkinje qui vont aux noyaux du cervelet.

— **Les fibres afférentes** venues des régions les plus diverses du névraxe parviennent au cervelet par les pédoncules cérébelleux et se terminent dans l'écorce par des arborisations libres. Cajal en décrit deux variétés :

— Les *fibres moussues* qui présentent de distance en distance des épaississements noueux d'où échappent des expansions en rosace qui ressemblent à de la mousse. Ces expansions prennent contact avec les terminaisons « en crampons » des dendrites des grains; l'ensemble formé par cette articulation a été appelé « glomérule cérébelleux ».

— Les *fibres grimpantes* arrivent à la couche moléculaire où elles se terminent tout autour des arborisations dendritiques purkinjiennes, en s'élevant autour de ses prolongements comme le font « les lianes des branches d'un arbre des tropiques » (Ramon y Cajal).

— **Les fibres d'association** unissent lamelle à lamelle et lobule à lobule (fibres en guirlandes de Stilling).

En résumé, les cellules de Purkinje représentent l'élément fondamental du cortex cérébelleux. Toutes les fibres afférentes y aboutissent, soit directement (fibres grimpantes), soit par l'intermédiaire des grains (fibres moussues). Toutes les fibres efférentes en partent, ce sont leurs cylindraxes. Elles sont réunies entre elles, notamment par les cellules à corbeille de la couche moléculaire.

3° *Les noyaux centraux.*

Ils sont au nombre de quatre placés de chaque côté de la ligne médiane à la partie antérieure du cervelet (fig. 98).

Le noyau du toit appartient à l'archéocérébellum, le globulus et l'embolus au paléocérébellum, le noyau dentelé au néocérébellum.

Les noyaux du toit, ainsi appelés parce qu'ils sont situés très près du toit du IVe ventricule, se continuent par des traînées cellulaires avec les noyaux vestibulaires de Deiters et de Bechterew.

Les cellules sont volumineuses (40 à 70 microns), multipolaires. Elles renferment un pigment brun jaunâtre.

Les fibres d'association vont d'un noyau à l'autre (commissure des noyaux du toit); les fibres afférentes sont les cylindraxes des cellules de Purkinje du vermis. Les fibres efférentes vont vers le bulbe par les pédoncules cérébelleux inférieurs avec le faisceau en crochet de Russel.

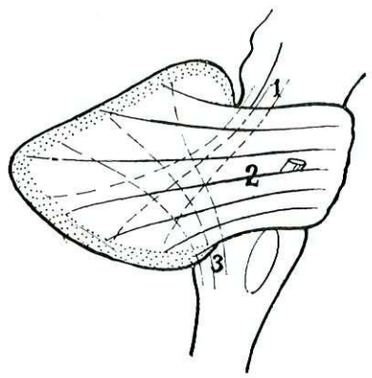

FIG. 100. — *Les 3 pédoncules cérébelleux.*
1, pédoncule cérébelleux supérieur; *2*, pédoncule cérébelleux moyen; *3*, pédoncule cérébelleux inférieur.

Les noyaux dentelés. — Le corps dentelé ou olive cérébelleuse, situé à la partie antérieure et interne des hémisphères, est une sorte de lamelle plissée en forme de bourse ouverte en avant. Pour Kappers, il serait constitué par une partie latéro-ventrale parvo-cellulaire, par une partie médio-dorsale magno-cellulaire onto-génétiquement primitive.

— Le noyau dentelé *accessoire externe* est encore appelé *embolus* ou bouchon (car, situé près du hile, il semble l'obstruer).

— Le noyau dentelé *accessoire interne ou globulus,* plus large en arrière qu'en avant, a une forme de massue ou de champignon.

Les cellules nerveuses sont de taille moyenne (20 à 30 microns), multipolaires et pénicillées; elles sont assez espacées, leurs dendrites sont richement ramifiées; leur cylindraxe, long et grêle, se dirige vers le hile. Les fibres nerveuses sont myélinées.

Les fibres d'association relient entre elles les différentes parties de chaque noyau. Les fibres afférentes sont des axones des cellules de Purkinje. Les fibres efférentes vont, par les pédoncules cérébelleux supérieurs, au noyau rouge et, par les pédoncules cérébelleux inférieurs, au bulbe.

SYSTÉMATISATION

Les connexions avec l'axe cérébro-spinal sur lequel le cervelet est branché en dérivation sont établies par les six pédoncules cérébelleux qui se réunissent au niveau du hile du cervelet et délimitent le toit du IVe ventricule. Les pédoncules cérébelleux supérieurs naissent des noyaux du cervelet. Les pédoncules cérébelleux moyens se terminent en éventail au niveau des hémisphères cérébelleux. Les pédoncules cérébelleux inférieurs semblent continuer les cordons postérieurs; leur portion bulbaire est appelée corps restiforme.

L'étude phylogénétique démontre l'apparition successive de l'archéocérébellum des Vertébrés inférieurs, lobe floculo-nodulaire, du paléocérébellum des Reptiles et des Oiseaux à peu près superposable au vermis, du néocérébellum des Mammifères représenté surtout par les hémisphères.

Chez l'Homme persiste les trois systèmes avec des fonctions différentes.

1° *L'archicérébellum.*

Le lobe floculo-nodulaire représente un centre de contrôle de l'équilibration ou, pour mieux dire, de l'orientation, qui est facteur essentiel de l'équilibration.

Afférences. — Les fibres vestibulo-cérébelleuses homolatérales arrivent par le pédoncule cérébelleux inférieur, soit directement du nerf vestibulaire, soit après relais dans les noyaux vestibulaires (noyaux de Deiters). Elles vont à l'écorce du nodule et du flocculus (fig. 101).

Efférences. — Les fibres cérébello-vestibulaires partent de l'écorce, font relais dans les noyaux du toit et sortent par le pédoncule cérébelleux inférieur (faisceau du corps juxta-restiforme); elles font relais dans les noyaux de Deiters descendants.

En conclusion, les connexions sont uniquement vestibulaires : un arc cérébellopète et un arc cérébellofuge réalisent un circuit branché en dérivation sur les noyaux vestibulaires. Des noyaux vestibulaires, les connexions s'établissent avec la moelle par les faisceaux vestibulo-spinaux direct et croisé, avec les noyaux oculo-moteurs par la bandelette longitudinale postérieure (faisceau vestibulo-mésencéphalique) et vraisemblablement aussi avec le cortex.

2° *Le paléocérébellum.*

Le paléocérébellum est constitué par la lingula, le lobule central et le lobule antérieur sur la face supérieure du cervelet, par l'amygdale et la pyramide sur la face inférieure. Il a des connexions uniquement avec la moelle et le tronc cérébral, ce qui laisse supposer qu'il intervient dans la régulation du tonus de posture des muscles extenseurs antigravidiques chargés de contrebalancer les effets de la pesanteur.

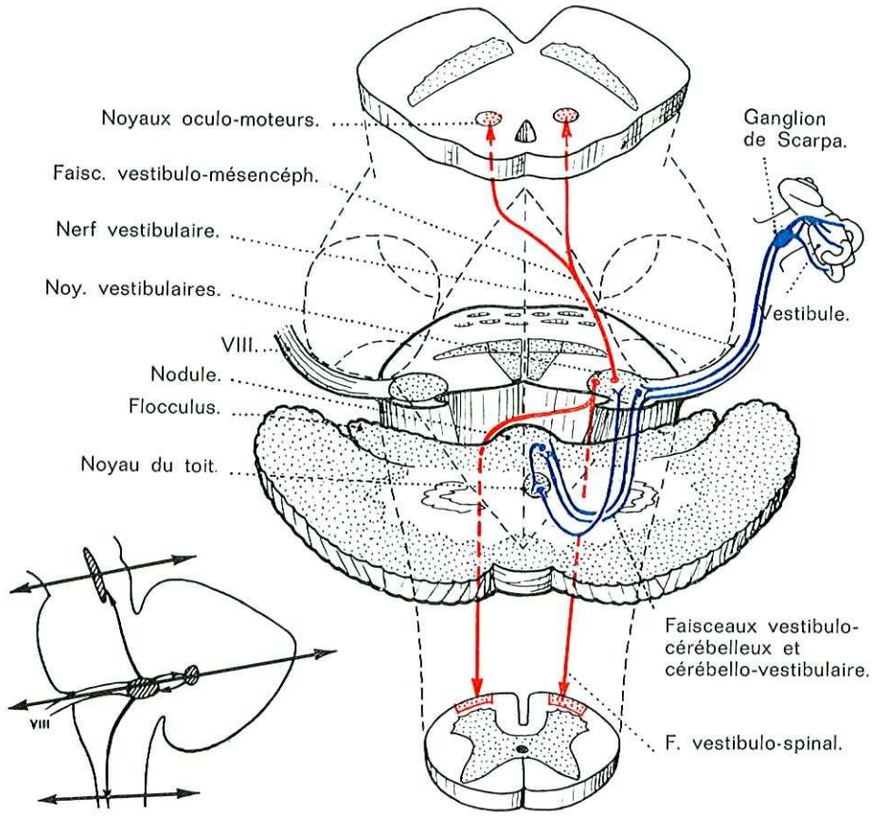

Fig. 101. — *Systématisation de l'archéocérébellum.*
En cartouche, situation des coupes du dessin.

Afférences. — Elles sont essentiellement constituées par des fibres de la sensibilité *proprioceptive*. Les terminaisons sensitives du fuseau neuro-musculaire (fibres rapides I*a*, fibres II), les terminaisons des corpuscules de Golgi (fibres I*b*) ont été identifiées dans les faisceaux spino-cérébelleux.

Le faisceau spino-cérébelleux direct ou dorsal de Flechsig va, par le pédoncule cérébelleux inférieur, à la partie antérieure du vermis supérieur d'après certains, à tout le vermis d'après d'autres. Constatant que la colonne de Clarke d'où il émane n'existe que dans la moelle dorsale et lombaire, on a déduit que dans ce faisceau cheminent les fibres de la sensibilité profonde inconsciente du tronc et du membre inférieur.

Le faisceau spino-cérébelleux croisé ou ventral de Gowers remonte dans le bulbe et la protubérance, passe sur la face externe puis sur la face postérieure des pédoncules cérébelleux supérieurs, pénètre dans le cervelet et se termine dans le vermis supérieur (lobule central et culmen). Il apporterait les fibres de la sensibilité profonde inconsciente du membre supérieur...

En dehors des fibres proprioceptives inconscientes, certaines fibres issues des noyaux bulbaires de Von Monakow, de Goll et de Burdach (embranchements de

la grande voie des influx proprio- et extéroceptifs conscients) vont aussi au paléocérébellum; les fibres issues des olives et para-olives interne et externe bulbaires (système paléo-olivaire) opposées constituent le contingent bulbo-cérébelleux le plus important (*Fibres arciformes*, p. 112).

Le paléocérébellum reçoit un double des principales afférences somatiques. Chaque moitié du cervelet contrôle la moitié correspondante du corps. La pro-

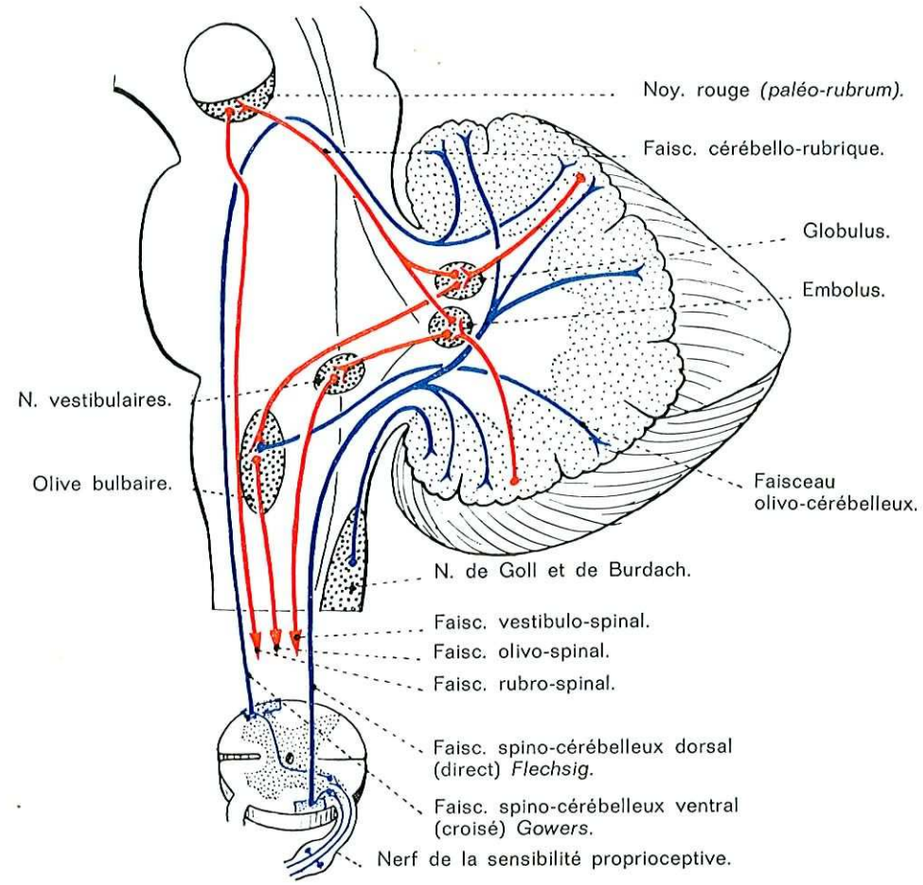

Fig. 102. — *Systématisation du paléocérébellum.*

jection, au niveau du cervelet, de ces afférences se fait point par point, suivant une somatotopie bien définie. Les messages extéroceptifs et proprioceptifs de même provenance topographique convergent en un même point de l'écorce du cervelet. On trouve d'avant en arrière, sur le lobe antérieur, sur la lingula, les segments caudal et sacré, sur le lobe central la patte postérieure et le tronc, sur le culmen la patte antérieure et le cou, sur le déclive le cou et la tête.

L'existence d'aires cérébelleuses réceptrices auditive, visuelle et olfactive a également été démontrée : les diverses projections sensorielles sont peut-être représentées.

Efférences. — Le paléocérébellum projette par plusieurs faisceaux du vermis par l'intermédiaire des noyaux embolus et globulus.

Les fibres cérébello-rubriques, par le pédoncule cérébelleux supérieur, croisent la ligne médiane (commissure de Werneckink), gagnent la partie magnocellulaire du noyau rouge (paléorubrum) d'où part le faisceau rubro-spinal qui croise de nouveau la ligne médiane et descend dans la moelle.

Les fibres cérébello-vestibulaires vont aux noyaux vestibulaires par le pédoncule cérébelleux moyen et de là dans la moelle par le faisceau vestibulo-spinal.

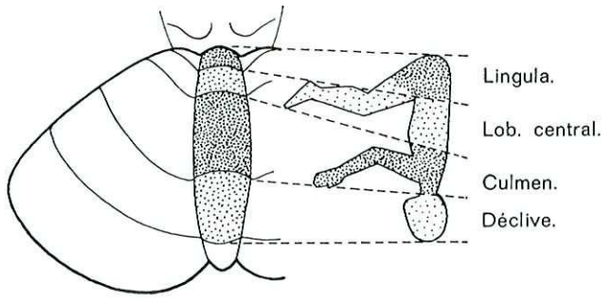

Fig. 103.
Topométrie du paléocérébellum (face supérieure du cervelet).

Les fibres cérébello-olivaires (discutées) vont à l'olive bulbaire opposée (fibres arciformes de Mingazzini) et de là dans la moelle par le faisceau olivo-spinal.

Les fibres cérébello-réticulaires vont à la substance réticulée et de là, dans la moelle par la voie réticulo-spinale.

Il existe des connexions entre le paléocérébellum et le cortex cérébral du côté opposé. Les expériences électrophysiologiques (Cooke et Snider, Adrian) ont montré qu'une aire du lobe antérieur projette sur l'aire cérébrale homologue controlatérale et qu'inversement une aire cérébrale projette sur l'aire cérébelleuse homologue controlatérale : une stimulation de l'aire corticale motrice donne des réponses localisées sur le lobe antérieur.

3° *Le néocérébellum.*

La dernière pièce phylogénétique du cervelet est chargée de contrôler la mobilité volontaire; à la différence des deux autres parties, il est en relation avec le cortex cérébral.

Afférences. — Elles sont essentiellement constituées par des fibres d'origine corticale.

La voie cortico-ponto-cérébelleuse prend origine dans le cortex cérébral temporal (T2, T3 = faisceau de Turck Meynert), dans le cortex frontal et accessoirement dans le cortex pariéto-occipital. Elle fait relais dans les noyaux du pont. Elle gagne par le pédoncule cérébelleux moyen, le cortex cérébelleux controlatéral. Par cette voie, chaque région de l'écorce cérébrale est en relation avec certains noyaux pontiques et avec une région déterminée de l'écorce cérébelleuse. Le développement de cette voie est proportionnel à celui de la voie pyramidale et des

hémisphères cérébraux. Elle est à son maximum chez les Primates et chez l'Homme.

Des fibres issues de l'olive bulbaire principale (système néo-olivaire) arrivent aussi.

Efférences. — L'écorce du néocérébellum se projette sur le noyau dentelé. De là, par le pédoncule cérébelleux supérieur, le faisceau dentato-rubro-thalamique croise la ligne médiane (décussation de Werneckink), va au noyau rouge (néorubrum) et au thalamus (noyau latéro-ventral) du côté opposé.

Deux courants principaux font suite :

— L'un, à partir du noyau rouge, va vers la moelle par le faisceau rubro-spinal croisé qui fait partie de la voie effectrice extra-pyramidale.

— L'autre va à partir du thalamus vers le cortex (deuxième temporale, aires frontales prémotrices 4 et 6) et ferme ainsi le circuit cortico-cérébello-cortical. Les projections cérébro-cérébelleuses se font suivant une correspondance somatotopique très précise; chaque aire spécifique du cerveau est informée de l'état fonctionnel de sa correspondance cérébelleuse et vice versa.

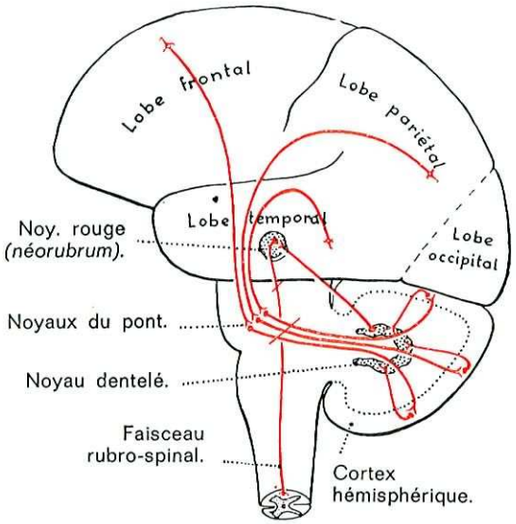

Fig. 104. — *Le néocérébellum* (connexions descendantes).

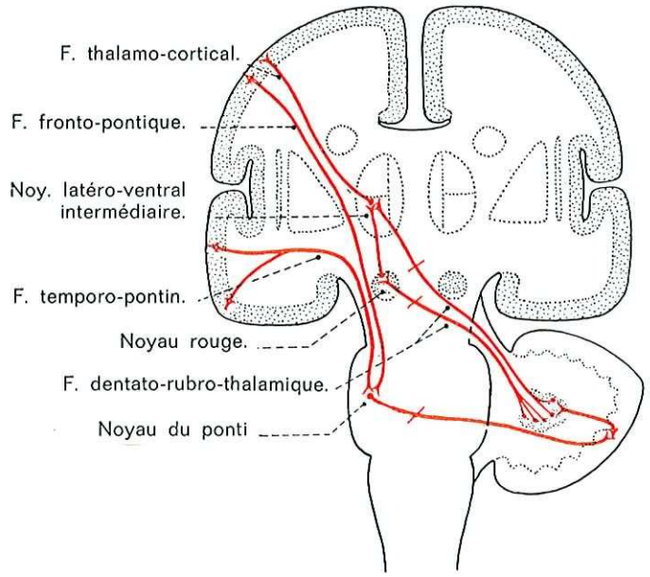

Fig. 105. — *Systématisation du néocérébellum.*

Il existe des interrelations très riches entre cortex cérébral et néocérébellum.
— Dans le sens *cerveau-cervelet,* l'ablation de l'aire prémotrice (aire 6) opposée associée à une hémicérébellation augmente les symptômes cérébelleux déjà existants (Fulton). La stimulation d'un point quelconque de l'aire motrice semble se projeter dans l'ensemble du cervelet sans qu'on ait la preuve d'une interrelation topographique. Des expériences d'excitation de la pariétale ascendante ont montré à Snider et Stowell (1944), et à Hampson (1948) des modifications concomitantes et localisées de l'activité électrique du lobe postérieur. Ils ont décrit une représentation à l'intérieur du lobe postérieur inverse de celle du lobe antérieur; on aurait, d'avant en arrière; face, membre supérieur, membre inférieur.

— Dans le sens *cervelet-cerveau,* la stimulation du cortex cérébelleux augmente l'excitation électrique du cortex cérébral moteur du côté opposé.

Conclusions.

— **Les afférences cérébelleuses** sont très nombreuses, aussi bien périphériques que corticales; elles soulignent la richesse d'information du cervelet.

— **L'écorce du cervelet** est homogène. Elle est constituée par des cellules effectrices : les cellules de Purkinje, par des cellules réceptrices : les grains, par des cellules d'association : les cellules de Golgi et cellules en corbeille formant entre elles de nombreux circuits. Dans l'écorce, se réalisent de nombreuses convergences entre les informations de diverses origines périphériques.

— **Les efférences du cervelet** se font par l'intermédiaire de plusieurs structures. Elles aboutissent à deux pôles, le cortex moteur et les motoneurones. Si l'opposition entre paléocérébellum à connexions médulaires, bulbaires, mésencéphaliques et néocérébellum à connexions corticales demeure valable et doit être conservée, elle ne peut pas prétendre toutefois à une valeur absolue. Elle indique que la fonction du cervelet est orientée, d'une part vers le contrôle de l'activité bulbo-spinale, d'autre part vers celui de l'activité corticale.

Au niveau de l'écorce cérébrale, les influences dynamogènes sont soit localisées au cortex moteur après relais dans le noyau latéro-ventral du thalamus, soit généralisées à tout le cortex par des connexions qui se font avec le système réticulaire activateur ascendant.

Vers le motoneurone, les efférences cérébelleuses sont en relation avec le noyau rouge, les noyaux vestibulaires, la formation réticulaire et les grandes voies descendantes extra-pyramidales rubro-spinale, vestibulo-spinale et réticulo-spinale. L'action régulatrice du cervelet inhibitrice ou facilitatrice intéresse les voies extra-pyramidales et le système gamma. L'ablation chirurgicale ou fonctionnelle du lobe antérieur du cervelet entraîne une inhibition du système gamma.

EXPLORATION CLINIQUE

A. — FONCTION ET EXPLORATION

— **La fonction de régulation paraît être la fonction essentielle du cervelet.** — Une telle fonction correspond bien d'ailleurs à la position du cervelet en dérivation sur les grandes voies sensitives et motrices. Cette fonction de régulation porte sur trois systèmes : le vestibule, la moelle et le tronc cérébral, le cerveau. Ces systèmes participent à des fonctions différentes, celle ancienne de l'équilibre, celle plus récemment organisée de la motricité volontaire qui, chez les Vertébrés supérieurs et surtout chez l'Homme, domine toute la vie de relation.

La destruction du cervelet n'interrompt pas les grandes voies ascendantes et descendantes. Elle n'entraîne ni paralysie, ni troubles de perception. Elle se traduit par des troubles plus nuancés, marqués à la fois sur les actes automatiques et sur les mouvements volontaires, par l'incoordination, expression frappante de l'absence de régulation.

— **La fonction de régulation est assurée par les décharges des cellules de Purkinje.** — Ces décharges sont entretenues par des afférences multiples qui présentent deux caractéristiques :

1° la *somatotopie* : il existe des localisations cérébelleuses;

2° la *convergence* : les influx d'origine spatiale identique, mais de nature différente extéroceptive et proprioceptive, se projettent en un même point.

Les cellules de Purkinje inhibent ou facilitent le tonus musculaire postural et la réflectivité spinale d'une part, l'activité et la réactivité du cortex cérébral d'autre part, par l'intermédiaire de structures interposées parmi lesquelles la formation réticulée du tronc cérébral et les noyaux vestibulaires jouent un rôle capital. Au niveau du motoneurone a été mise en évidence une innervation active du fuseau neuromusculaire par le motoneurone γ régulateur et les fibres gamma. Le cervelet participe à la régulation du système gamma (Granit).

La phylogenèse, l'ontogenèse et l'expérimentation ont conduit à distinguer :

— un *lobe floculo-nodulaire* ou archicérébellum en relation avec le système vestibulaire qui intervient dans l'équilibration;

— un *lobe antérieur* ou paléocérébellum en relation avec le système de la sensibilité proprioceptive qui règle le stato-tonus;

— un *lobe postérieur* ou néocérébellum particulièrement développé dans les espèces supérieures, en rapport avec le développement de la corticalité qui intervient dans la régulation des mouvements volontaires.

La *distinction entre paléocervelet* à connexions essentiellement bulbo-médullaires et *néocervelet* à connexions essentiellement cérébrales demeure fondamentale; elle correspond à deux grandes fonctions qui régissent le tonus postural et les mouvements volontaires. On ne doit pas pourtant oublier que ces deux grandes

TABLEAU VI

		Connexions avec	Rôle	Troubles
Archi-cérébellum.	Flocculus. Nodule.	Noyaux vestibulaires et Moelle.	*Statique :* — Equilibration.	Troubles de l'équilibre, vertiges.
Paléo-cérébellum.	Vermis + Amygdale et lobe antérieur.	Tronc cérébral. Moelle.	— Tonus de posture.	Troubles du tonus de posture.
Néo-cérébellum.	Hémisphères cérébelleux.	Ecorce cérébrale. Centres supérieurs.	*Cinétique :* — Coordination motrice.	Troubles de la coordination des mouvements.

fonctions ne sont pas sans rapport entre elles; comme le fait remarquer Fulton, une contraction volontaire d'origine pyramidale est sous la dépendance d'un arrière-plan de contraction posturale qui se modifie de façon appropriée lors de chaque mouvement volontaire.

*1° **L'équilibration.*** — Le cervelet joue un rôle important dans l'équilibration, mais il n'en est pas à proprement parler le centre, il n'intervient que comme *régulateur* du système complexe qui assure finalement l'équilibration. L'équilibration stabilise l'homme ou l'animal lors de la station ou des déplacements grâce à un ajustement approprié de la musculature.

Les trois parties du cervelet interviennent dans la régulation de l'équilibre :

— L'archicérébellum est lié par des connexions intimes aux noyaux vestibulaires.

— L'ablation du paléocérébellum entraîne des modifications des réflexes de soutien, de redressement, d'équilibration.

— L'ablation du néocérébellum se traduit par des troubles de la coordination des mouvements volontaires, mais la statique et l'équilibration sont atteintes dans la mesure où l'incoordination des mouvements crée des conditions défavorables aux réactions d'équilibration.

Le « cérébelleux » se tient dans la station debout, les jambes écartées, le polygone de sustentation élargi. Il est animé d'oscillations. Il n'a pas de signe de Romberg. Lors de la marche, la base est élargie, les bras sont en abduction, le pied est soulevé d'abord avec hésitation puis posé trop loin et subitement; la démarche, quoique saccadée, entrecoupée de chancellement et en zigzag, demeure dans l'ensemble correctement orientée et ne dévie pas d'un même côté comme celle d'une ataxie labyrinthique. Dans les syndromes unilatéraux, le sujet oscille vers le côté lésé.

*2° **La régulation du tonus de posture.*** — Les résultats expérimentaux obtenus dans les ablations totales et partielles du cervelet, hypertonie dans les lésions du lobe antérieur, hypotonie dans les lésions du lobe postérieur, ne se

retrouvent pas dans la pathologie... En fait, l'organisation centrale du tonus diffère suivant les espèces. Chez l'animal, le cervelet a une forte action inhibitrice et une légère action facilitatrice sur le tonus postural. Chez le Singe supérieur et chez l'Homme au contraire, l'action facilitatrice l'emporte et un hypotonie succède à toute lésion du cervelet.

Dans la pathologie du cervelet, il existe *généralement une hypotonie.* Une diminution de la résistance aux mouvements passifs avec augmentation de l'amplitude des mouvements est décelée. Les réflexes ostéotendineux sont pendulaires avec exagération de l'amplitude et présence d'oscillations. L'augmentation de l'amplitude des mouvements est liée au déficit de la contraction des antagonistes.

Il existe rarement une *hypertonie.* Dans certains cas (atrophies olivo-ponto-cérébelleuses), l'hypertonie ressemble à celle de la maladie de Parkinson, son interprétation est délicate; elle est peut-être due à une relation fonctionnelle entre noyau dentelé et noyaux striés.

*3° **La coordination des mouvements volontaires.*** — Les troubles qui constituent l'incoordination cérébelleuse sont homolatéraux. Cette incoordination paraît liée à une désorganisation dans le temps de l'activité motrice. Tout se passe comme si la modification nécessaire de l'agoniste ou la réaction de l'antagoniste ne s'organisait chez le cérébelleux qu'avec un certain retard tendant à donner à l'activité motrice un caractère nettement oscillant. Le mouvement volontaire est retardé dans son démarrage, saccadé dans sa course, imprécis dans sa destinée par défaut de coordination du jeu des muscles agonistes et antagonistes.

Les troubles de la coordination dans l'espace. — Le mouvement manque de mesure, c'est la *dysmétrie,* ou a une amplitude exagérée, c'est l'*hypermétrie*; sa direction générale est toutefois conservée. Dans l'épreuve du doigt-nez ou talon-genou, le but est dépassé, mais il n'y a pas d'erreur de direction à la différence de ce qui se passe chez le tabétique.

Parfois, il y a bradytélékinésie, le mouvement se fait en deux temps; le membre reste d'abord en deçà du but, marque un arrêt, puis l'atteint dans un second temps. Les troubles de l'écriture représentent la macrographie cérébelleuse.

— *L'asynergie* cérébelleuse est constituée par un trouble dans l'association des mouvements élémentaires. Le sujet ne peut accomplir un acte (s'asseoir, se pencher en arrière, atteindre un objet avec la main ou le pied) qu'en décomposant le mouvement en mouvements élémentaires, d'où la perte de caractère harmonieux du geste. Lorsqu'on demande au sujet de porter le tronc en arrière, il perd la stabilité, car il ne fléchit pas les jambes sur pieds et les cuisses sur jambes, ce qui permet au sujet normal de maintenir son équilibre.

Les troubles de la coordination dans le temps. — *L'adiadococinésie* de Babinski est l'impossibilité d'exécuter rapidement des mouvements alternatifs tels que pronation et supination; l'épreuve des marionnettes la met en évidence.

— La *dyschronométrie* est le retard de l'initiation et de l'arrêt du mouvement recherché par la manœuvre classique des deux index portés simultanément sur le nez.

— Le *tremblement cérébelleux,* surtout cinétique et intentionnel, est lié aux troubles de la continuité de la contraction. Il est absent au repos, il apparaît lors du maintien de l'attitude ou au cours de l'exécution d'un mouvement. Le mouve-

ment est interrompu par des secousses plus intenses, ce qui provoque la discontinuité du mouvement, surtout au début et à la fin du mouvement.

Les troubles de la coordination des mouvements entraînent des troubles de la parole; *dysarthrie* cérébelleuse. La parole est avant tout ralentie, scandée et monotone avec de brusques explosions.

B. — LES SYNDROMES CÉRÉBELLEUX

Ils apparaissent lors de l'atteinte du cervelet lui-même ou des voies cérébelleuses.

*1° **L'atteinte du cervelet.*** — Nous avons déjà évoqué, au chapitre de la systématisation, l'existence de trois syndromes :

— Un syndrome « archicérébelleux » (floculo-nodulaire) dans lequel dominent les troubles de l'équilibre. On le constate à la phase de début des médulloblastomes du IVe ventricule développé sur les reliquats embryonnaires du lobe floculo-nodulaire.

— Un syndrome « paléocérébelleux » se traduirait par des troubles isolés du tonus et des troubles de l'équilibre.

— Un syndrome « néocérébelleux », dans lequel dominent l'hypotonie, le tremblement, les troubles d'exécution des mouvements, est surtout réalisé à l'état pur dans l'atteinte des hémisphères cérébelleux.

En réalité, les divisions cliniques fondées sur la phylogénie sont critiquables. Sur le plan clinique, on isole *: un syndrome cérébelleux statique* ou médian avec atteinte *vermienne* prédominante; l'équilibre et la marche sont perturbés alors que les épreuves de coordination le sont peu — *un syndrome cérébelleux kinétique* ou latéral avec lésions des *hémisphères* cérébelleux et des pédoncules cérébelleux; les troubles statiques sont peu marqués, alors que l'incoordination et le tremblement sont très accentués.

*2° **L'atteinte des voies cérébelleuses.*** — Une lésion du pédoncule cérébelleux inférieur se traduit par des troubles de la statique. Ces troubles peuvent rentrer dans la constitution du syndrome de Wallenberg : hémisyndrome cérébelleux, anesthésie du Ve, paralysie du voile et Cl. Bernard-Horner du côté correspondant, hémianesthésie thermoalgésique du côté opposé.

Une lésion du pédoncule cérébelleux moyen se traduit par un trouble kinétique prédominant.

Une lésion du pédoncule cérébelleux supérieur se caractérise par un tremblement intentionnel dû à l'atteinte du faisceau dentato-thalamique. L'atteinte est homolatérale si elle est située en amont de la commissure de Wernekink; elle est controlatérale si elle est en aval.

CHAPITRE VI

LE QUATRIÈME VENTRICULE

Dilatation du canal épendymaire comprise entre bulbe et protubérance en avant et cervelet en arrière, le IVe ventricule communique en haut par l'aqueduc de Sylvius avec le IIIe ventricule et en bas avec le canal épendymaire de la moelle. Il communique aussi par le trou de Magendie situé sur sa paroi postérieure avec les espaces sous-arachnoïdiens.

Le IVe ventricule est la cavité du rhombencéphale ou vésicule cérébrale postérieure qui se différencie en myélencéphale (bulbe) et métencéphale (protubérance et cervelet).

Les courbures nuchale et pontique provoquent le renversement des plaques latérales et l'étirement de la plaque recouvrante; la cavité du rhombencéphale élargie forme le IVe ventricule (expérience du tube de caoutchouc de His).

Sur le plancher du ventricule se disposent de dedans en dehors la lame fondamentale (aire somato-motrice), le sulcus limitans (aire végétative) et la lame alaire (aire somato-sensible).

Sur le toit du myélencéphale, la plaque recouvrante ne s'épaissit pas et donne le voile médullaire postérieur ou membrana tectoria. Sur le toit du métencéphale, elle s'épaissit au contraire beaucoup et forme le cervelet.

GÉNÉRALITÉS

Situation. — Entre le bulbe et la protubérance en avant, les pédoncules cérébelleux latéralement, le cervelet en arrière.

Forme d'un losange à grand axe vertical et à petit axe transversal. Il a deux faces appelées plancher et toit, quatre bords et quatre angles.

Direction. — Oblique en bas, en arrière, il fait un angle de 10° avec la verticale.

Dimensions. — Hauteur : 35 mm, dont environ 15 mm correspondant à la portion bulbaire (sur 3 cm du bulbe) et 20 mm à la portion protubérantielle (sur 2,5 cm de protubérance). Largeur : 16 mm.

DESCRIPTION

A. — LA PAROI ANTÉRIEURE OU PLANCHER

Sa forme est losangique. Son grand axe est représenté par un sillon médian qui va de l'angle supérieur à l'angle inférieur. Son petit axe unit les angles latéraux ou récessus latéraux. On peut le diviser en deux triangles opposés par leur base.

I. — LE TRIANGLE INFÉRIEUR OU BULBAIRE

1° Le sillon médian.

Il a été comparé par Hérophile à l'extrémité inférieure d'une plume d'écrivain : *calamus scriptorius.*

La *tige du calamus* est une dépression linéaire qui augmente au fur et à mesure qu'elle descend.

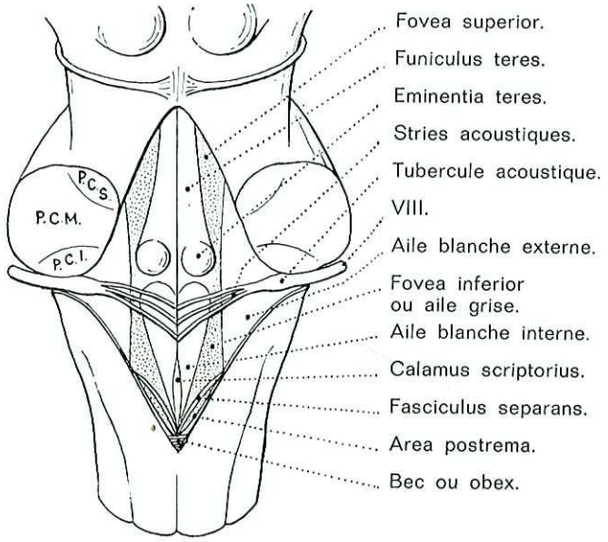

FIG. 106.
Configuration extérieure du plancher du IVe ventricule.

Le *bec du calamus,* situé au niveau de l'angle inférieur du plancher du IVe ventricule, est représenté par un petit espace triangulaire situé dans l'écartement des faisceaux de Goll. En arrière du bec est l'*obex* ou verrou constitué par une petite lame transversale allant d'un faisceau de Goll à l'autre et qui représente le bord supérieur de la substance grise qui, dans la moelle, est derrière le canal de l'épendyme.

Les *barbes du calamus* ou stries acoustiques sont des tractus blanchâtres tendus transversalement des deux côtés de la ligne médiane. Au nombre de 1 à 8, en général 3 à 5, elles prennent origine dans la moitié supérieure du triangle, un peu en dehors du sillon et se dirigent vers le récessus latéral, le tubercule acoustique et le nerf cochléaire. Certaines ont un trajet aberrant, notamment la baguette d'harmonie de Bergmann qui monte verticalement dans le triangle protubérantiel.

2° Les zones latérales.

La surface du triangle bulbaire n'est ni uniformément plane, ni uniformément colorée, ce qui permet de distinguer trois petites régions triangulaires.

L'aile blanche interne ou ***trigone du XIIe.***

Description. — Siège de chaque côté de la tige du calamus. Forme triangulaire à base supérieure et à sommet inférieur. Divisée par un sillon vertical en : une partie interne appelée *area medialis* de Retzius; une partie externe recouverte de petits sillons obliques dus au plissement de l'épendyme, d'où le nom d'*area plumiformis* de Retzius (plume d'oiseau) qui lui est donné; ces petits sillons sont inconstants et la dénomination *area lateralis* serait meilleure (Testut et Latarjet).

Signification. — Aire somato-motrice prolongeant la base des cornes antérieures de la moelle, l'area medialis répond au noyau du XIIe. L'area lateralis répond au noyau intercalé de Staderini dont la signification est neuro-végétative.

L'aile blanche externe ou ***trigone du VIIIe.***

Description. — Siège à la partie externe du triangle bulbaire. Forme triangulaire à sommet inférieur. La base répond au triangle protubérantiel. La surface du triangle est traversée par les barbes du calamus. A sa partie supéro-externe, une saillie allongée transversalement se termine en dehors dans le récessus latéral, c'est le tubercule acoustique.

Signification. — Aire somato-sensible prolongeant la base de la corne postérieure, le trigone acoustique ou *area acustica* correspond aux noyaux vestibulaires appelés de dedans en dehors noyaux de Schwalbe, de Deiters et de Bechterew. Les noyaux cochléaires sont plus externes et supérieurs. Le noyau du faisceau solitaire (VII2, IX, X) en dedans et la longue colonne sensitive du trijumeau en dehors sont plus profonds.

L'aile grise ou ***fovea inferior.***

Description. — Elle se distingue des ailes blanches par sa couleur grise, d'où le nom d'*area cinerea,* et sa surface déprimée, d'où le nom de *fovea inferior.* Sa forme est triangulaire à sommet supérieur, sa base oblique en bas en dedans est limitée par un cordon fait d'un simple repli épendymaire, le *fasciculus separans* de Retzius, son bord externe correspond à l'area acustica, son bord

interne à l'area lateralis, son angle interne (fasciculus cinereus de Wilson) peut venir sur la ligne médiane s'unir à celui du côté opposé (commissure intercinéréale).

Sous et en dehors du *fasciculus separans* de Retzius est l'*area postrema*. Plus

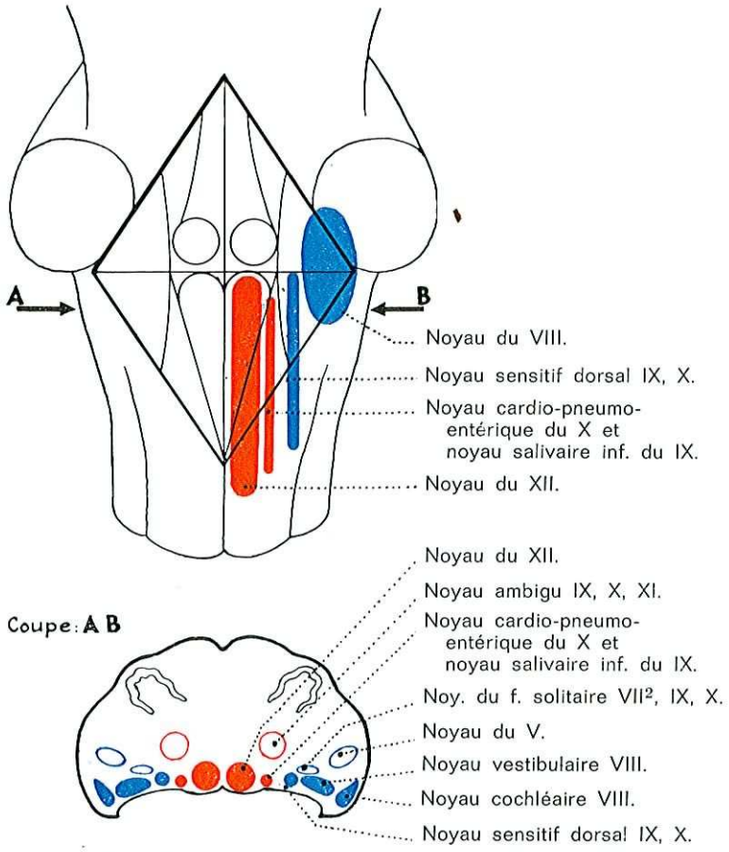

FIG. 107. — *Noyaux du plancher du IVe ventricule.*
Sur la figure du haut ne sont représentés que les noyaux sous-épendymaires du IVe ventricule.

large que haute, grisâtre, elle est située entre le pédoncule cérébelleux inférieur et la région du bec; elle se fusionne parfois avec celle du côté opposé : coalescence interpostremale.

Signification. — Aires viscéro-motrice et viscéro-sensible, l'aile grise représente la zone intermédiaire qui sépare les zones motrice et sensitive. Dans sa partie interne sont les noyaux viscéro-moteurs : cardio-pneumo-entérique du Xe et salivaire inférieur du IXe (parotide). Dans sa partie externe sont les noyaux viscéro-sensitifs : noyaux rond et sensitif dorsal du Xe.

L'*area postrema* fait partie du groupe des organes sous épendymaires (Legait, 1942) ou circumventriculaires (Hofer, 1958) surtout situés dans les parois du IIIe ventricule (v. p. 268).

II. — LE TRIANGLE SUPÉRIEUR OU PROTUBÉRANTIEL

1° *Le sillon médian.*

Il continue la tige du calamus et se prolonge en haut vers l'aqueduc de Sylvius; il s'élargit parfois à la partie moyenne.

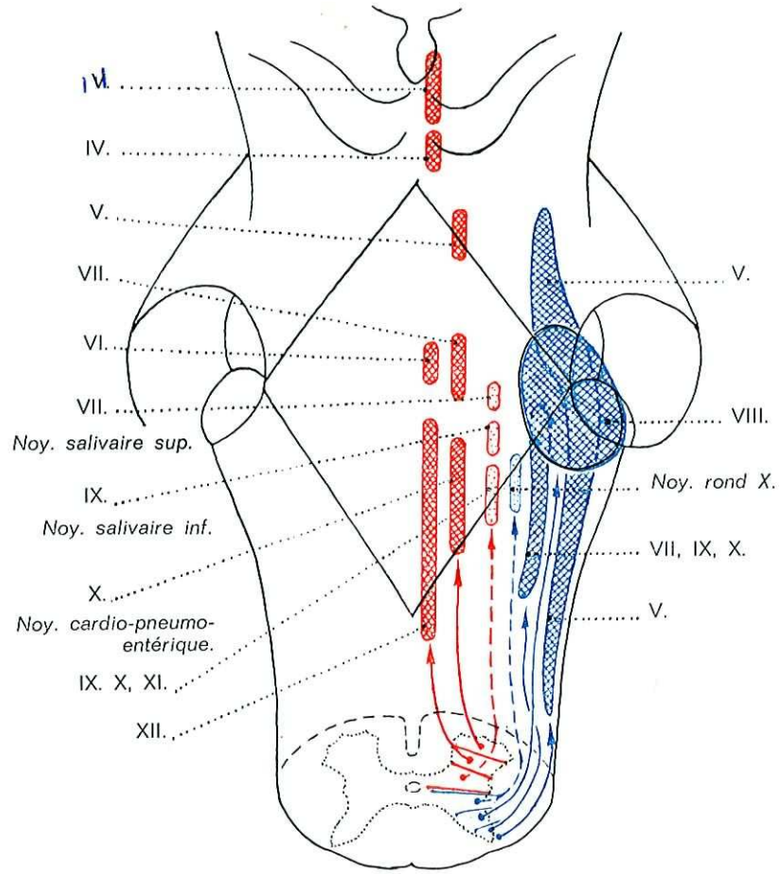

FIG. 108. — *La segmentation de la substance grise en noyaux des nerfs crâniens.*

2° *Les zones latérales.*

La zone interne ou ***eminentia teres.***

Description. — Siège au-dessus de l'aile blanche interne. Une saillie ovoïde, l'*eminentia teres*, se continue en haut par le *funiculus teres* qui est un cordon longitudinal qui remonte jusqu'à l'aqueduc de Sylvius et dont la largeur est de 3 mm en bas et de 2 mm en haut.

Signification. — L'*eminentia teres* correspond à la courbe du VIIe autour du noyau du VIe. Ce dernier noyau est comme celui du XIIe dans le prolongement de la base de la corne antérieure (aire somato-motrice). Le funiculus a une signification incertaine d'où sa dénomination de *nucleus incertus*.

La zone externe ou ***area acustica.*** — Elle correspond à la partie supérieure de l'aire acoustique déjà décrite avec le triangle bulbaire; le tubercule acoustique, noyau d'origine du nerf cochléaire, est dans cette zone.

La zone moyenne ou ***fovea superior.***

Description. — Siège entre les zones externe et interne. Sa couleur gris ardoisé est due à la présence sous l'épendyme d'une nappe de substance grise. Elle se prolonge par le locus cœruleus (v. p. 106).

Signification. — Aires viscéro-motrice et viscéro-sensitive : En bas : les noyaux sécrétoires : salivaire supérieur (glandes sous-maxillaire et sublinguale) et lacrymal qui sont annexes au nerf facial. En haut, les noyaux masticateurs du Ve (qui prolongent la tête de la corne antérieure mais ont été repoussés en arrière) et le noyau mésencéphalique du Ve, longue traînée grise située au-dessus des noyaux masticateurs et dont la signification est sensitive ou végétative.

En résumé. — Sous l'épithélium épendymaire est une couche de substance grise périépendymaire faite d'un feutrage névroglique et de vaisseaux. Dans cette substance sont les noyaux des nerfs crâniens.

L'aire du losange est divisée par un sillon en deux parties latérales; chacune des parties latérales présente :

— *Une colonne interne somato-motrice* qui prolonge la base de la corne antérieure de la moelle : noyau du XIIe et noyau de Staderini en bas, noyau du VIe en haut.

— *Une colonne moyenne viscéro-motrice et viscéro-sensible* prolonge la zone intermédiaire. Noyau cardio-pneumo-entérique (X), noyau salivaire inférieur (IX), noyau rond et dorsal sensitif (X) en bas. Noyaux lacrymal supérieur (VII), salivaire (VII2) en haut.

— *Une colonne externe somato-sensitive.* Noyaux vestibulaires et cochléaires du VIIIe. *Le noyau du faisceau solitaire* (sensibilité des muqueuses), VII2, IXe, X^e^ et le noyau du Ve (sensibilité cutanée) sont plus profonds.

B. — LA PAROI POSTÉRIEURE OU TOIT

En coupe sagittale, le toit apparaît formé par deux plans inclinés réunis par un sommet angulaire. On peut distinguer trois parties :

1° La partie inférieure.

Elle représente le plafond du myélencéphale. Elle est constituée par deux plans : la membrana tectoria et la toile choroïdienne.

La **membrana tectoria,** mince membrane épithéliale épendymaire, est une partie du tube neural qui a gardé ses caractères embryonnaires. De forme triangulaire, elle ferme en arrière le triangle bulbaire. La base supérieure se fixe aux éléments qui limitent en bas le diverticule ventriculaire. Le sommet se fixe sur l'obex; en réalité, l'obex ne constitue pas le toit du ventricule, car la cavité se prolonge sur sa face postérieure en cul-de-sac, ce qui provoque la formation d'un récessus rétro-obicien. Les bords latéraux se fixent sur la ligula qui est une petite lame de substance blanche en forme d'équerre présentant deux parties unies par un angle de 100° environ : une interne verticale commence à l'obex et monte jusqu'à la partie moyenne du corps restiforme; une transversale adhère aux corps restiformes, s'enroule par sa face inférieure autour du plexus choroïde, elle forme un demi-cornet blanc d'où s'échappe en dehors comme un bouquet d'une corbeille le plexus choroïde rougeâtre (corne d'abondance de Bochdaleck). Au centre, la membrane présente un orifice, le trou de Magendie, irrégulièrement arrondi ou ovalaire (7 à 8 mm de long, 5 à 6 mm de large). Il intéresse la membrana tectoria et la toile choroïdienne inférieure et fait communiquer le IVe ventricule et l'espace sous arachnoïdien.

La toile choroïdienne inférieure s'insinue entre la membrana tectoria et le cervelet. Sa forme est triangulaire : la base supérieure répond au bord libre des valvules de Tarin; le sommet au bec du calamus. Elle est constituée par deux feuillets : un antérieur recouvre la membrana tectoria et lui adhère intimement; on ne peut pas l'enlever sans ouvrir le IVe ventricule. Un postérieur tapisse la face antérieure du vermis inférieur (nodule et luette) et des amygdales. Les deux feuillets sont unis par de fines trabécules conjonctives. Entre eux est le liquide céphalo-rachidien du lac cérébelleux inférieur.

Les plexus choroïdes ont la forme d'un T majuscule à barre verticale double. Il comprend donc : Une partie transversale qui est située sur la ligne de jonction des deux feuillets et s'étend à droite et à gauche jusqu'au récessus latéral d'où elle sort par la corne d'abondance. Une partie longitudinale double qui descend jusqu'au voisinage de l'angle inférieur du ventricule. Ce sont des villosités vasculaires groupées en grappes. Chaque villosité est formée d'un tissu conjonctif centré par une anse capillaire contournée et revêtue d'un épithélium cubique à une seule couche cellulaire.

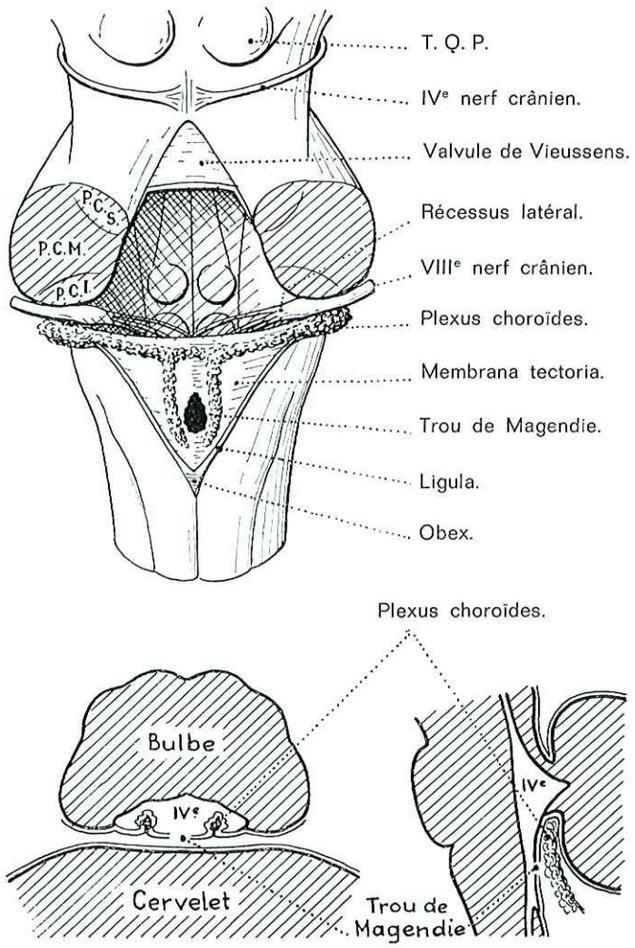

FIG. 109. — *Paroi postérieure ou toit du IVe ventricule; en bas, coupe horizontale et coupe sagittale médiane.*

2° *La partie supérieure.*

— **Les pédoncules cérébelleux supérieurs** dirigés en haut en dedans. Leur face postérieure est lisse, convexe. Leur face antérieure participe par sa partie interne à la voûte du IVe ventricule. Leur bord externe est séparé de la protubérance par le sillon latéral de l'isthme. Leur bord interne correspond à la valvule de Vieussens.

Ils sont constitués :

— Essentiellement par le faisceau dentalo-rubro-thalamique qui naît de la concavité du noyau dentelé, s'entrecroise dans la commissure de Wernekink et va au noyau rouge et au thalamus du côté opposé.

— Le faisceau de Gowers ou cérébelleux croisé qui de la moelle a traversé bulbe, protubérance, puis a cheminé sur la face supérieure des pédoncules cérébelleux supérieurs, s'entrecroise et se termine dans la partie supérieure du vermis.

— Le faisceau en croissant de Russel qui, venu du noyau du toit, contourne en dehors le pédoncule cérébelleux supérieur et, par un trajet inverse du faisceau de Gowers, va dans le noyau de Deiters.

— **La valvule de Vieussens** est une formation nerveuse triangulaire. Sa face postéro-supérieure, séparée du vermis par un double feuillet pie-mérien, est grise et plissée. Sa face antéro-inférieure est tapissée par l'épendyme du IVe ventricule. Ses bords latéraux correspondent aux pédoncules cérébelleux supérieurs. Sa base se confond avec le vermis supérieur (lingula). Son sommet correspond au frein de la valvule de Vieussens situé entre les pédoncules cérébelleux supérieurs. De chaque côté du frein naissent les IVe nerfs crâniens.

Elle est constituée par deux lames superposées : Une lame blanche (voile médullaire antérieur) se continue en bas avec le centre médullaire du cervelet. Une lame grise, sur les trois quarts postérieurs seulement de la lame blanche. rappelle les lames cérébelleuses et a la constitution de l'écorce cérébelleuse.

3° *La partie moyenne.*

Elle répond au hile du cervelet et constitue un diverticule ventriculaire que délimite : latéralement, les pédoncules cérébelleux supérieur, moyen et inférieur fusionnés; en haut, la partie antérieure du vermis supérieur ou lingula et la

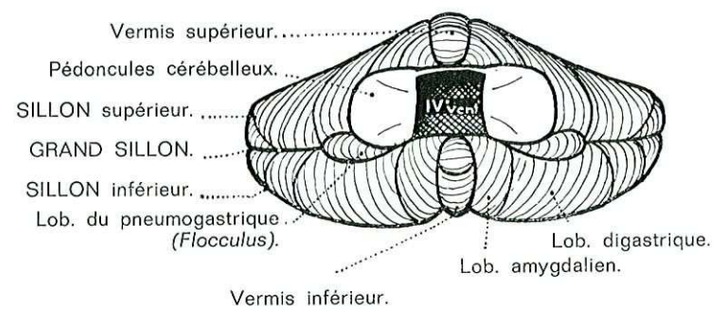

FIG. 110. — *Face antérieure du cervelet.*

valvule de Vieussens; en bas, la partie antérieure du vermis inférieur, c'est-à-dire le nodule de la luette que prolongent de chaque côté les valvules de Tarin.

Les valvules ou membranes de Tarin (voile médullaire postérieur) ont une forme de croissant à concavité antérieure, tendu entre le nodule et le flocculus. Leur bord antérieur flotte dans la cavité ventriculaire, se continue avec la membrana tectoria. Leur bord postérieur fait corps avec la substance blanche cérébelleuse. Leur face supérieure est recouverte par l'épithélium épendymaire. Leur face inférieure répond à l'amygdale cérébelleuse.

C. — LES BORDS

Les bords supérieurs obliques en haut et en dedans répondent à la ligne de réunion des pédoncules cérébelleux avec la protubérance.

Les bords inférieurs obliques en haut en dehors longent le corps restiforme au niveau de l'insertion de la membrana tectoria. Le corps restiforme est l'origine du pédoncule cérébelleux inférieur; c'est un cordon cylindroïde. Il contient : le faisceau cérébelleux direct de Flechsig; des fibres d'origine bulbaire nées des noyaux de Goll, de Burdach, de Von Monakow, de la substance réticulée bulbaire et surtout de l'olive (fibres arciformes) qui gagnent la périphérie du corps restiforme et le cortex de l'hémisphère cérébelleux du côté opposé; des fibres vestibulo-cérébelleuses gagnant les noyaux du toit et des fibres cérébello-vestibulaires, nées du noyau du toit allant au noyau de Deiters du même côté.

D. — LES ANGLES

L'angle supérieur correspond à l'aqueduc de Sylvius, l'angle inférieur au canal de l'épendyme.

Les angles latéraux ne correspondent pas au point de convergence des trois pédoncules cérébelleux, mais sont situés un peu au-dessous. Ils se prolongent en deux couloirs transversaux : récessus latéraux limités : en avant par la face postérieure des pédoncules cérébelleux inférieurs; en arrière par le flocculus, lobule du Xe; en bas la partie transversale de la lingula qui forme la corne d'abondance. A ce niveau, le trou de Luschka s'ouvrirait parfois en pleine cavité sous-arachnoïdienne; on a longuement discuté sur l'existence réelle de cet orifice.

EXPLORATION CLINIQUE

Les parois du ventricule. — Une série de formations siègent principalement dans l'angle inférieur du plancher du IVe ventricule. La recherche de groupements cellulaires parfaitement délimités peut paraître illusoire si l'on songe à l'étroit espace dans lequel ils sont assemblés. Nous les avons étudiés avec le tronc cérébral (v. p. 93 et 114).

Les formations cérébelleuses médianes : le lobe floculo-nodulaire (archicérébellum) joue un rôle dans l'équilibration. Les formations vermiennes (paléocérébellum) jouent un rôle stato-tonique (v. *Cervelet*, p. 147).

La cavité du IVe ventricule. — Les plexus choroïdes sécrètent le liquide céphalo-rachidien. Le IVe ventricule partage ce rôle de production avec les autres cavités ventriculaires (v. *L. C. R.*, p. 492).

Par l'intermédiaire du IVe ventricule, le liquide passe du compartiment central (ventriculaire) dans le compartiment périphérique (sous-arachnoïdien).

Dans les encéphalographies gazeuses ou lipiodolées, sur les clichés de profil, le IVe ventricule dessine le classique chapeau de gendarme à base antérieure presque verticale et à sommet postérieur. Ces explorations permettent aussi de vérifier la perméabilité du trou de Magendie; un blocage de cet orifice provoque une hydrocéphalie.

Les tumeurs du IVe ventricule sont particulièrement fréquentes chez l'enfant. Ce sont des médulloblastomes ou des épendymomes. Elles s'expriment par des symptômes communs aux tumeurs de la fosse cérébrale postérieure et par des signes particuliers en rapport avec leur situation médiane.

Le « syndrome de la ligne médiane » caractéristique est constitué par :

— La raideur de la nuque et les attitudes anormales de la tête, flexion en avant, parfois associée à un certain degré d'inclinaison latérale.

— Les crises toniques postérieures « cerebellar fits » de Jackson, caractérisées par l'hypertonie du corps avec incurvation du dos, rejet de la tête en arrière, trismus, révulsion des yeux, bras en hyperflexion (parfois en hyperextension) et les troubles du pouls et de la respiration (Cheynes-Stockes).

— Les troubles cérébello-vestibulaires : troubles de l'équilibre avec prédominance de troubles statiques sur les troubles kinétiques.

QUATRIÈME PARTIE

LE CERVEAU

CHAPITRE VII

LE CERVEAU

Le cerveau est le centre où s'intègrent et où s'élaborent les grandes fonctions motrices, sensitives et associatives. Il est partiellement libéré des fonctions de régulation viscérale qui dépendent du tronc cérébral et de la moelle.

Le cerveau est situé dans la loge cérébrale proprement dite, au-dessus de la tente du cervelet.

On peut le diviser en trois parties : une médiane appelée cerveau intermédiaire représente le diencéphale; deux latérales appelées hémisphères cérébraux dérivent du télencéphale.

PHYLOGENÈSE

Le prosencéphale se divise en deux vésicules secondaires : le diencéphale ou cerveau intermédiaire à potentiel optique, et le télencéphale ou cerveau terminal à potentiel olfactif.

Le diencéphale a une évolution complexe, essentiellement caractérisée par l'épaississement de ses parois latérales.

Le télencéphale prend chez les Mammifères, et particulièrement chez l'Homme, un développement considérable :

Sa partie ventrale, encore appelée ganglionnaire ou basale, s'épaissit et donne naissance aux noyaux. Un sillon ventriculaire la subdivise en deux parties : une médiane, le *septum*, appartient entièrement au rhinencéphale; une latérale, le *striatum, représente* les futurs noyaux lenticulaire et caudé; sa portion ventrale, le noyau amygdalien, fait partie du rhinencéphale.

Sa partie dorsale s'étale sur la partie basale à la façon d'un manteau, d'où le nom de *pallium*. Elle constitue l'écorce cérébrale qui comprend trois parties de caractères architectoniques et surtout d'apparitions phylogénétiques différents, l'archipallium ou archicortex, le paléopallium ou paléocortex, le néopallium ou néocortex.

1° Le paléencéphale.

Les noyaux du diencéphale et du télencéphale (thalamus et corps striés) vont fusionner et donner naissance au paléencéphale. Il figure le cerveau terminal de certains animaux, notamment jusqu'au stade Reptile. Il reste au cours de l'évolution jusque chez l'Homme le siège d'un certain nombre de fonctions essentielles de la vie inconsciente, par exemple les processus d'automatisme élevés, la régulation des principales fonctions viscérales et des grands métabolismes.

Primitivement, le paléencéphale possède donc sa propre systématisation avec des voies afférentes qui vont au thalamus, des voies efférentes qui partent des corps striés, et des voies de communication entre ces deux formations (connexions opto-striées).

Secondairement, le paléencéphale rentrera en relation avec les centres supérieurs, c'est-à-dire avec le cortex hémisphérique, le néencéphale; il constituera un relais entre les centres corticaux et les structures du tronc cérébral et de la moelle.

2° Le néencéphale.

Le néencéphale est d'apparition plus tardive que le paléencéphale. Sa première manifestation constitue le rhinencéphale ou archipallium, extrêmement développé dans nombre d'espèces animales, mais en régression très accentuée chez l'Homme. Le néopallium, à l'inverse, augmente d'importance au fur et à mesure qu'on s'élève dans l'échelle animale, et atteint son développement maximum chez l'Homme.

— Chez les **Poissons**, seuls l'archicortex et le paléocortex existent.

— Chez les **Amphibiens** et surtout chez les **Reptiles** et les **Oiseaux**, le néocortex fait son apparition à la partie dorsale de l'hémisphère entre l'archicortex et le paléocortex, mais est encore peu développé.

— Chez les **Mammifères les moins évolués**, le néocortex s'accroît déjà considérablement. Son développement transversal a pour résultat de le faire empiéter sur la face interne où il refoule l'archicortex et le paléocortex. Son développement antéro-postérieur a pour conséquence l'incurvation de l'hémisphère qui, ne pouvant s'étendre dans la cavité close du crâne, est obligé de s'enrouler; ainsi se développe le lobe temporal (v. p. 10).

— Chez les **Mammifères plus évolués**, les parties dorsale et antérieure de l'archicortex régressent du fait du développement du corps calleux; la partie ventrale demeure en dedans du lobe temporal où elle constitue essentiellement l'hippocampe. Le paléocortex, refoulé par l'énorme développement du néocortex, vient s'accoler à l'hippocampe sur la face interne du lobe temporal et constituer le gyrus para-hippocampi ou lobe piriforme.

— Chez les **Insectivores** qui, dès la période tertiaire, se séparent des autres Mammifères et d'où l'on admet que dérivent les Primates se produit un important

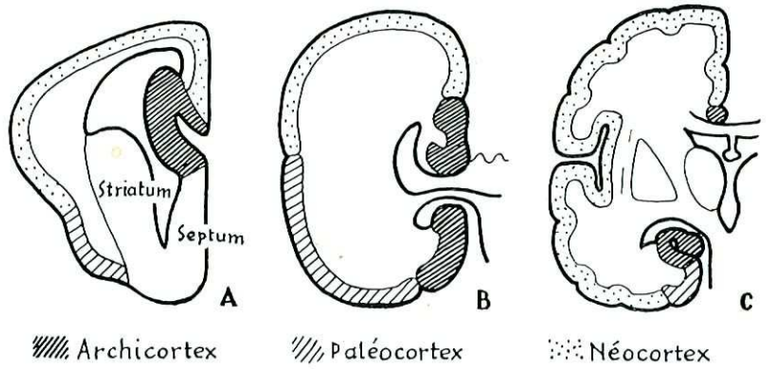

FIG. 111. — *Développement phylogénétique de l'écorce cérébrale chez des Mammifères macrosmatiques en* A *et* B, *chez l'Homme en* C.

changement. Le cerveau de la « Musaraigne sauteuse » d'Afrique a encore un rhinencéphale très étendu; l'olfaction joue chez cet animal, comme chez ceux qui l'ont précédé, un rôle capital. Le cerveau de la « Musaraigne arboricole » d'Indo-

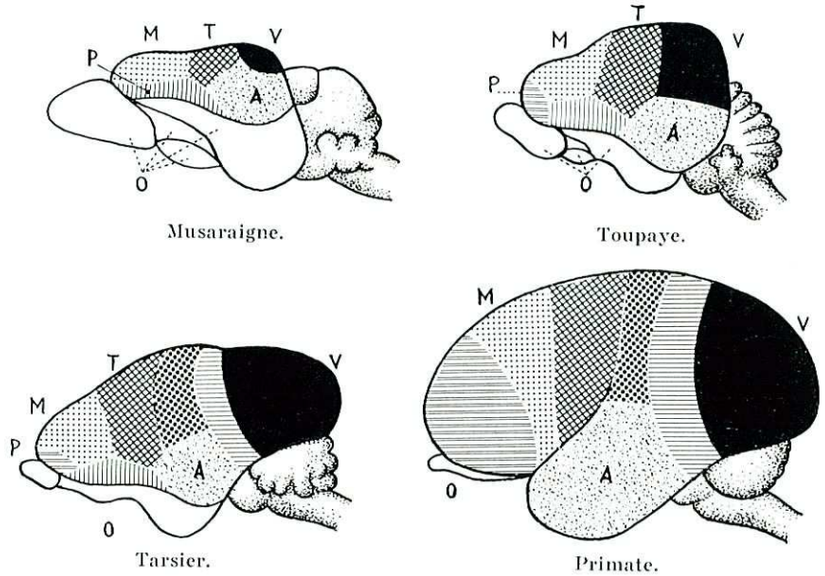

FIG. 112. — *Encéphales de Mammifères Insectivores* (Musaraigne et Toupaye), *Tarsiers et Primates* (Singe).

O, centre de l'olfaction ou rhinencéphale; *V*, centre visuel; *T*, centre tactile; *A*, centre de l'audition; *M*, zone motrice; *P*, région préfrontale. (D'après : Mlle FRIANT.)

nésie, autre Insectivore encore appelé Toupaye, a un néocortex plus important tandis que le rhinencéphale régresse. La vie dans les arbres a pour effet de diminuer l'importance du sens olfactif et d'augmenter celle de la vue et du tact.

Elle a de plus pour conséquence d'entraîner la transformation des pattes antérieures qui ne servent plus à la marche et deviennent organes de préhension permettant de grimper aux arbres : la main mise au service du cerveau va contribuer à son développement.

— Chez les **Primates** qui se développent subitement à l'époque quaternaire et plus particulièrement chez l'**Homme**, l'accroissement du cerveau est favorisé par la station debout qui situe la tête à la partie supérieure de la colonne vertébrale et la libère des muscles masticateurs et des muscles de la nuque. La plus grande partie de l'archicortex et du paléocortex flanque la face interne du lobe temporal; le néocortex s'étend sur toute la surface du cerveau.

En conclusion : *Le cerveau de l'Homme* est constitué par trois parties apparues successivement au cours de la phylogenèse :

Le paléencéphale, cerveau terminal jusqu'au stade Reptile constitué essentiellement par l'hypothalamus, le paléothalamus, les noyaux striés, commande à la régulation des grandes fonctions viscérales et métaboliques et aux pulsions instinctives telles que recherche de la nourriture, accouplement.

La première ébauche du néencéphale constitué par l'archipallium (rhinencéphale) intervient dans la personnalité inconsciente et involontaire : humeur, comportement instinctif, acquisition des automatismes, donc de la mémoire.

Le néencéphale supérieur ou néopallium, qui recouvre chez les Mammifères les parties plus anciennes et prend chez l'Homme un développement considérable, correspond aux activités propres à la personnalité consciente et volontaire.

ONTOGENÈSE

Le cerveau est constitué par la fusion du télencéphale et du diencéphale qui résulte de la division de la vésicule cérébrale antérieure ou prosencéphale.

1° *Le diencéphale.*

La paroi dorsale ou toit, reste mince, elle constitue la lame terminale (membrana tectoria); à sa partie postérieure est l'évagination d'abord creuse et ensuite pleine de l'épiphyse.

Les parois latérales s'épaississent inégalement. Elles sont divisées par un sillon (sulcus limitans) en lame dorsale ou alaire et lame ventrale ou fondamentale. La lame dorsale s'épaissit et forme le thalamus et les corps genouillés. La lame ventrale donne la région sous-thalamique.

La paroi ventrale forme l'entonnoir évasé de l'hypothalamus auquel sont

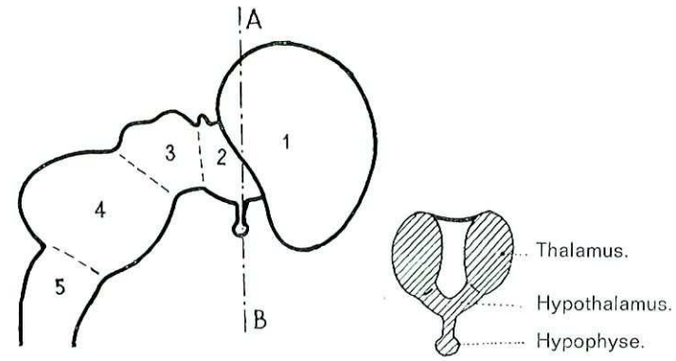

Coupe AB.

Fig. 113. — *Le développement du diencéphale.* (*1*, télencéphale; *2*, diencéphale.)

appendus la tige pituitaire et le lobe postérieur de l'hypophyse. Le lobe antérieur vient de l'épithélium ectodermique de la fosse naso-buccale (stomodæum) qui constitue d'abord la poche de Ratke ou poche hypophysaire (v. p. 238).

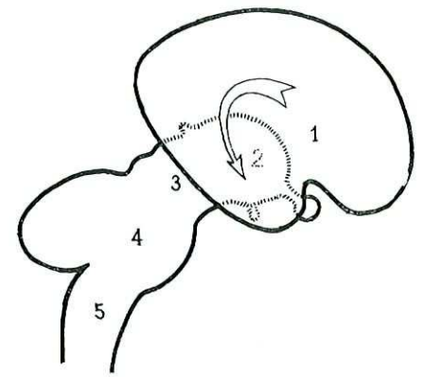

Fig. 114. — *Le développement du télencéphale.* *1*, télencéphale; *2*, diencéphale; *3*, mésencéphale; *4*, métencéphale; *5*, myélencéphale.

2° *Le télencéphale.*

Cette vésicule cérébrale augmente considérablement de volume et forme deux hémisphères cérébraux. L'extrémité du tube neural ou lame terminale est en continuité avec la membrana tectoria du diencéphale.

L'enroulement des hémisphères a pour conséquences l'apparition du lobe temporal, de la scissure de Sylvius, de la vallée sylvienne et de l'insula; il détermine la forme de fer à cheval du rhinencéphale, au noyau caudé, des ventricules latéraux et des plexus choroïdes.

La surface du télencéphale ne reste pas lisse. Des sillons se développent vers le troisième mois de la vie intra-utérine et forment les scissures de Rolando, pariéto-occipitale et calloso-marginale. D'autres sillons délimitent ensuite les circonvolutions. Les sillons primaires dépriment le cerveau au point de produire une saillie dans les ventricules, les sillons secondaires moins profonds ne provoquent aucun relief dans les ventricules.

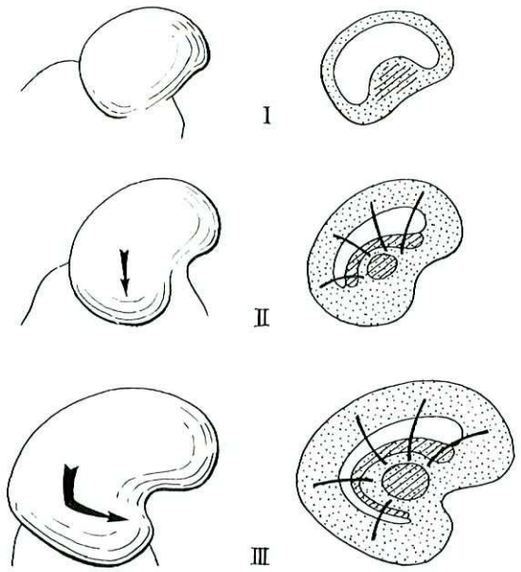

Fig. 115.

Développement et enroulement des noyaux gris centraux et du ventricule latéral. A gauche, configuration externe ; à droite, coupes sagittales paramédianes.

3° Le télencéphale s'unit au diencéphale.

Le télencéphale s'épaissit vis-à-vis du diencéphale au niveau de sa paroi ventrale et forme le ganglion basal qui donnera naissance aux corps striés (noyaux caudé et lenticulaire). Il s'unit à ce niveau au thalamus, c'est la fusion thalamo-striée.

Autour de cette union sur la face interne du télencéphale recouvert par la pie-mère, on peut distinguer trois formations concentriques :

La circonvolution godronnée représente la future circonvolution intralimbique : dans sa partie supérieure unie à celle du côté opposé, elle constitue les commissures interhémisphériques : corps calleux, trigone et septum lucidum; dans sa partie postérieure et inférieure, elle sera représentée en arrière par le fasciola cinerea, en bas par les corps bordant et godronné...

Le sillon de l'hippocampe est situé en dehors de la circonvolution godronnée. Il séparera les circonvolutions intralimbique et limbique (circonvolution du corps calleux et circonvolution de l'hippocampe ou 5e circonvolution temporale).

Le sillon choroïdien situé en dedans de la circonvolution godronnée s'invagine dans le ventricule avec la pie-mère qui forme la toile choroïdienne supérieure. Par la suite, la partie supérieure de cette formation se trouve prise entre la soudure thalamo-striée située au-dessous et la soudure intertélencéphalique constituée par les commissures interhémisphériques situées au-dessus.

La continuité avec la pie-mère ne persiste qu'en arrière et latéralement au niveau des parties médianes et latérales de la fente de Bichat.

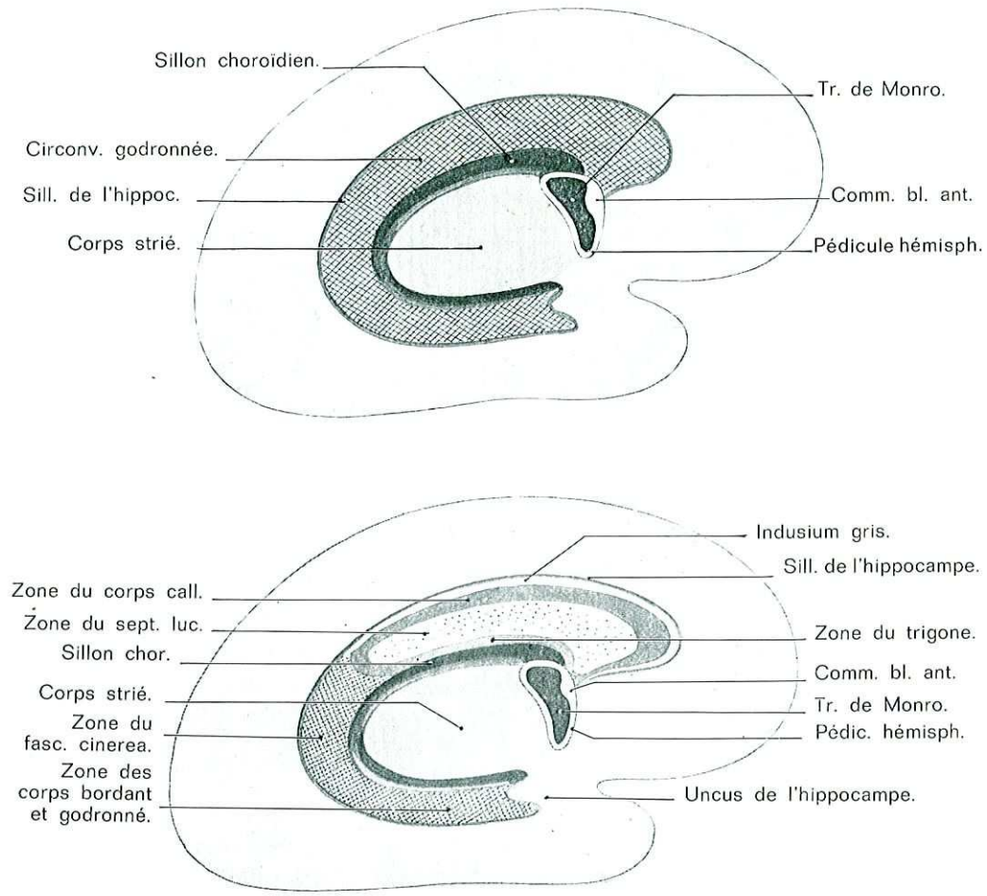

Fig. 116. — *Face interne de l'hémisphère cérébral avant et après la formation des commissures interhémisphériques et du septum lucidum* (schématique). (*In :* Rouvière, tome III.)

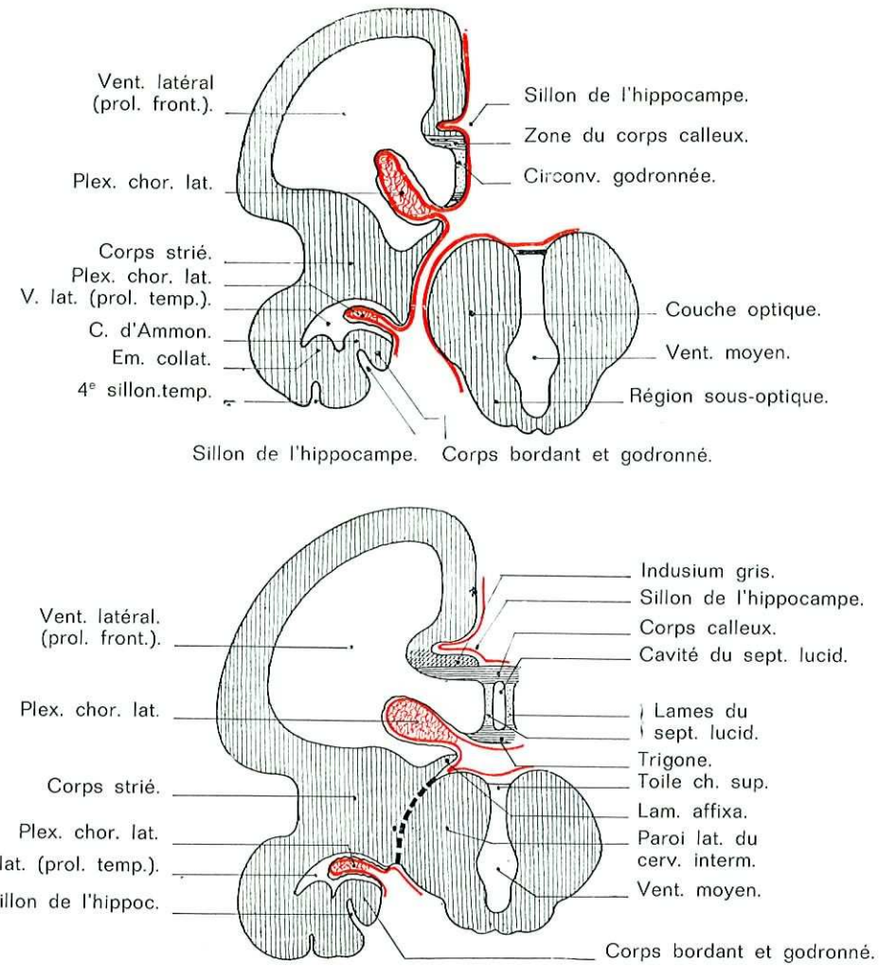

Fig. 117. — *Coupes vertico-transversales schématiques, intéressant le cerveau hémisphérique et le cerveau intermédiaire, avant et après la réunion du corps strié à la couche optique.* La lamina affixa est encore libre. (D'après Dejerine, modifié.) (*In :* Rouvière, tome III.)

CONFIGURATION EXTÉRIEURE

Le cerveau occupe la loge supérieure de la cavité crânienne appelée fosse cérébrale. Il repose sur les étages cérébraux antérieur et moyen de la base du crâne et sur la tente du cervelet qui le sépare de la loge inférieure appelée fosse cérébelleuse ou postérieure.

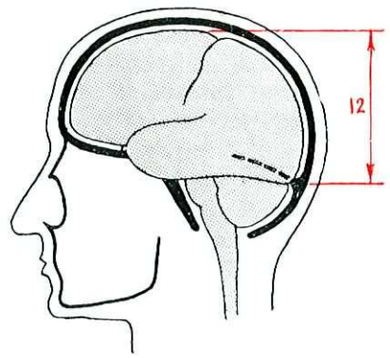

Sa ***forme*** est celle d'un ovoïde à grosse extrémité postérieure. Elle varie avec le type crânien. Le cerveau des dolichocéphales a la forme d'un ovoïde allongé, celui des brachycéphales est rond.

Les ***dimensions*** moyennes sont : longueur, 16 cm; largeur, 14 cm; hauteur, 12 cm.

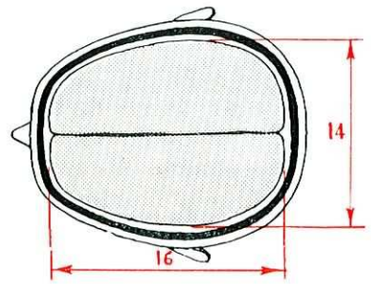

Fig. 118. — *Les dimensions moyennes du cerveau, en centimètres.*

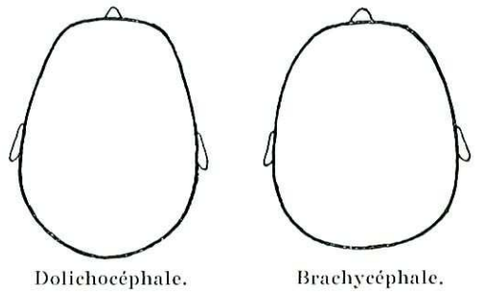

Fig. 119. — *Types crâniens et forme du cerveau.*

POIDS

Le poids du cerveau est variable, son étude a donné lieu à des discussions d'intérêt anatomique, anthropologique, ethnologique et philosophique. Les diverses statistiques de Boyd (en Angleterre), de Bishoff (en Allemagne), de Broca (en France) ont abouti à des résultats à peu près semblables.

*1° **Cerveau des hommes actuels.*** — L'étude du poids du cerveau de différents groupes humains permet de constater des variations de plus de 10 % non seulement parmi des races différentes, mais aussi parmi des sujets d'une même race. Le poids moyen calculé sur des centaines de cerveaux humains est de

1 370 grammes. Les variations normales peuvent atteindre 500 g, soit 300 g en plus et 200 g en moins. On est autorisé à parler de macrocéphalie au-dessus de 1 700 g et de microcéphalie au-dessous de 1 100 g. L'hémisphère gauche serait plus lourd que le droit de quelques grammes.

— Influence de l'**âge.** A la naissance, le cerveau pèse environ 300 g et à un an environ 800 g. En fait, il double de poids en six mois, alors que la taille de l'enfant n'atteint le double de ce qu'elle est à la naissance, c'est-à-dire 1 mètre, qu'à l'âge de 4 ans. L'accroissement du poids du cerveau est très rapide jusqu'à 2 ans; il progresse ensuite plus lentement jusqu'à 20 ans, il augmenterait légèrement jusqu'à 35 ans environ. Il reste stationnaire jusqu'à 65 ans et baisse ensuite progressivement par perte d'eau comme tous les organes; à 90 ans, il a perdu 100 g.

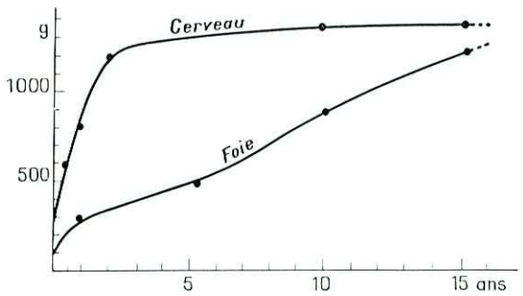

Fig. 120. — *La croissance du cerveau comparée à celle d'un autre viscère : le foie.*

Il est intéressant de signaler que le périmètre crânien qui est à la naissance de 35 cm augmente de 2 cm chacun des trois premiers mois, de 1 cm chacun des trois mois suivants, de 0,5 cm chacun des mois suivants. A l'âge de 1 an il a donc 12 cm de plus, soit 47 cm. A 15 ans il atteint 52 cm.

— Influence de la **taille :** l'augmentation serait de 50 g par 20 cm de taille (Broca). Cet accroissement n'est pas rigoureusement parallèle, il n'est pas rare que les géants soient microcéphales et que les nains soient macrocéphales.

— Influence du **sexe :** le poids moyen du cerveau de la femme est inférieur à celui de l'homme de 100 g en moyenne.

— Influences **raciales :** les brachycéphales ont un cerveau plus lourd que les dolichocéphales. La brachycéphalie paraît d'ailleurs d'apparition secondaire; les crânes fossiles sont généralement dolichocéphales.

— Influence des **capacités intellectuelles.** L'idée selon laquelle l'intelligence est proportionnelle au poids du cerveau repose sur une constatation : les cerveaux des débiles d'asile pèseraient en moyenne 1 200 g, tandis que les cerveaux d'hommes célèbres seraient au contraire plus lourds que la moyenne. Broca, qui eut la possibilité de peser les cerveaux de 30 hommes distingués, constata qu'ils pesaient en moyenne 160 g de plus que le chiffre moyen. Signalons en particulier : Tourgueniev : 2 012 g, Byron : 1 807 g, Cuvier : 1 830 g, Dante : 1,420 g, Kant : 1 600 g, le Duc de Morny (ministre de Napoléon III) : 1 520 g. Le cerveau de Broca lui-même pesait 1 485 g. On rappelle souvent pourtant que le cerveau de Gambetta ne pesait que 1 294 g.

2° ***Le cerveau des Hommes fossiles*** avait probablement un poids intermédiaire entre celui des Singes anthropoïdes et celui de l'Homme actuel; on ne peut en juger que par la capacité des crânes. Le Pithécanthrope (Java, 1890) et le

Sinanthrope (Pékin, 1929) avaient un crâne simiesque quoique plus volumineux que celui des singes, et un cerveau de 950 g. L'Homme de Néanderthal, par contre, avait un cerveau de 1 200 à 1 500 g. La démarcation entre le cerveau des Préhominiens et celui des Hommes fossiles est nette (fig. 115).

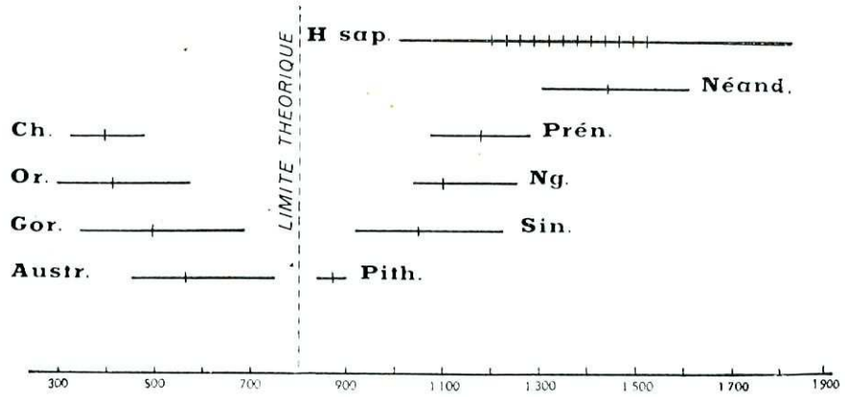

Fig. 121. — *Etendue des variations de la capacité crânienne chez les Hominidés et les Anthropomorphes.* — *Ch,* Chimpanzés; *Or,* Orangs; *Gor,* Gorilles; *Austr,* Australopithèques; *Pith,* Pithécanthropes; *Sin,* Sinanthropes; *Ng,* Hommes de Ngandong; *Prén,* Prénéandertaliens; *Néand,* Néandertaliens; *H. sap,* Hommes actuels. Dans toutes les lignes, le trait vertical représente la moyenne du groupe; les divers traits verticaux de *H. sap.* indiquent les principales moyennes raciales. (D'après H. V. Vallois, in *Traité de Zoologie,* tome XVII, fasc. II.)

TABLEAU VII. — Les races humaines préhistoriques

Période géologique et ancienneté probable	*Industrie. Arme*	*Noms*	*Capacité crânienne*
Fin du Tertiaire. Pliocène. —1 000 000 d'années.		*Ziganthropus.* *Australopithecus.*	530 cm³. 600 cm³.
Début du Quaternaire. Pléistocène inférieur. —700 000 années.		*Paranthropus.*	750 cm³.
Pléistocène moyen. —500 000 à —150 000 années.	Paléolithique inférieur.	*Pithecanthropus.* *Sinanthropus.*	900 à 1 000 cm³. 1 075 cm³ environ.
Pléistocène supérieur. —150 000 à —30 000 années.	Paléolithique moyen.	*H. Néanderthalis.*	1 600 cm³.
Holocène. —30 000 années.	Paléolithique supérieur.	*H. Sapiens fossilis :* Cro-Magnon. Chancelade. Grimaldi.	1 590 cm³. 1 600 cm³.
Période actuelle.	Néolithique.	*Homo Sapiens.*	

*3° **Le cerveau des Mammifères.*** — Les Mammifères, eu égard à la masse de leur corps, sont de tous les Vertébrés ceux dont l'encéphale est relativement le plus volumineux. Nous avons vu dans l'étude phylogénétique le changement important qui se produit à partir des Insectivores et qui se poursuit à travers les Primates.

Voici d'ailleurs quelques chiffres :

	Poids du corps	*Cerveau*
Baleine	5 500 kg	3,000 kg
Eléphant	1 650 kg	4,300 kg
Homme	70 kg	1,370 kg
Singe anthropoïde (gorille)	150 kg	0,600 kg
Chien	15 kg	0,200 kg

En conclusion, comme les autres organes, le cerveau a des fonctions et des possibilités proportionnelles à ses dimensions. On ne doit toutefois pas oublier qu'*il n'est pas seulement un organe d'intelligence*, mais qu'il a aussi des fonctions motrices, sensitives, sensorielles. Certaines régions du cerveau sont développées proportionnellement à l'importance de la musculature et de la surface cutanée et pas seulement au niveau de l'intelligence. Il ne vient pas à l'idée que l'éléphant ou la baleine puissent être plus intelligents que l'Homme parce que leurs cerveaux sont plus lourds.

Ce n'est donc probablement pas la masse totale du cerveau qui reflète les capacités intellectuelles, mais l'importance que prennent certaines régions par rapport à d'autres. C'est ainsi qu'une des particularités du cerveau de l'Homme tient à l'importance prise par le lobe frontal (40 % du cerveau) et par le lobe temporal; effectivement, dans les lésions des lobes frontaux surviennent des troubles psychiques tels que changement de la personnalité, perte de l'initiative, déficience de la mémoire. En fait, « l'intelligence » est une fonction du cerveau dans son ensemble. L'importance de la substance grise, et particulièrement de l'écorce cérébrale, et plus précisément de l'isocortex homotypique dont les fonctions sont associatives : praxie, gnosie, mémoire, langage, écriture, faculté de prévoir, sont les particularités principales du cerveau de l'Homme plus que l'augmentation de sa masse totale. L'écorce cérébrale de l'Homme est très plissée et présente un grand nombre de sillons et circonvolutions; la gyrencéphalie des Vertébrés supérieurs contraste avec la lissencéphalie des Vertébrés inférieurs. L'écorce cérébrale de l'Homme comprend environ 10 milliards de cellules provenant de 33 divisions cellulaires. Enfin, il est certain que la supériorité d'un cerveau réside dans la richesse des connexions interneuronales que développent l'apprentissage, l'expérience, l'instruction, autant que dans son poids ou dans le nombre des cellules de l'écorce cérébrale.

Il y a lieu de signaler aussi que le cerveau de l'Homme a une circulation correspondant à celle d'un organe en activité continuellement maximum. Son poids, de 1 400 g en moyenne, ne représente que 2 % environ du poids total du corps, mais il reçoit approximativement un sixième de l'ondée cardiaque et consomme le cinquième de l'oxygène apporté au corps entier. Il fonctionne donc constamment à un très haut quotient respiratoire. Une unité de substance cérébrale reçoit 25 fois plus de sang que la même quantité pondérale du tissu d'un membre au repos et retient plus d'oxygène du sang, et ceci malgré que les capillaires du muscle soient plus riches que ceux de la substance grise.

DESCRIPTION

Nous décrirons successivement les hémisphères cérébraux, les formations interhémisphériques et la fente de Bichat qui les sépare.

I. — LES HÉMISPHÈRES CÉRÉBRAUX

Les hémisphères cérébraux sont séparés l'un de l'autre par une fente sagittale, la scissure interhémisphérique, et sont séparés du tronc cérébral par la fente de Bichat.

Ils ne sont pas hémisphériques mais prismatiques triangulaires et ont *trois faces* : une externe convexe répond à la voûte crânienne, une inférieure concave

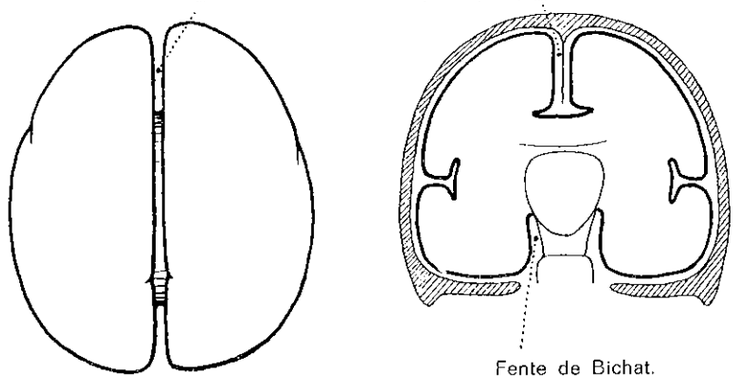

FIG. 122. — *Les hémisphères cérébraux.*

repose sur la base du crâne et la tente du cervelet, une interne plane est unie à l'hémisphère opposé par les commissures interhémisphériques et le diencéphale.

La surface du cerveau est sillonnée par de nombreuses *dépressions*. L'écorce cérébrale des animaux inférieurs est lisse (lissencéphalie), tandis que celle des animaux supérieurs et de l'Homme est plissée (gyrencéphalie). Le cerveau de l'Homme est lisse jusqu'au troisième mois, il se plisse ensuite; le développement considérable de l'écorce cérébrale en est la cause.

Les dépressions profondes appelées *scissures* délimitent les *lobes*. Ces lobes peuvent être unis par des plis de passage.

Les dépressions moins profondes appelées *sillons* délimitent les circonvolutions. Les circonvolutions sont parfois unies par des plis de communication.

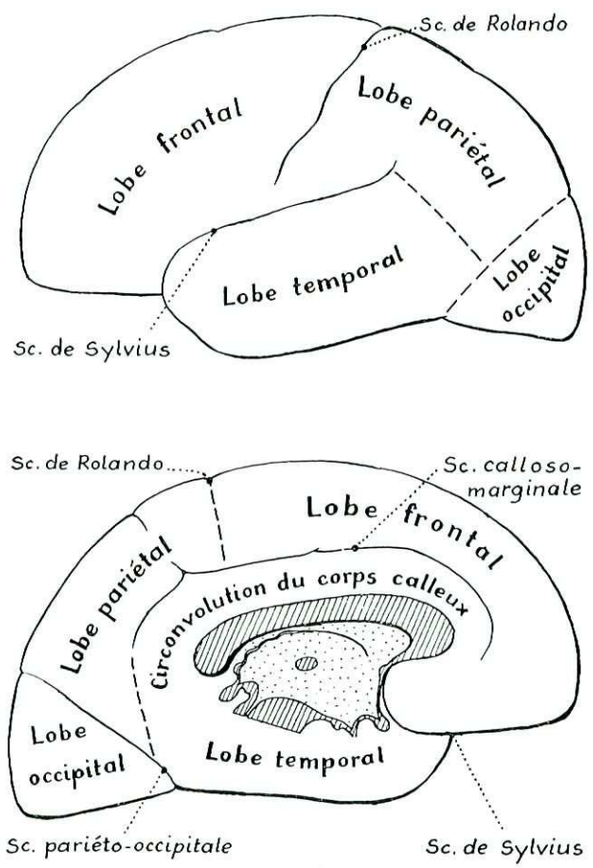

FIG. 123. — *Les scissures et les lobes.*

1° *Les scissures.*

Les scissures apparaissent du troisième au sixième mois de la vie intra-utérine.

— **La scissure de Sylvius** (1) commence sur la face inférieure de l'hémisphère à l'angle externe de l'espace perforé antérieur; de là, elle se porte en dehors en décrivant une courbe concave en arrière et contourne le bord inférieur de la face externe. Sur cette face, elle se dirige obliquement en haut et en arrière. Sa longueur est d'environ 12 cm. Elle est très profonde, son fond est occupé par le lobe de l'insula.

Dès qu'elle a contourné le bord inférieur de la face externe de l'hémisphère cérébral, elle émet vers le lobe frontal deux prolongements, un antérieur ou horizontal, un postérieur vertical ou ascendant.

(1) Du nom latin d'un anatomiste du XVIe siècle appelé DUBOIS.

— **La scissure de Rolando** commence sur la face interne de l'hémisphère. Elle franchit son bord supérieur un peu en arrière du milieu de la scissure hémisphérique, descend obliquement en bas en avant sur la face externe et se termine un peu au-dessus de la scissure de Sylvius, en regard de l'angle formé par cette scissure et par son prolongement vertical. Elle a une longueur de 10 cm.

Au cours de son trajet, elle décrit trois courbes successives : une supérieure convexe en avant correspond à la première circonvolution frontale; une moyenne convexe en arrière correspond à la deuxième; une inférieure convexe en avant correspond à la troisième.

— **La scissure sous-frontale ou calloso-marginale** est située sur la face interne de l'hémisphère cérébral. Elle commence en avant au-dessous du genou du corps calleux, chemine ensuite sur la face interne de l'hémisphère à égale distance du corps calleux et du bord supérieur de l'hémisphère cérébral. Un peu avant l'extrémité postérieure du corps calleux, elle s'infléchit en haut et se termine sur le bord supérieur de l'hémisphère; au point d'inflexion, le sillon sous-pariétal la continue parallèlement au corps calleux.

— **La scissure pariéto-occipitale** part du bord supérieur de l'hémisphère cérébral à 5 cm environ en avant du pôle postérieur et, de là, s'étend à la fois sur les faces externe et interne. Sur la face interne, elle se porte en bas en avant. Sur la face externe, sa direction est la même, mais elle est effacée par les plis de passage unissant les circonvolutions pariétales et occipitales, si bien que seules ses extrémités supérieures et inférieures persistent; sur le cerveau du singe elle est au contraire complète.

— **La scissure calcarine** s'étend horizontalement du pôle occipital à l'extrémité postérieure de la circonvolution du corps calleux où elle s'unit à la scissure pariéto-occipitale. Elle sépare la 5e circonvolution occipitale de la 6e. Elle doit son nom au fait que la dépression qu'elle forme à l'intérieur de la corne occipitale du ventricule latéral, correspond à une saillie : l'ergot de Morand ou *calcar avis* (du latin *calcar* qui signifie ergot).

2° *Les lobes.*

On les divise en 4 grands lobes : frontal, pariétal, occipital et temporal et 2 petits lobes : l'insula et le rhinencéphale.

a) Le lobe frontal.

Le lobe frontal, partie des hémisphères cérébraux située en avant de la scissure de Rolando, représente environ 40 % du poids total du cerveau.

Il est constitué par deux parties différentes du point de vue physiologique et cyto-architectural :

1° les aires prérolandiques ou motrices;
2° les aires préfrontales (v. p. 300).

Phylogenèse. — Le lobe frontal apparaît tardivement dans la série animale. Il participe au processus général de télencéphalisation et sa portion préfrontale

prend chez les Primates et surtout chez l'Homme, une grande importance. Parallèlement à l'augmentation quantitative, se produit une progression qualitative. Lorsque se développe la zone pré-rolandique, les réactions motrices cessent de présenter un caractère réflexe ou automatique : une régulation des mouvements plus fins apparaît. Lorsque se développe la partie antérieure du lobe frontal, certaines fonctions qu'on ne trouve que chez l'Homme apparaissent.

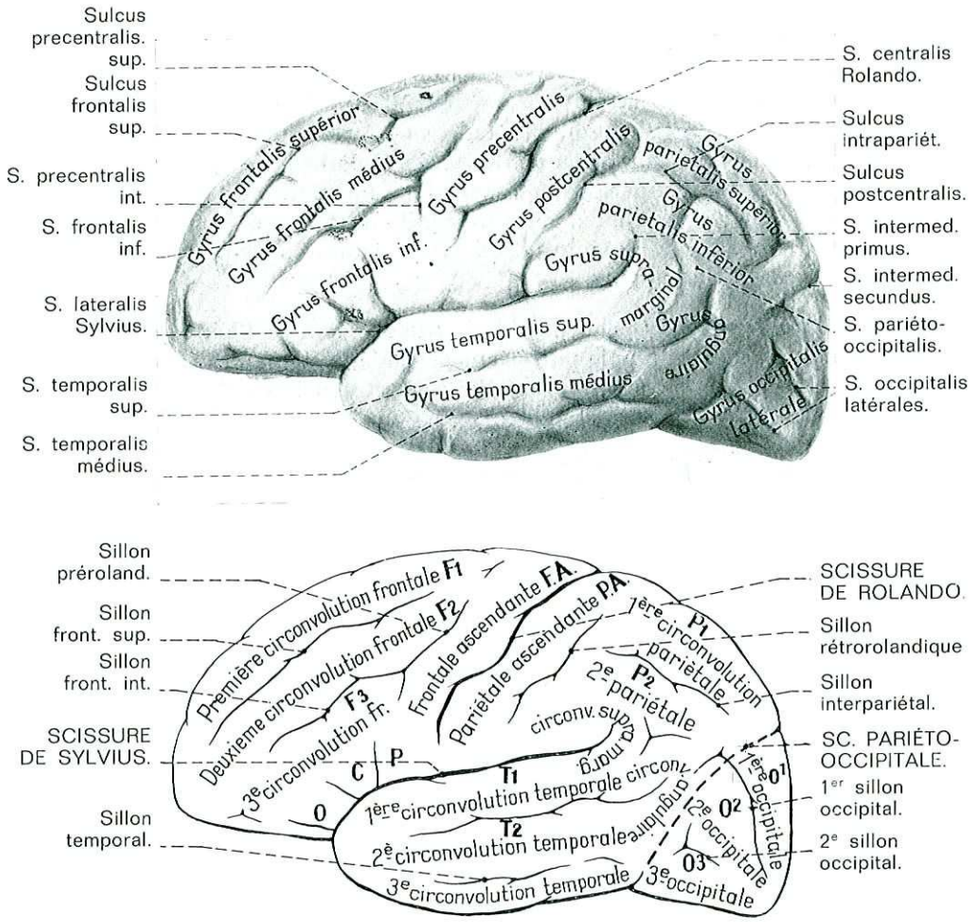

Fig. 124. — *Face externe du cerveau.*

Les limites relativement nettes en sont les scissures de Rolando en arrière, de Sylvius en bas et calloso-marginale en dedans.

La forme du lobe est celle d'une pyramide dont le sommet antérieur constitue le pôle frontal et dont les trois faces sont inférieure, externe et interne. La face inférieure concave est limitée en arrière par la scissure de Sylvius; la face externe convexe est limitée en arrière par la scissure de Rolando; la face interne plane est située au-dessus et en avant de la scissure calloso-marginale.

Les sillons sont au nombre de trois. Le sillon prérolandique est situé devant la scissure de Rolando; il est fait de deux portions dans le prolongement l'une de l'autre. Les premier et deuxième sillons frontaux s'étendent sur les faces, externe et inférieure; sur la face inférieure ils sont appelés sillons orbitaires interne et externe.

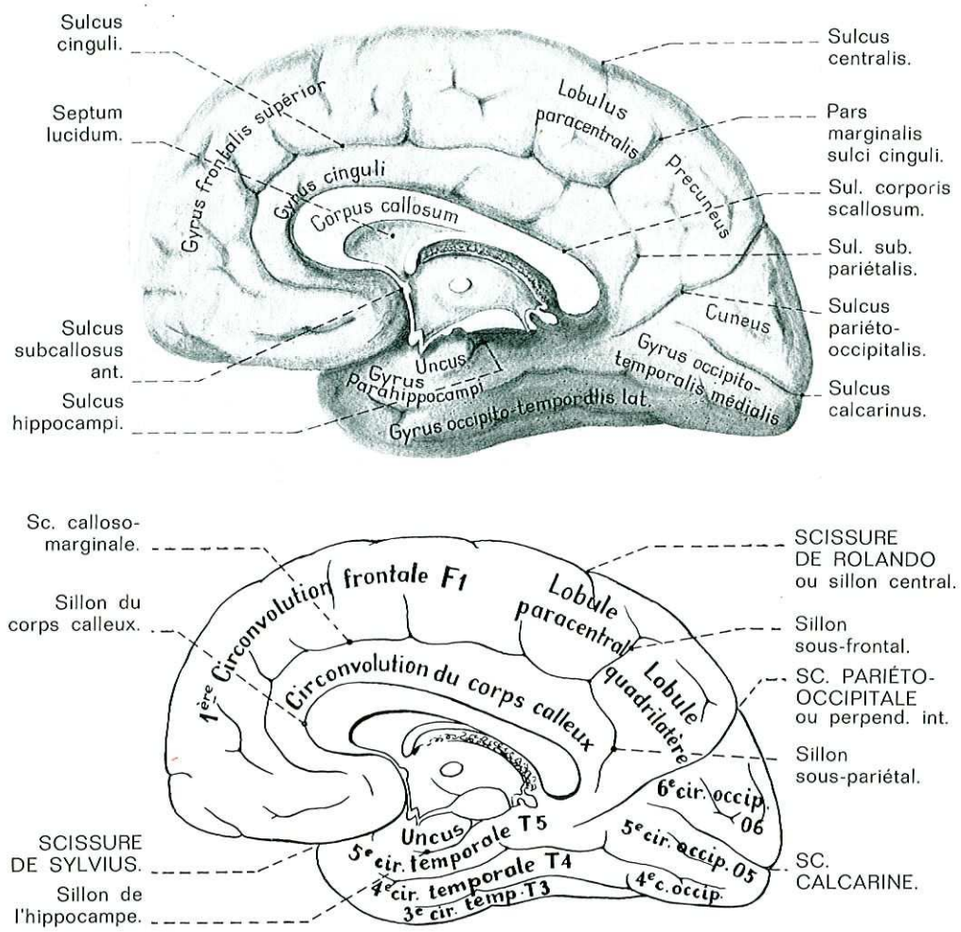

Fig. 125. — *Face interne du cerveau.*

Circonvolutions. — La *frontale ascendante* (F. A.), encore appelée prérolandique ou précentrale, est située devant la scissure de Rolando et derrière un sillon discontinu prérolandique parallèle à la scissure de Rolando. Le pied de la frontale ascendante atteint la scissure de Sylvius. Sa partie supérieure se continue sur la face interne où elle est limitée en arrière par la scissure de Rolando, en bas par la scissure calloso-marginale; elle correspond à la partie antérieure du lobule paracentral.

— *La première frontale* (F1). Un segment supérieur longe le bord supérieur de l'hémisphère et empiète à la fois sur les faces interne et externe; il est limité en dedans par la scissure calloso-marginale, en dehors par le premier sillon frontal. Elle s'infléchit au niveau du pôle frontal et se continue par un segment inférieur ou orbitaire compris entre la scissure interhémisphérique et le sillon orbitaire interne ou olfactif.

— *La deuxième frontale* (F2) a un segment supérieur situé sur la face externe et limité par les premier et deuxième sillons frontaux. Il se continue sur la face inférieure par un segment inférieur ou orbitaire qui occupe les trois quarts de la face inférieure du lobe frontal; compris entre les sillons orbitaires interne et externe, il est parcouru par des sillons dont l'ensemble dessine un H.

— *La troisième frontale* (F3) est située au-dessous et en dehors de la deuxième circonvolution frontale. Elle est comprise entre le deuxième sillon frontal situé sur la face externe et le sillon orbitaire externe situé sur la face inférieure. Les deux prolongements de la scissure de Sylvius la divisent en trois parties : le « segment orbitaire » situé sur la face inférieure, le « cap » entre le prolongement horizontal et le vertical et le « pied » (de la frontale ascendante) entre le prolongement vertical et la scissure de Rolando, situés sur la face externe.

b) Le lobe pariétal.

Le lobe pariétal situé au centre de l'hémisphère cérébral entre les lobes frontal, temporal et occipital représente une partie importante de la face externe et une partie réduite de la face interne.

La description anatomique du lobe est simple, ses fonctions sont au contraire complexes : sensitives, gnosiques, praxiques et trophiques.

Phylogenèse. — Chez les Vertébrés inférieurs, toutes les formes de sensibilité convergent vers le thalamus. Chez les Mammifères et chez l'Homme, le lobe pariétal représente l'instance supérieure de la sensibilité.

Les limites sont la scissure de Rolando en avant, la scissure de Sylvius en bas et la scissure pariéto-occipitale en arrière.

Un seul ***sillon,*** le sillon interpariétal, divise le lobe en trois circonvolutions. Il a la forme d'un T : une partie verticale (sillon post-rolandique ou post-central) monte parallèlement à la scissure de Rolando; une partie horizontale dirigée en arrière court parallèlement au bord supérieur de l'hémisphère; elle émet une branche descendante, le sillon intermédiaire de Jansen.

Circonvolutions. — *La pariétale ascendante* (P. A.), encore appelée post-rolandique ou post-centrale, est située entre la scissure de Rolando et la partie verticale du sillon interpariétal. Elle est unie, à ses deux extrémités, à la frontale ascendante par deux plis de passage, un inférieur ou opercule rolandique situé sur la face externe, un supérieur ou lobule paracentral situé sur la face interne.

— *La pariétale supérieure* (P1) est représentée sur les faces externe et interne. Sur la face externe, elle est située en arrière de la pariétale ascendante

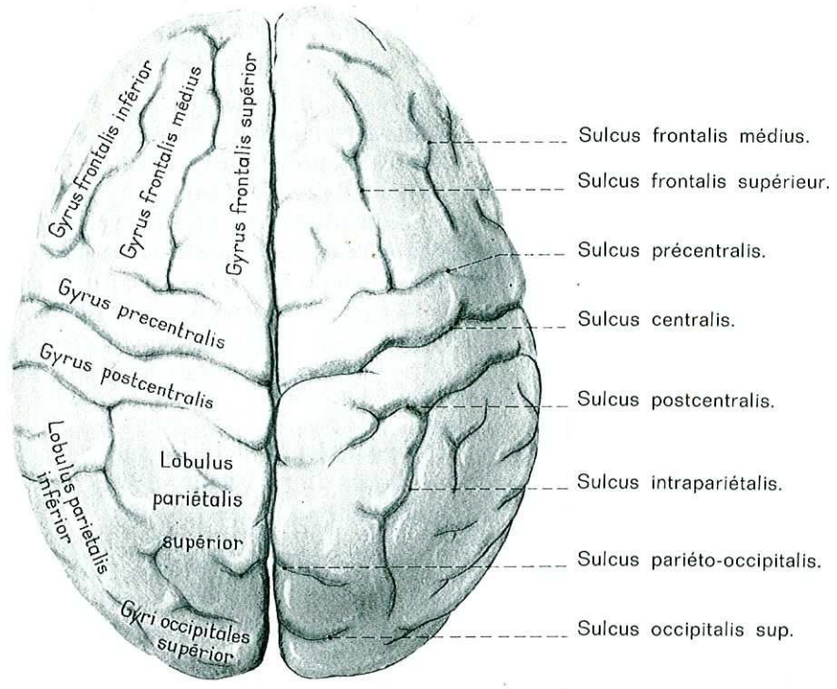

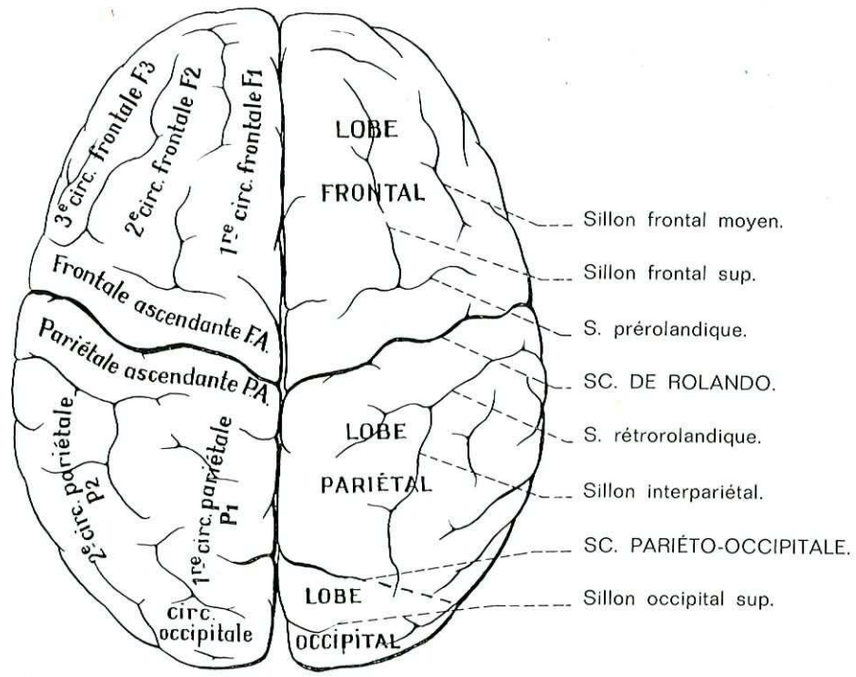

Fig. 126. — *Face supérieure du cerveau.*

et au-dessus de la partie horizontale du sillon interpariétal. Sur la face interne, elle constitue le lobule quadrilatère qui est limité en arrière par la scissure pariéto-occipitale, en bas par le sillon sous-pariétal, en avant par la scissure calloso-marginale.

— *La pariétale inférieure* (P2) est située sur la face externe sous la pariétale supérieure et en arrière de la pariétale ascendante et entre le sillon interpariétal et la scissure de Sylvius. Le sillon intermédiaire de Jansen la divise en deux segments : un premier segment, le lobule du pli courbe (gyrus supramarginalis), qui embrasse dans sa concavité antérieure l'extrémité postérieure de la scissure de Sylvius; un deuxième segment, le pli courbe (gyrus angularis) qui, en arrière du précédent, contourne l'extrémité postérieure du premier sillon temporal.

c) Le lobe occipital.

Le lobe occipital est situé à la partie postérieure de l'hémisphère cérébral. Sa physiologie est absolument dominée par la fonction visuelle.

Phylogenèse. — Chez les Poissons et les Amphibiens, les voies visuelles se terminent dans le mésencéphale. Chez les Oiseaux, la plus grande partie de ces voies se terminent encore dans le mésencéphale. Chez les Mammifères, le processus de télencéphalisation se traduit par la projection de fibres visuelles au niveau du lobe occipital.

Les limites du lobe sont représentées en avant par les scissures pariéto-occipitales interne et externe. Cette scissure représente une limite nette sur la face interne mais non sur les faces externe et inférieure.

La forme est celle d'une pyramide à sommet postérieur : le pôle occipital, et à trois faces : une face externe convexe, une face interne plane et une face inférieure concave.

Les sillons sont au nombre de 5. Les premier et deuxième sillons occipitaux sont sur la face externe, les troisième et quatrième sur la face inférieure, le cinquième qui correspond à la scissure calcarine est sur la face interne. Ces sillons délimitent 6 circonvolutions.

Les circonvolutions rayonnent du pôle occipital vers l'avant.

— *La première occipitale* (O1), située entre le premier sillon occipital et le bord supérieur de l'hémisphère, se continue en avant avec la pariétale supérieure.

— *La deuxième occipitale* (O2), située entre les premier et deuxième sillons occipitaux, se continue avec la circonvolution pariétale inférieure et la première temporale.

— *La troisième occipitale* (O3), située entre les deuxième et troisième sillons occipitaux, se continue avec les deuxième et troisième circonvolutions temporales.

— *La quatrième et la cinquième occipitales* (O4 et O5) situées sur la face inférieure se continuent en avant avec les quatrième et cinquième temporales et

constituent, avec elles, les première et deuxième circonvolutions temporo-occipitales. *La cinquième circonvolution* occipitale est limitée en dehors par le quatrième sillon occipital et en dedans par la scissure calcarine.

— *La sixième occipitale* (O6), appelée cunéus en raison de sa forme triangulaire à base postérieure, occupe la face interne; elle est limitée en avant par la scissure pariéto-occipitale, en bas par la scissure calcarine.

d) Le lobe temporal.

Le lobe temporal, situé au-dessous du lobe frontal et du lobe pariétal et en avant du lobe occipital, occupe l'étage moyen de la base du crâne.

La diversité de son origine explique celle de sa situation et de sa fonction.

Phylogenèse. — Le néocortex se développe au fur et à mesure que régressent archicortex et paléocortex. Chez les Primates et chez l'Homme, il paraît représenter tout le cerveau. L'accroissement du lobe temporal en particulier est continu des Singes inférieurs à l'Homme. Il conditionne l'élargissement et l'élévation du crâne. Les formations rhinencéphaliques dérivées de l'archipallium ont été repoussées sur la face interne par le néocortex.

Limites. — Sur la face externe, la scissure de Sylvius délimite nettement en haut le lobe, tandis qu'en arrière la scissure pariéto-occipitale le délimite imparfaitement; les circonvolutions temporales et occipitales se continuent les unes avec les autres. Sur la face interne le lobe est délimité par la fente de Bichat en haut et la scissure pariéto-occipitale en arrière.

Forme. — Sur une coupe frontale, on voit nettement que le lobe temporal a quatre faces : une supérieure, une externe, une inférieure, une interne. Il est rattaché au reste des hémisphères par un isthme situé entre la corne temporale en bas et l'insula en haut et par où pénètrent et sortent les faisceaux.

Les sillons sont au nombre de 5. Les deux premiers sillons temporaux sont sur la face externe, le premier est particulièrement profond, on l'appelle sillon parallèle. Les troisième et quatrième sillons temporaux sont sur la face inférieure; le quatrième sillon est profond et provoque, dans la lumière ventriculaire, la saillie de l'éminence collatérale. Le cinquième sillon temporal est sur la face interne, il est encore appelé sillon de l'hippocampe; il refoule dans le prolongement temporal du ventricule latéral la face ventriculaire de cette circonvolution et forme la corne d'Ammon.

La corne d'Ammon est un bourrelet blanc plus large en avant qu'en arrière, étendu du carrefour ventriculaire au sommet de la corne temporale du ventricule. Son extrémité antérieure est arrondie, son extrémité postérieure effilée se continue avec le pilier postérieur du trigone.

Les circonvolutions temporales sont au nombre de 5 :

— *La première temporale* (T1) est située entre la scissure de Sylvius et le premier sillon temporal. Elle se continue en arrière avec la circonvolution pariétale

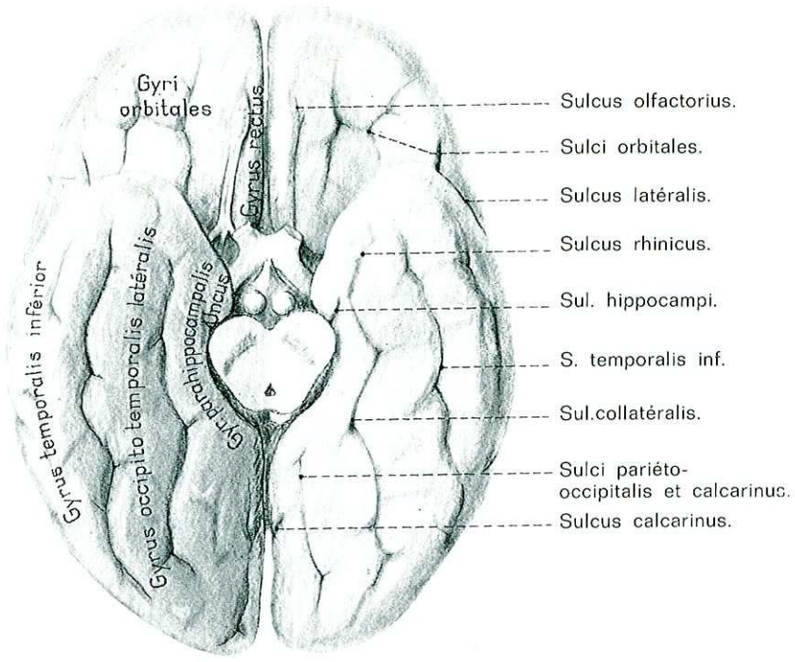

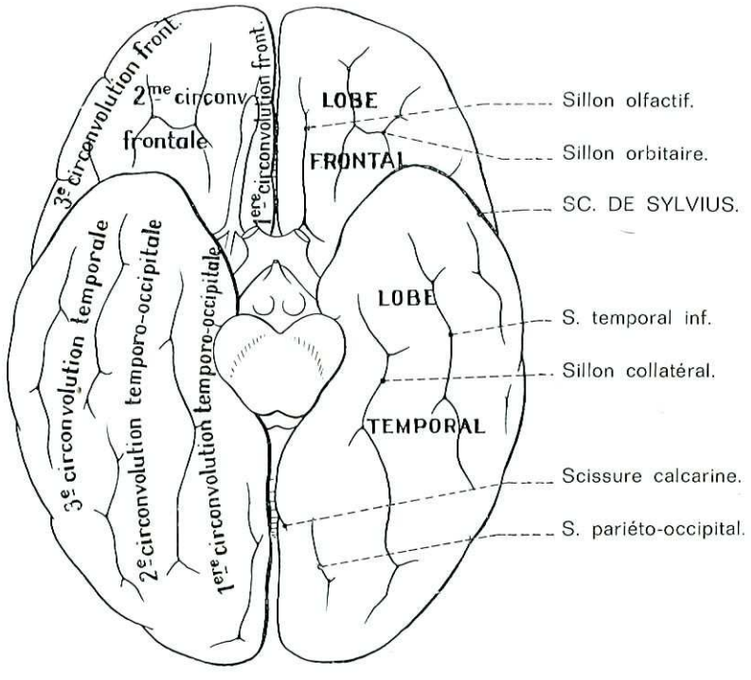

Fig. 127. — *Face inférieure du cerveau.*

inférieure (lobule du pli courbe). Sur sa face supérieure, elle forme les circonvolutions transverses de Heschl que l'on peut voir en écartant les lèvres de la scissure de Sylvius. Elles sont dirigées en arrière et en dedans vers le fond de la fosse sylvienne. Elles correspondent au centre cortical de l'audition. En avant des circonvolutions de Heschl, la face supérieure du lobe temporal pauvre en sillons est plane.

— *La deuxième temporale* (T2) est située entre les premier et deuxième sillons temporaux. Elle se continue en arrière avec le pli courbe (gyrus angularis).

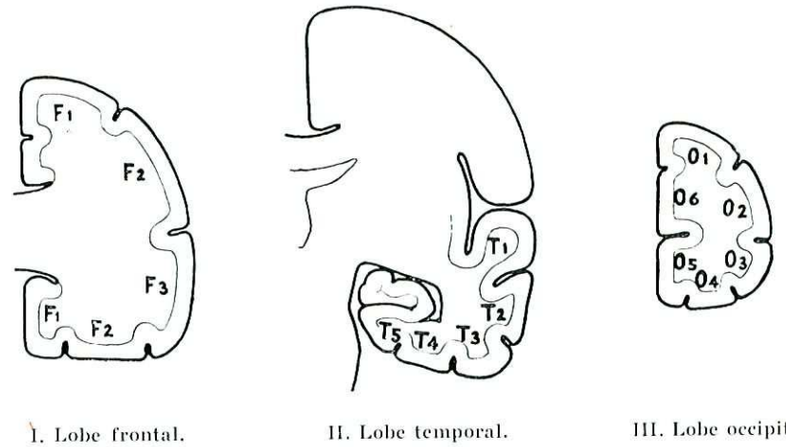

Fig. 128. — *Coupes permettant de prendre connaissance des circonvolutions frontales, temporales et occipitales, et de leur situation sur les différentes faces du cerveau.*

— *La troisième temporale* (T3) est située entre les deuxième et troisième sillons temporaux. Elle longe le bord inférieur de l'hémisphère et empiète sur sa face inférieure. Elle se continue en arrière avec la troisième circonvolution occipitale.

— *La quatrième temporale* (T4) est située entre les troisième et quatrième sillons temporaux sur la face inférieure. Elle se continue en arrière avec la quatrième occipitale et forme avec elle la première circonvolution temporo-occipitale ou lobule fusiforme.

— *La cinquième temporale* (T5) ou circonvolution de l'hippocampe a une forme qui a été comparée à celle de la queue du cheval marin ou hippocampe, de là le nom qui lui a été donné par les anciens auteurs; elle est située entre le quatrième sillon temporal et le sillon de l'hippocampe. Ces deux sillons sont particulièrement profonds et provoquent une saillie intraventriculaire. La circonvolution se continue en arrière avec la 5e occipitale et forme avec elle la 2e circonvolution temporo-occipitale. Son extrémité antérieure appelée lobule de l'hippocampe se recourbe en un crochet, l'uncus de l'hippocampe.

A l'extrémité antérieure de la circonvolution de l'hippocampe est une formation d'origine corticale, le noyau amygdalien; elle entre d'ailleurs en rapport avec l'écorce de la partie antérieure et supérieure de l'uncus.

Au-dessus du sillon de l'hippocampe est le corps godronné et le corps bordant ou fimbria (circonvolution intralimbique, voir plus loin).

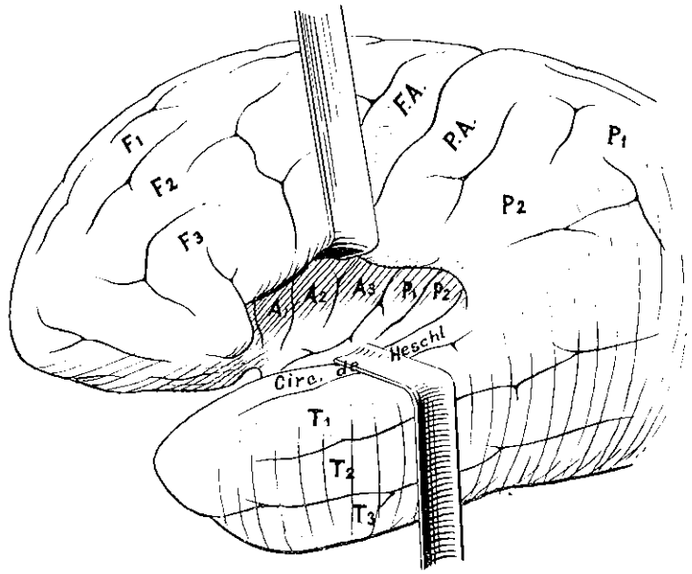

Fig. 129. — *Lobe de l'insula.*
Circonvolutions de l'insula antérieur A1, A2, A3.
Circonvolutions de l'insula postérieur P1, P2.

e) Le lobe de l'insula.

Il est situé au fond de la scissure de Sylvius. Il faut écarter les lèvres de cette scissure pour le voir.

La région pré-insulaire (seuil ou limen) où passe le pli falciforme de Broca unit les lobes frontal et temporal. Des plis de passage fronto-insulaire et temporo-insulaire existent; l'insula est donc une presqu'île et non une île.

L'insula proprement dite a une forme triangulaire à sommet antérieur et à base postérieure. Autour de l'insula est la rigole insulaire où chemine l'artère sylvienne. Un grand sillon divise l'insula en lobule antérieur fait de trois circonvolutions et en lobule postérieur fait de deux circonvolutions.

f) Le rhinencéphale.

Phylogenèse. — L'archipallium dessine autour du hile du télencéphale un anneau. Le terme de rhinencéphale (cerveau olfactif) communément employé pour le désigner n'est pas absolument justifié, car il existe chez certains Mammifères aquatiques anosmatiques (baleine, dauphin). Il atteint encore un grand développement chez certains Mammifères comme les Carnivores (chien...). Chez les Primates et l'Homme, son volume décroît et des formations nouvelles le rejettent à la partie interne des hémisphères cérébraux. Chez l'Homme, le rhinencéphale tend à réduire ses éléments sensoriels au profit des éléments associatifs. Certaines formations hippocampiques et amygdaliennes sont dépourvues de valeur olfactive. Une petite aire olfactive paléocorticale très réduite persiste (fig. 198, p. 299).

Le rhinencéphale de l'Homme est réduit au lobe limbique et au lobe olfactif.

1° ***Le lobe limbique de Broca.*** — La circonvolution du corps calleux (gyrus cinguli), située entre la scissure calloso-marginale et le sillon sous-pariétal en haut

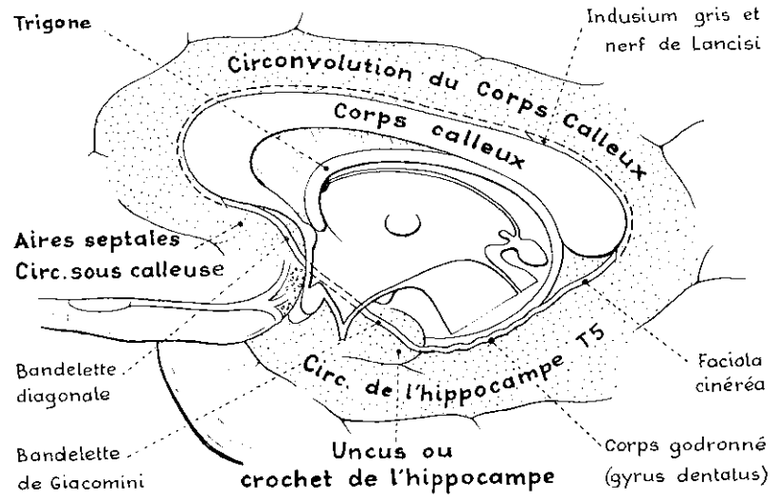

Fig. 130. — *Circonvolution limbique :* circonvolutions du corps calleux et de l'hippocampe (en pointillé).
Circonvolution intralimbique; la dénomination de ses différentes parties est en caractères maigres.

et le sillon du corps calleux en bas, forme, en s'unissant en arrière au niveau de la scissure calcarine à la circonvolution de l'hippocampe (ou cinquième temporale) et en avant aux aires septales (appelées encore circonvolution sous-calleuse), un anneau complet entourant les formations interhémisphériques. En raison de sa forme, on appelle cet ensemble *lobe limbique* ou *gyrus fornicatus.*

La circonvolution *intralimbique* est en dedans du lobe limbique. Elle est constituée par un ensemble de formations qui représente les reliquats de l'archicortex :

— En haut l'indusium gris dont le bord blanc forme le tractus ou nerf de Lancisi uni en avant à la bandelette diagonale et à la strie olfactive interne.

— En arrière le fasciola cinerea (faisceau gris).

— En bas le corps godronné *(gyrus dentatus),* cordon gris présentant une série de renflements et se continuant en avant par la bandelette de Giacomini qui entoure l'uncus de l'hippocampe. Au-dessus du corps godronné est le corps

bordant ou *fimbria*, bande étroite de substance blanche qui se termine en avant dans la substance blanche de l'uncus de l'hippocampe et se continue en arrière comme la corne d'Ammon avec le pilier postérieur du trigone.

2° ***Le lobe olfactif.*** — La partie basale du rhinencéphale ou lobe olfactif comprend le lobe olfactif antérieur et le lobe olfactif postérieur.

— **Le lobe olfactif antérieur** est constitué, d'avant en arrière, par le bulbe olfactif, le pédoncule olfactif, les deux stries olfactives et l'espace perforé antérieur.

L'espace perforé antérieur (ou carrefour olfactif de Broca) a une forme losangique, et donc 4 bords : les bords antéro-externe et antéro-interne sont représentés par les racines ou stries olfactives interne et externe qui font suite à la bandelette olfactive et qui délimitent le trigone olfactif; le bord postéro-externe correspond au lobe temporal représenté par l'uncus de la circonvolution de l'hippocampe; le bord postéro-interne est délimité par la bandelette optique. La strie olfactive externe va au noyau amygdalien, la strie olfactive interne va aux aires septales et au tractus de Lancisi. La strie olfactive moyenne et grise se perd dans la partie antérieure de l'espace perforé antérieur. L'espace perforé antérieur est perforé de nombreux orifices vasculaires. Il est traversé en diagonale par la bandelette diagonale qui va de la partie antérieure de la circonvolution de l'hippocampe en dehors, au nerf de Lancisi en dedans. Cette bandelette divise l'espace perforé en une partie antérieure grise où sont quelques cellules pyramidales représentant une portion d'écorce atrophiée et une partie postérieure pâle.

— **Le lobe olfactif postérieur** est constitué par : le gyrus parahippocampi dont la partie la plus antérieure se recourbe en crochet au-dessus du sillon de l'hippocampe pour former l'uncus et le noyau amygdalien qui est sous-jacent à l'uncus.

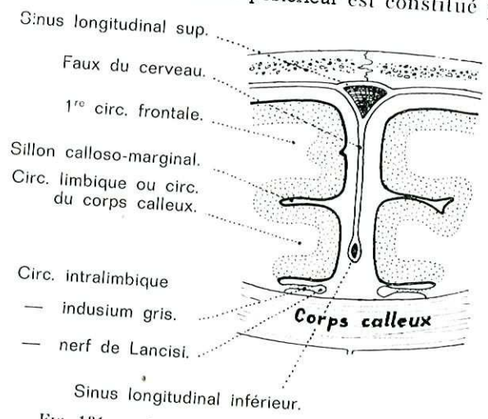

Fig. 131. — *La scissure interhémisphérique.*

II. — LES FORMATIONS INTERHÉMISPHÉRIQUES

Des formations de significations différentes unissent les hémisphères cérébraux ; pour les voir, il faut séparer les hémisphères cérébraux.

— **En haut,** c'est la face supérieure du corps calleux sur laquelle repose la circonvolution intralimbique représentée à ce niveau par l'indusium gris.

— **En avant,** de haut en bas, on rencontre : l'extrémité antérieure du corps calleux qui forme le genou et le bec ou rostrum; la commissure blanche antérieure; la lame sus-optique ou lame terminale.

— **En bas,** on rencontre d'avant en arrière le chiasma optique qui unit les nerfs optiques et d'où partent les bandelettes optiques. Derrière le chiasma optique est une surface qui fait partie à la fois du diencéphale et du mésencéphale et que l'on appelle losange optopédonculaire. Ce losange est limité en avant par le chiasma et les bandelettes optiques, en arrière par les pédoncules cérébraux. Il est divisé en deux moitiés : Dans la moitié antérieure, on voit une lame de substance

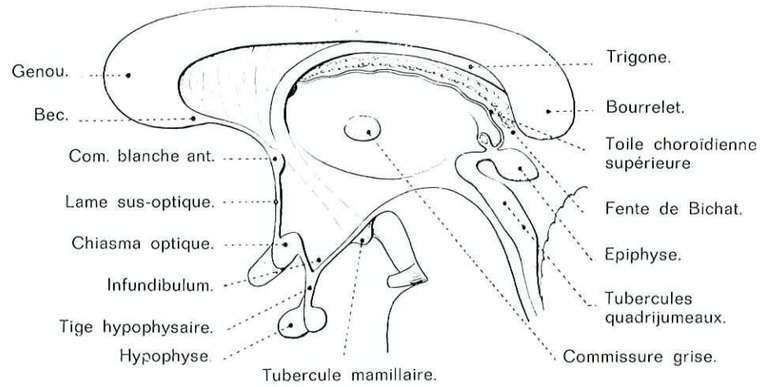

Fig. 132. — *Les formations interhémisphériques* (coupe médiane).

grise appelée *tuber cinereum* dont la face supérieure correspond au sommet du IIIe ventricule appelé infundibulum et que prolonge en bas et en avant la tige hypophysaire et l'hypophyse. Dans la moitié postérieure, on voit les deux tubercules mamillaires, saillies blanches de 5 mm de diamètre et l'espace perforé postérieur qui fait partie du mésencéphale.

— **En arrière,** de haut en bas, on reconnaît : l'extrémité postérieure du corps calleux appelée bourrelet ou splénium, la partie médiane de la fente de Bichat dans laquelle s'enfonce la toile choroïdienne supérieure, l'épiphyse ou glande pinéale, les tubercules quadrijumeaux antérieurs qui font partie du mésencéphale.

III. — LA FENTE CÉRÉBRALE DE BICHAT OU GRANDE FENTE CÉRÉBRALE

Sur la base du cerveau, entre télencéphale et diencéphale, est une fente qui résulte de la bascule du télencéphale. La pie-mère s'y insinue et devient ce que certains appellent la pie-mère interne qui constitue la toile choroïdienne et les plexus choroïdes supérieurs.

La fente de Bichat a la forme d'un fer à cheval ouvert en avant. Sa partie moyenne transversale située entre le bourrelet du corps calleux et l'épiphyse est occupée par la toile choroïdienne supérieure. Ses parties latérales concaves en dedans sont bordées par une lèvre interne représentée par le pédoncule cérébral

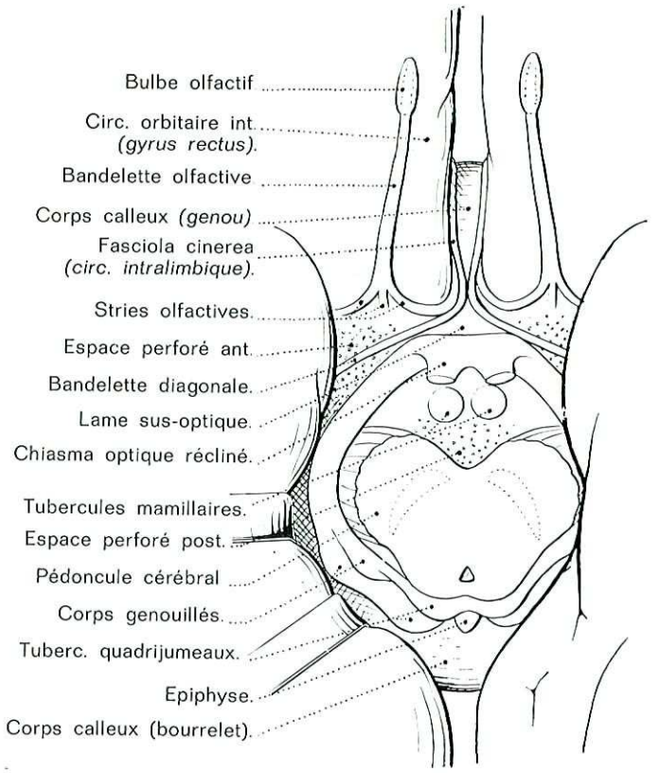

Fig. 133. — *Formations interhémisphériques* (vue inférieure).
A gauche, des écarteurs ouvrent la partie latérale de la fente de Bichat.

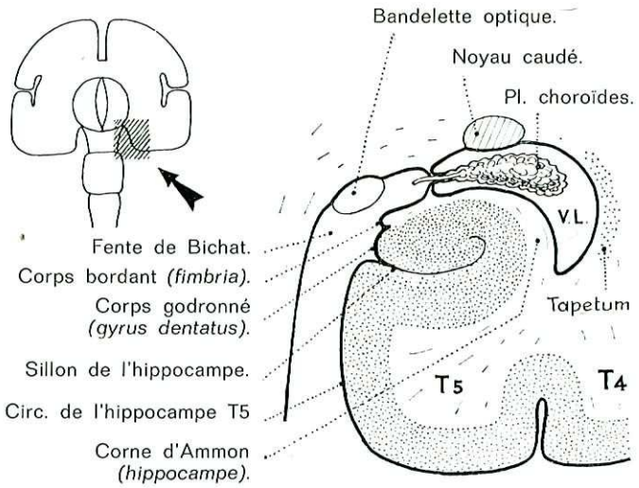

Fig. 134. — *Fente de Bichat* (partie latérale entre mésencéphale et lobe temporal).
Corne temporale du ventricule latéral.

et la bandelette optique en avant, les corps genouillés en arrière et par une lèvre externe représentée par l'hémisphère cérébral constitué en ce point par la circonvolution de l'hippocampe, le corps godronné et le corps bordant.

La fente cérébrale de Bichat ne conduit pas dans les ventricules cérébraux moyens et latéraux; une mince membrane épithéliale épendymaire ferme les ventricules et en sépare la toile choroïdienne supérieure et les plexus choroïdes.

RAPPORTS

1° *Avec le crâne.*

Il y a intérêt à connaître, grâce à des repères, la projection sur la voûte crânienne des différentes aires fonctionnelles de l'écorce cérébrale.

Les os de la voûte, l'occipital excepté, ne correspondent pas aux lobes de

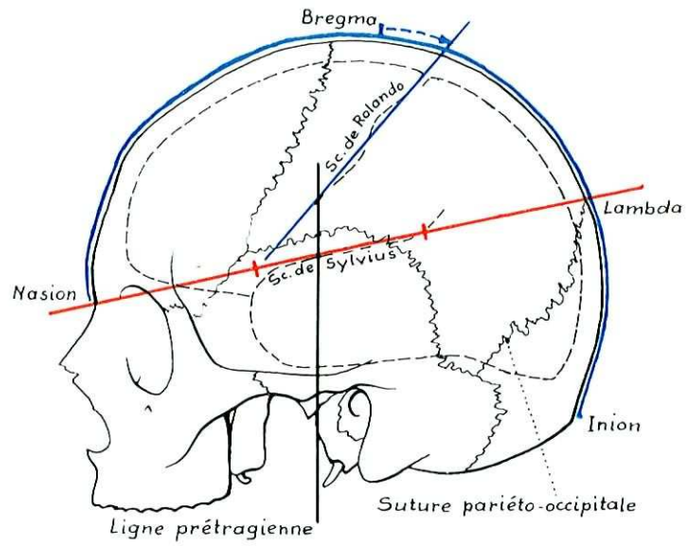

Fig. 135. — *Procédé de Poirier*
pour repérer les scissures de Rolando et de Sylvius sur le crâne.

même nom. Le frontal ne recouvre que la partie antérieure du lobe frontal. Le temporal ne recouvre que la partie antérieure du lobe temporal. Le pariétal recouvre le lobe pariétal, mais aussi la partie postérieure du lobe frontal et les deux tiers postérieurs du lobe temporal.

Plusieurs procédés permettent de situer la projection des grandes scissures et grâce à cela celle des lobes.

Le procédé de Poirier est parmi les plus simples : la scissure de Sylvius correspond au tiers moyen de la ligne naso-lambdoïdienne; l'extrémité supérieure de la scissure de Rolando correspond à la ligne naso-iniaque divisée par 2 et à

laquelle on ajoute 2 cm en arrière. Son extrémité inférieure est sur la ligne naso-lambdoïdienne à un point correspondant à l'union du tiers antérieur et du tiers moyen ou à 7 cm au-dessus du conduit auditif externe sur la ligne prétragienne. La scissure pariéto-occipitale correspond à la suture pariéto-occipitale.

D'autres procédés plus complexes tels que celui de Kronlein tiennent compte de l'indice céphalique.

Les hémisphères cérébraux reposent sur la base du crâne. Le lobe frontal est sur l'étage antérieur, le lobe temporal sur l'étage moyen, le lobe occipital sur la tente du cervelet.

2° *Avec les méninges.*

La dure-mère constitue un prolongement vertical important, la faux du cerveau qui sépare les deux hémisphères cérébraux; il n'atteint le corps calleux qu'en arrière. Un prolongement horizontal, la tente du cervelet, sépare le cerveau du cervelet. La face interne du lobe temporal est située au niveau de l'orifice que cette formation délimite, le trou ovale; elle peut, lors d'hypertension intracrânienne, faire hernie dans l'orifice (engagement) et comprimer le tronc cérébral. L'arachnoïde double la dure-mère. La pie-mère adhère au névraxe.

Entre arachnoïde et pie-mère, sont les espaces sous-arachnoïdiens où se trouve le liquide céphalo-rachidien. Ils sont élargis sur la base du cerveau au niveau du losange optopédonculaire et forment la citerne basilaire (v. p. 487).

CONFIGURATION INTÉRIEURE

Comme pour la moelle et pour le tronc cérébral, on peut prendre connaissance de la configuration intérieure du cerveau et des différentes formations qui le constituent en réalisant des coupes.

Sur toutes les coupes du cerveau, la substance grise est faite de deux parties : une périphérique constituée par l'écorce cérébrale, une centrale faite des noyaux; la substance blanche s'étend entre l'écorce et les noyaux.

Coupe vertico-frontale.

La plus classique des coupes vertico-frontales est la coupe dite de Charcot; elle passe à la partie inférieure derrière l'hypothalamus et intéresse les pédoncules cérébraux.

— **Sur la ligne médiane,** au-dessus des pédoncules cérébraux, on voit :

— La cavité du IIIe ventricule.

— La substance grise du thalamus qui constitue les parois latérales de cette cavité.

— La substance blanche des commissures interhémisphériques : corps calleux et trigone qui forme le toit du IIIe ventricule.

— **De chaque côté,** on voit :

— La cavité du ventricule latéral dont la forme en fer à cheval ouvert en avant explique qu'elle soit intéressée deux fois par la coupe, c'est-à-dire au niveau de ses cornes frontale et temporale.

— La substance grise des noyaux. Le noyau caudé a aussi une forme de fer à cheval; la coupe intéresse donc sa tête et sa queue : la tête est sur le plancher de la corne frontale, la queue sur le plafond de la corne temporale. Le noyau lenticulaire en forme de pyramide à base externe. Le noyau avant-mur en dehors de cette base.

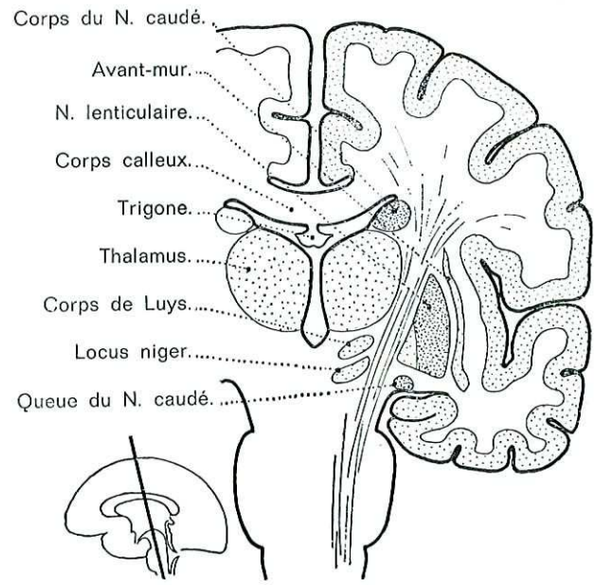

FIG. 136. — *Coupe vertico-frontale passant par le tronc cérébral, dite coupe de Charcot.*

— La substance grise de l'écorce cérébrale ou pallium épouse fidèlement le contour du cerveau; les sillons délimitent les circonvolutions.

— La substance blanche forme le centre ovale de Flechsig et les capsules. La capsule interne est entre noyau caudé et thalamus en dedans et noyau lenticulaire en dehors. La capsule externe est entre noyau lenticulaire et avant-mur. La capsule extrême est en dehors de l'avant-mur.

Coupe horizontale.

La plus classique passe par le genou et le bourrelet du corps calleux; c'est la coupe dite de Flechsig.

— **Sur la ligne médiane,** on voit :

— La cavité du IIIe ventricule.

— La substance grise du thalamus sur ses parois latérales.

— La substance blanche constituée par les commissures est représentée en avant par le genou du corps calleux, le septum lucidum, le trigone et en arrière par le bourrelet du corps calleux.

— **De chaque côté,** on voit :
— La cavité des cornes frontale et occipitale du ventricule latéral.
— La substance grise des noyaux. Le noyau caudé dont la tête est sur le plancher de la corne frontale ventriculaire et le corps devant la corne occipitale. Le noyau lenticulaire en forme de pyramide et, en dehors, l'avant-mur.

— La substance grise de l'écorce cérébrale revêt toute la surface extérieure.

— La substance blanche forme le centre ovale et les capsules. La capsule interne est nettement dessinée avec son bras antérieur et son bras postérieur réunis par le genou. Les capsules externe et extrême sont en dehors.

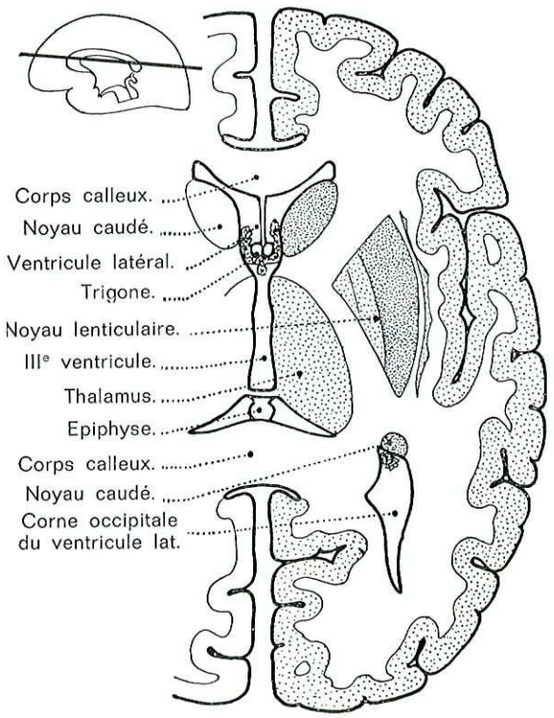

Fig. 137. — *Coupe horizontale de Flechsig.*

⁂

Sur les coupes, on constate la fusion totale du diencéphale et du télencéphale. La partie du télencéphale phylogénétiquement la plus ancienne, le striatum d'où dérivent les noyaux, est fusionnée au diencéphale et constitue le paléencéphale, tandis que l'écorce cérébrale qui apparaît plus tardivement prend le nom de néencéphale. Le paléencéphale conserve ses fonctions de cerveau de la vie génétique et joue un rôle relativement indépendant du système cortical; ses afférences vont essentiellement au thalamus; ses efférences partent des noyaux striés. La dépendance de ce système vis-à-vis de l'écorce cérébrale n'est qu'un phénomène second.

Dans notre étude, nous conservons pourtant la division classique en cerveau intermédiaire ou diencéphale et hémisphères cérébraux ou télencéphale.

CHAPITRE VIII

LE CERVEAU INTERMÉDIAIRE OU DIENCÉPHALE

Le diencéphale représente la deuxième vésicule cérébrale. Diverses formations en dérivent; nous les décrirons successivement. Ce sont : le thalamus, l'hypothalamus, l'hypophyse, l'épithalamus et l'épiphyse. Au centre du diencéphale est la cavité du IIIe ventricule.

LE THALAMUS

Le thalamus, encore appelé couche optique, représente le plus volumineux des noyaux gris centraux. Il a une forme ovalaire à grosse extrémité postérieure. Il est séparé de celui du côté opposé par le IIIe ventricule.

Fig. 138.
Les différentes parties du diencéphale vu en coupe vertico-sagittale.

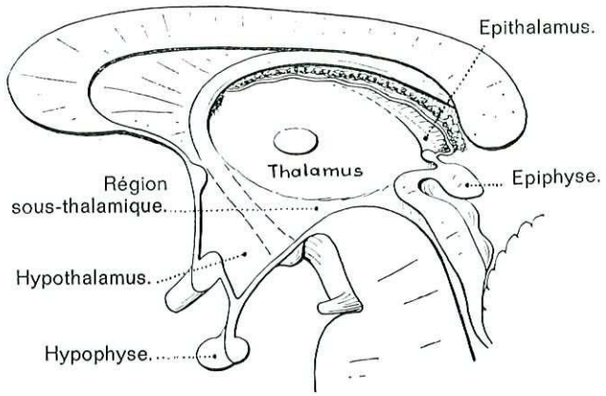

Il représente essentiellement le centre de triage des influx ascendants sensitifs et sensoriels qu'il regroupe avant le cortex. A son rôle centralisateur correspondent ses nombreuses connexions.

Les noyaux du thalamus sont des unités fonctionnelles distinctes caractérisées par leurs connexions avec des zones corticales déterminées. Chaque noyau (et même chaque partie de noyau) est en rapport avec une aire corticale particulière.

PHYLOGENÈSE

Superstructure sensitive en corrélation avec les corps striés (qui représente une superstructure motrice), le thalamus progresse dans le sens de l'échelle animale et atteint son plus haut point de différenciation chez les Mammifères et chez l'Homme.

— Chez les **Vertébrés inférieurs** existe le *paléothalamus* qui représente les futurs noyaux antérieur, médian et latéro-ventral. Il est en relation avec toutes les voies sensorielles : auditives, gustatives, olfactives; ces connexions sont paléo-encéphaliques. Certains auteurs distinguent aussi un *archithalamus,* déjà représenté dans le diencéphale du Poisson et qui correspondrait à la future substance réticulaire thalamique.

— Chez les **Mammifères,** le *néothalamus,* c'est-à-dire les noyaux latéraux et postérieur, se développe parallèlement au processus de télencéphalisation. Il devient le récepteur, le centre de regroupement et de triage des voies de la sensibilité; il a des connexions avec l'écorce cérébrale néopalliale.

La persistance des formations anciennes chez les Mammifères explique l'intervention du thalamus dans des fonctions dérivées des fonctions sensorielles : l'affectivité et l'émotion.

ONTOGENÈSE

Le thalamus se développe aux dépens des parois latérales du diencéphale.

Chaque paroi latérale est divisée par un sillon longitudinal en une plaque dorsale et une plaque ventrale. Elles augmentent d'épaisseur et aplatissent la lumière du IIIe ventricule. Les plaques dorsales s'épaississent beaucoup plus que les plaques ventrales; elles forment les thalamus et les corps genouillés. Les plaques ventrales constituent les régions sous-thalamiques (ou sous-optiques) et l'hypothalamus (fig. 113).

Le sillon de séparation entre plaque dorsale et plaque ventrale s'appelle sillon de Monro. Il représente le sulcus limitans. Il est intéressant de noter que les formations neuro-végétatives (noyaux paraventriculaires) sont situées à son voisinage comme elles le sont généralement dans tout le névraxe.

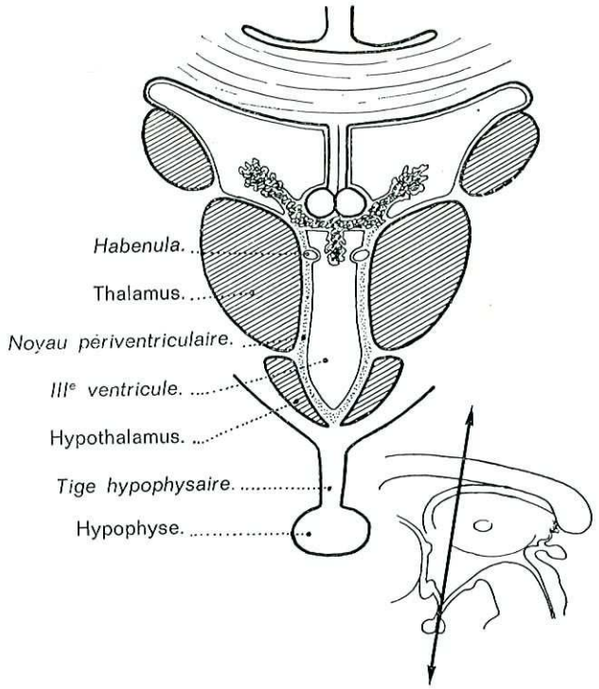

FIG. 139.
Les différentes parties du diencéphale en coupe vertico-frontale.

CONFIGURATION EXTÉRIEURE

Situation. — Le thalamus est séparé en dedans de celui du côté opposé par le IIIe ventricule et en dehors du noyau lenticulaire par la capsule interne. En arrière, il correspond aux tubercules quadrijumeaux et au carrefour ventriculaire, en avant à la tête du noyau caudé et au trigone. En bas, il répond, d'avant en arrière, à l'hypothalamus, à la région sous-thalamique et au mésencéphale.

Couleur. — Blanc grisâtre.

Dimensions. — Longueur, 4 cm; largeur, 2 cm; hauteur, 2,5 cm.

Direction. — En avant et en dedans. L'angle d'écartement postérieur est occupé par les tubercules quadrijumeaux. Les extrémités antérieures ne sont séparées que par les piliers antérieurs du trigone.

Description et rapports.

Le thalamus a quatre faces et deux extrémités. Les faces supérieure et interne sont ventriculaires, les faces inférieure et externe sont soudées aux régions voisines.

*1° **La face supérieure*** est libre dans sa presque totalité. Elle est recouverte par la membrane épendymaire.

Sa limite externe est faite par le sillon thalamo-strié qui sépare le thalamus du noyau caudé. Le sillon est recouvert par une mince lame de substance blanche : lame cornée qui recouvre la bandelette semi-circulaire (ou strie terminale) et la veine du corps strié (thalamo-striée). Cette lame représente le reste embryologique de la paroi interne du télencéphale qui, rabattue (sous le nom de lamina affixa), sépare le thalamus et la cavité du ventricule latéral. L'origine diencéphalique du thalamus explique en effet qu'il ne puisse pas se trouver au contact direct du ventricule latéral.

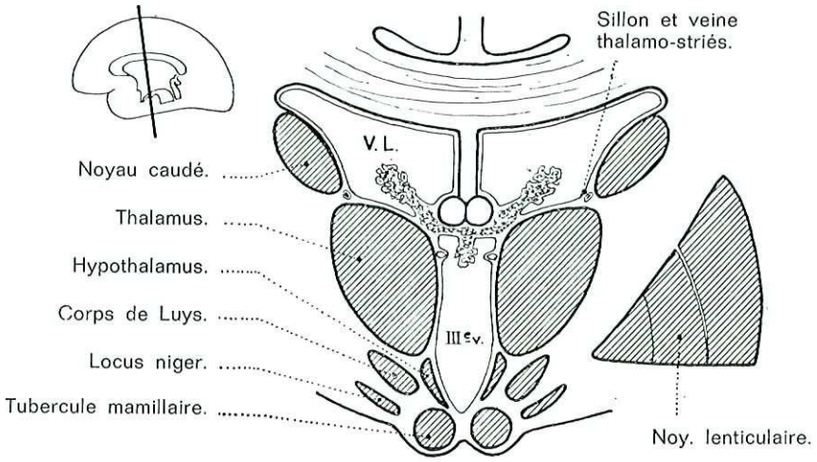

FIG. 140. — *Coupe vertico-frontale passant par le thalamus.*

La face supérieure du thalamus est traversée par le sillon choroïdien par où font saillie les plexus choroïdes. Parti du trou de Monro, il traverse en diagonale la face supérieure et la divise en deux parties :

— une externe présente en avant le renflement du noyau antérieur;

— une interne, triangulaire à base postérieure renflée, répond à la toile choroïdienne supérieure, aux plexus choroïdiens et au trigone.

La limite interne de la face supérieure est représentée par un cordon blanc appelé pédoncule antérieur de l'épiphyse ou *habena* (réne). Nés du pôle antérieur de l'épiphyse, les deux *habenæ* délimitent tout à fait en arrière, avec le bord supéro-interne du thalamus et le frein de l'épiphyse, le « triangle de l'*habenula* » dans l'aire duquel est un petit renflement : le ganglion de l'*habenula*.

*2° **La face interne*** a deux parties. — Les trois quarts antérieurs sont libres et forment la paroi latérale du IIIe ventricule. Le thalamus est en ce point revêtu par la membrane épendymaire. Il est uni à celui du côté opposé par la commissure grise. Cette portion de la face interne est limitée : en haut par la formation habénulaire qui la sépare de la face supérieure; en bas, par le sillon de Monro qui décrit, de l'aqueduc de Sylvius au trou de Monro, une courbe à concavité supérieure et la sépare des régions hypothalamiques et sous-thalamiques.

— Le quart postérieur est libre et correspond en haut à la citerne ambiante, à la veine de Galien et à l'épiphyse, en bas à la lame quadrigéminale particulièrement aux corps genouillés (métathalamus), aux tubercules quadrijumeaux antérieurs et à la commissure postérieure.

*3° **La face inférieure*** correspond, d'avant en arrière, à :

— *La région hypothalamique,* c'est-à-dire à l'infundibulum, à la tige hypophysaire et à l'hypophyse.

— *La région sous-thalamique* correspond à la jonction mésodiencéphalique. Il n'y a pas de démarcation nette entre mésencéphale et diencéphale; certaines

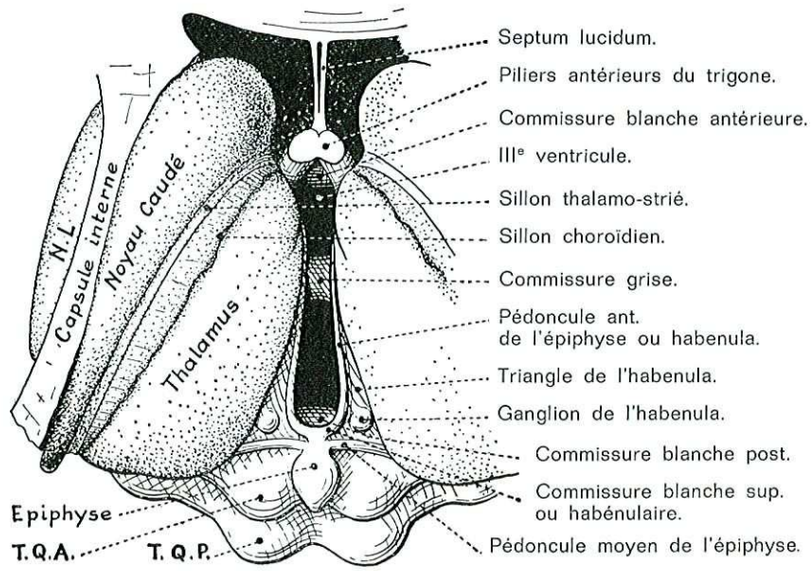

FIG. 141. — *Région de l'habenula et face supérieure du thalamus.* (*N.L.*, noyau lenticulaire.)

formations du mésencéphale, comme le noyau rouge et la substance noire (locus niger), débordent et dépassent ses limites supérieures. On peut diviser cette région diencéphalique en trois parties : une externe s'étend vers la région sous-lenticulaire (voir noyau lenticulaire); une interne correspond à la région sous-thalamique; une troisième intermédiaire s'insère entre thalamus et noyau lenticulaire pour constituer la capsule interne. Les deux premières parties sont des carrefours complexes.

La région sous-thalamique qui nous intéresse ici est limitée en haut par le thalamus, en dehors par la capsule interne, en dedans par le IIIe ventricule (au-dessous du sillon de Monro et en arrière de l'hypothalamus), en bas par le pédoncule cérébral et le locus niger. On y trouve :

1° Des formations grises : en dedans, les noyaux du champ de Forel; en dehors, étagés de haut en bas, la *zona incerta,* le corps de Luys ou subthalamus, le locus niger; en arrière le noyau rouge et ses radiations supérieures.

2° Des faisceaux blancs : de dedans en dehors, le faisceau de Vicq d'Azyr (pénètre dans le thalamus), le faisceau thalamique de Forel (entre thalamus et zona incerta), le faisceau lenticulaire de Forel. Ces trois faisceaux divergent à partir de la région hypothalamique; à ce bouquet de fibres, on donne le nom de bouquet de Forel.

La zona incerta, centre de connexions multiples, est située entre le faisceau thalamique de Forel et le faisceau lenticulaire de Forel. Elle reçoit des fibres des voies motrices extra-pyramidales venues de la capsule interne voisine, des fibres

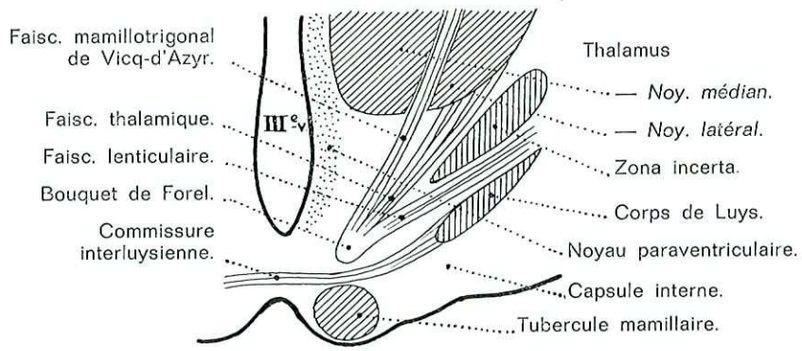

Fig. 142. — *Région sous-thalamique.*

thalamiques venues du noyau latéro-ventral postérieur et des fibres hypothalamiques. Elle envoie des efférences au noyau rouge, au corps de Luys. On admet qu'elle fait partie de la substance réticulée thalamique (Voir plus loin).

4° ***La face externe*** est entourée de substance blanche.

— **En avant,** elle répond au bras postérieur de la capsule interne. Elle reçoit un très grand nombre de fibres interthalamo-striées qui constituent la zone grillagée d'Arnold. Ces fibres traversent la capsule interne perpendiculairement aux fibres cortico-spinales.

— **En arrière,** elle est en rapport avec le segment rétrolenticulaire de la capsule interne, d'où se dégagent les radiations optiques de Gratiolet. Les radiations optiques constituent le champ triangulaire de Wernicke limité en dedans par le thalamus, en bas par le corps genouillé externe, en dehors par le noyau lenticulaire. Dans le segment rétrolenticulaire de la capsule interne sont aussi les faisceaux temporo-thalamique d'Arnold et cortico-pontin de Turck-Meynert.

5° ***L'extrémité antérieure*** limite le trou de Monro avec le pilier antérieur du trigone situé en avant.

6° ***L'extrémité postérieure,*** représentée par la grosse masse du *pulvinar,* est en partie cachée par le bourrelet du corps calleux qu'il faut soulever pour l'apercevoir. Elle est croisée par les fibres postérieures du trigone obliques en bas, en avant, en dehors. Elle repose sur le mésencéphale, plus exactement sur les

corps genouillés externe et interne qui sont reliés aux tubercules quadrijumeaux par des faisceaux blancs appelés bras conjonctivaux. Le bras conjonctival antérieur unit le tubercule quadrijumeau antérieur au corps genouillé externe, le bras postérieur unit le tubercule quadrijumeau postérieur au corps genouillé interne.

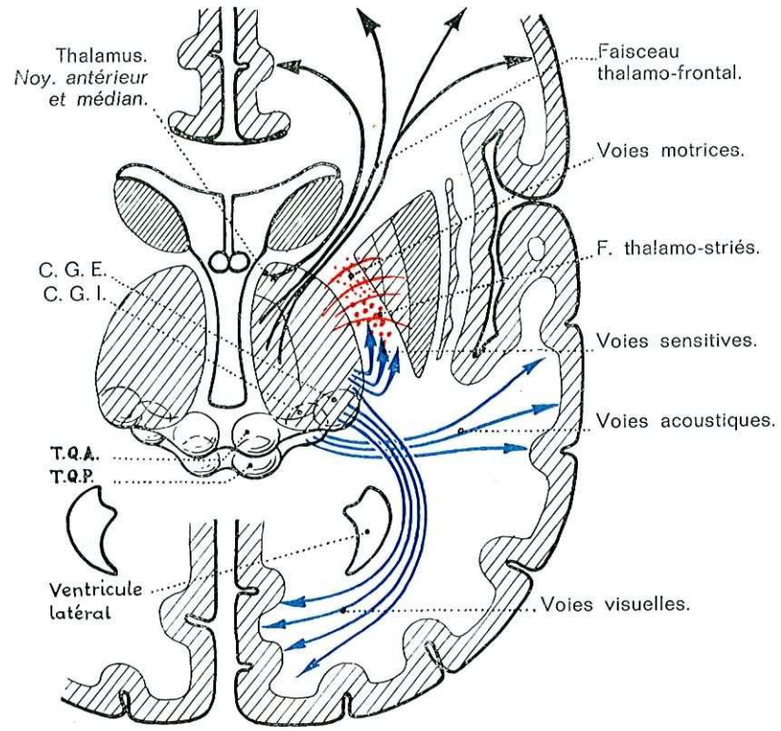

Fig. 143. — *Les rapports de la face externe du thalamus et ses connexions.*

CONSTITUTION ET DIVISION

Le thalamus est recouvert sur ses faces libres ou ventriculaires *supérieure* et *interne* par une mince couche de substance blanche (stratum zonal) et par la substance grise sous-épendymaire des parois ventriculaires (noyau paraventriculaire).

Il est enveloppé, sur sa face *externe,* par **la lame médullaire externe** *(lamina medullaris externa)* qui le sépare de la zone grillagée d'Arnold (voir plus loin). La lame médullaire externe présente, à sa partie postéro-inférieure, un épaississement appelé champ triangulaire de Wernicke, signalé plus haut.

Une lame médullaire interne (*lamina medullaris interna* ou *centralis*) en forme d'Y sur une coupe horizontale semble diviser le thalamus en trois : des noyaux médians, des noyaux latéraux et, près de sa face supérieure, un noyau

antérieur. Sur une coupe frontale, elle se bifurque en bas et en arrière, séparant de dedans en dehors les noyaux médians, le centre médian et les noyaux latéraux.

D'autres formations de substance blanche traversent le thalamus : le faisceau mamillo-thalamique (fasciculus mamillo-thalamicus de Vicq d'Azyr, 1786) et le faisceau habénulo-pédonculaire ou rétro-réflexe (fasciculus habenulo-pedoncularis ou retro-reflexus de Meynert, 1872).

Les noyaux du thalamus sont nettement délimités par les lames médullaires ou se distinguent par des différences cyto-architectoniques ou dendro-architectoniques (les dendrites restent dans un noyau donné ou débordent ses limites). Les noyaux qui ont une structure et des connexions voisines constituent un groupe de noyaux.

Plusieurs *classifications* des noyaux thalamiques ont été proposées par différents auteurs (C. Vogt, E. Walker, D. Russel, Hassler, P. Bailey et Schaltenbrandt). Nous retiendrons la plus simple et la plus morphophysiologique.

1° **Les noyaux réticulés thalamiques** entourent et cloisonnent le thalamus. Ils sont dans la prolongation de la formation réticulée du tronc cérébral (v. p. 101).

Ils constituent sur la face inférieure du thalamus un feutrage connu sous le nom de *zona incerta,* qui a la forme d'un coin dont la base est interne et qui est traversé par des fibres striatales.

Ils tapissent la face interne du thalamus formant les *noyaux paraventriculaires,* couche mince et dense de cellules situées sous l'épendyme du III° ventricule qui se continue en avant avec le système paraventriculaire hypothalamique, et en arrière avec la substance grise péri-aqueducale du mésencéphale.

Ils forment les *noyaux dits intralaminaires* contenus dans la lame médullaire interne.

Ils constituent enfin la zone grillagée ou *nucleus perithalamicus* situé en dehors de la lame médullaire externe et qui est en continuité en bas avec la *zona incerta.*

Ces noyaux sont constitués par des petites cellules fortement pigmentées (cellules hyperchromophiles). Elles sont de type végétatif et ressemblent à celles de la substance grise sous-épendymaire des noyaux viscéraux de la région infundibulo-tubérienne avec laquelle ils se continuent et à celles du plancher du IV° ventricule et de la région intermédio-latérale de la moelle.

Ils assurent des liaisons entre les différents noyaux dont ils sont les activateurs. Leurs afférences viennent de systèmes « non spécifiques »; leurs efférences se rendent de façon diffuse vers l'écorce cérébrale.

2° **Le noyau antérieur** est fait de trois noyaux. Il est constitué par de grandes cellules. Il reçoit par sa face inférieure les fibres ascendantes du faisceau mamillo-thalamique de Vicq d'Azyr venu du tubercule mamillaire. Ses efférences se terminent dans l'isocortex limbique (aires 23 et 24) (v. p. 297).

3° **Le noyau médian** *(nucleus medialis)* est tapissé en dedans par les noyaux paraventriculaires. Ses afférences sont frontales et hypothalamiques; ses efférences vont surtout à l'isocortex préfrontal.

4° **Le noyau central** *(nucleus centralis),* encore appelé centre médian de Luys, est un noyau arrondi à petites cellules; en dedans de lui est un petit noyau *(nucleus parafascicularis)* à grandes cellules. Les afférences du noyau central viennent du pallidum et de l'aire 4; les efférences vont au putamen.

5° **Les noyaux latéraux** constituent un groupe très complexe. A leur face inférieure aboutissent plusieurs faisceaux myélinisés qui sont, d'avant en arrière, d'origine extra-pyramidale, pallidale et cérébello-rubrique et d'origine somesthésique, lemniscale et spino-thalamique. La division de ces noyaux en éléments ventraux et dorsaux reste peu nette, surtout en avant. Dans les noyaux ventraux

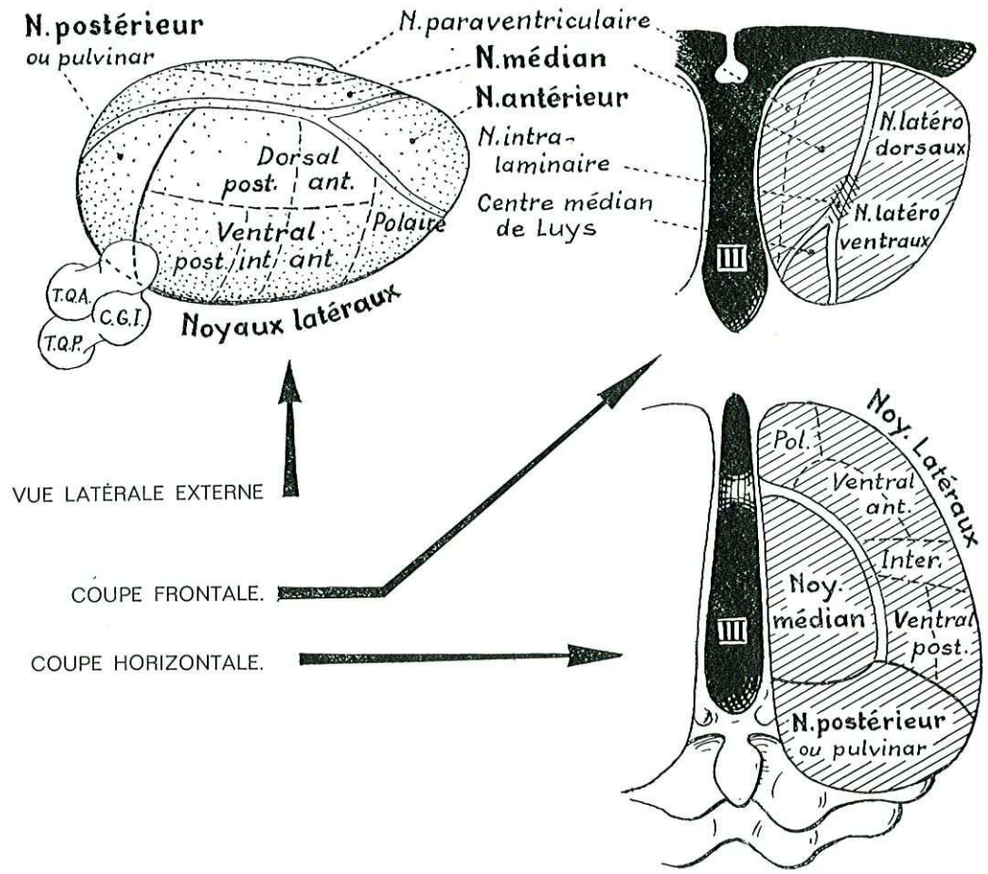

FIG. 144. — *Les noyaux du thalamus, vue latérale externe, et coupes frontale et horizontale.*

prédominent les grandes cellules, dans les noyaux dorsaux les petites cellules... Les nomenclatures varient d'un auteur à l'autre. D'avant en arrière, on décrit :

— *Le noyau latéral polaire (nucleus lateralis polaris)* se différencie mal des éléments postérieurs. On connaît mal ses afférences et ses efférences.

— *Le noyau latéral ventral antérieur (nucleus ventralis oralis),* divisé par certain en une partie latérale (*nucleus ventralis oralis lateralis,* Vol) et en une partie médiane (*nucleus ventralis oralis medialis,* Vom), se sépare mal du noyau sus-jacent. Ses afférences sont pallidales et cérébello-rubriques (fig. 146).

— *Le noyau latéral ventral intermédiaire (nucleus ventralis intermedius)* a des limites imprécises par rapport au précédent.

— *Le noyau ventral postérieur (nucleus ventralis caudalis)* est abordé par les faisceaux somesthésiques ascendants : faisceau lemniscal (Reil médian), faisceau spino-thalamique, faisceau quinto-thalamique; ce dernier faisceau va dans la partie interne encore appelée noyau arqué. Dans le noyau latéral ventral postérieur, existe une somatotopie : de dehors en dedans, aboutissent les fibres afférentes du membre inférieur, du membre supérieur, de la tête et de la gustation; ces dernières sont les plus internes (fig. 145).

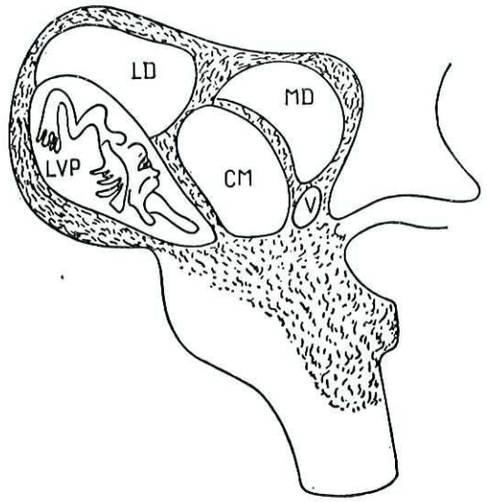

Fig. 145.
Représentation des surfaces corporelles à l'intérieur du noyau latéro-ventral postérieur du thalamus. (D'après Penfield et Jasper.)

— *Le noyau latéral dorsal antérieur (nucleus dorsalis oralis)* se distingue mal des noyaux sous-jacent et postérieur.

— *Le noyau latéral dorsal postérieur (nucleus dorsalis caudalis)* n'a pas de limites nettes ni avec le noyau précédent, ni en arrière avec le pulvinar.

Les axones des cellules des noyaux latéraux se terminent dans l'isocortex pré- et rétro-rolandique : ceux des noyaux latéraux ventraux antérieur et intermédiaire vont dans les aires motrices et prémotrices (aires 4 et 6); ceux des noyaux latéraux ventral et dorsal postérieur, vont aux aires pariétales (aires 3, 1 et 2), mais aussi au cortex prérolandique.

6° **Le pulvinar** *(nucleus pulvinaris)*, de développement phylogénétique tardif, reçoit des afférences isocorticales et a des efférences destinées au cortex pariéto-temporal (région du pli courbe).

7° **Les noyaux inférieurs** (ou métathalamus) sont constitués par les corps genouillés interne et externe. Le corps genouillé externe *(nucleus geniculatus lateralis)* appartient aux voies optiques; ses afférences sont rétiniennes, ses efférences corticales occipitales (aire 17). Le corps genouillé interne *(nucleus geniculatus medialis)* appartient aux voies auditives; ses afférences sont acoustiques, ses efférences temporales (aires 4, 2).

En résumé, le thalamus comprend :

— Des noyaux non spécifiques, d'activation diffuse de type réticulaire : noyaux réticulés thalamiques.

— Des noyaux relais des voies extra-pyramidales : noyau central et noyaux latéro-ventraux antérieur et intermédiaire.

— Des noyaux relais placés sur les voies corticopètes : noyau antérieur, noyaux latéro-ventral postérieur et latéro-dorsal, noyaux des corps genouillés.

SYSTÉMATISATION

Les connexions du thalamus sont très complexes : il est difficile de les classer en voies afférentes et voies efférentes. Les échanges avec les formations voisines se font souvent dans les deux sens.

Le thalamus est la dernière étape de toutes les voies somesthésiques se rendant à la corticalité ainsi que des voies sensorielles (olfaction exceptée). Il fait partie du système extra-pyramidal. Il contient des noyaux d'association. Il comporte enfin des structures réunies sous le nom de système thalamique diffus ou de réticulée thalamique. On peut donc distinguer 4 grands groupes de noyaux.

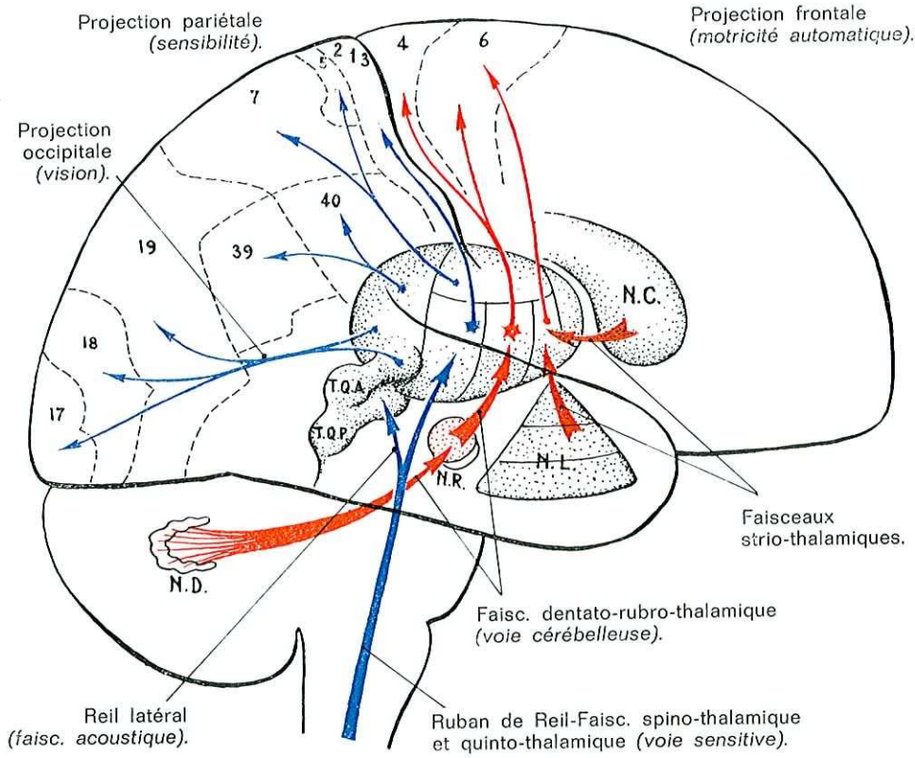

Fig. 146. — *Les connexions du thalamus.*
(*N.C.* : noyau caudé; *N. L.* : noyau lenticulaire; *N. R.* : noyau rouge; *N. D.* : noyau dentelé.)

1° *Les noyaux thalamiques, relais des voies motrices extra-pyramidales.*

a) La voie cérébelleuse dentato-rubro-thalamique venue du néocérébellum passe par le pédoncule supérieur et le noyau rouge, se termine dans les noyaux latéro-ventraux antérieur et intermédiaire. De ces noyaux, la projection sur l'écorce se fait sur l'aire motrice (aires 4 et 6).

b) Les connexions du thalamus et des noyaux centraux se font surtout dans le sens strio-thalamique.

— Dans le sens thalamus-noyaux striés des fibres traversent la capsule interne en formant un grillage à travers lequel passent les voies motrices qui viennent du cortex. Ces fibres unissent le noyau central et le noyau latéro-ventral antérieur surtout au pallidum.

— Dans le sens noyaux striés-thalamus, des fibres unissent le noyau lenticulaire et l'extrémité antérieure du noyau caudé au noyau latéro-ventral antérieur; elles cheminent dans la partie profonde du bras antérieur de la capsule interne près du genou. L'anse lenticulaire, le faisceau lenticulaire, issus de la face ventrale du noyau lenticulaire, établissent les connexions du pallidum et du thalamus. Le noyau latéro-ventral antérieur se projette sur l'aire prémotrice (aire 6).

2° *Les noyaux thalamiques, relais sensitifs.*

— La sensibilité somesthésique (faisceau lemniscal, faisceau spino-thalamique et faisceau quinto-thalamique) aboutit au noyau latéro-ventral postérieur. Il existe, dans ce noyau, une somatotopie (fig. 145). Il se projette sur le cortex pariétal sensitif (aires 3, 1, 2, 5 et 7).

— **Le corps genouillé externe** reçoit 80 % des fibres visuelles, les fibres croisées se terminent dans les couches 1, 4 et 6, les fibres directes dans les couches 2, 3 et 5 de cette formation. Les 20 % restant des fibres vont au pulvinar. Du corps genouillé et du pulvinar, la voie constitue les radiations optiques de Gratiolet qui traversent le segment rétrolenticulaire de la capsule interne (champs de Wernicke) et vont à l'aire occipitale visuelle (aire 17).

— **Le corps genouillé interne** reçoit des afférences cochléaires à la fois directes et croisées du ruban de Reil latéral et du tubercule quadrijumeau postérieur. Il se projette sur le noyau intralaminaire et sur le cortex de la première circonvolution temporale (Gyri de Heschl, aire 42).

3° *Les noyaux d'association ou noyaux non spécifiques.*

— **Le noyau antérieur** fait partie du système rhinencéphalique. Il reçoit le faisceau mamillo-thalamique de Vicq d'Azyr venu du corps mamillaire principal et qui a cheminé dans la lame médullaire interne entre noyaux médians et latéraux. Il se projette sur la circonvolution limbique sur les aires 23 et 24 (aires cingulaires).

TABLEAU VIII.

Noyaux du thalamus	Afférences	Efférences
I. *Noyaux moteurs :*		
N. latéro-ventral antérieur	Pallidales.	Aire prémotrice 6.
N. latéro-ventral intermédiaire	Cérébello-rubriques.	Aire motrice 4.
N. central	Pallidales. Aire 4.	Putamen.
II. *Noyaux sensitifs :*		
N. latéro-ventral postérieur et latéro-dorsaux	Somesthésiques.	Aires pariétales 3, 1, 2, 5 et 7.
C. genouillé externe	Visuelles.	Aire occipitale 17.
C. genouillé interne	Auditives.	Aire temporale 42.
III. *Noyaux d'association :*		
N. antérieur	F. mamillo-thalamique.	Aires frontales 23, 24.
N. médian	Aires frontales et hypothalamus.	Aires frontales.
N. pulvinar	Corticales.	Aires pariétales et temporales.
IV. *Noyaux réticulaires :*		
N. paraventriculaires N. intralaminaires N. périthalamique Zona incerta	Substance réticulée.	Corticales diffuses.

— **Le noyau médian** reçoit du cortex frontal dans son ensemble (f. fronto-thalamique) de l'hypothalamus (f. thalamique de Forel), de la région tectale. Ses projections se font sur le cortex frontal, surtout aires 45, 46, 47 sur la face externe, 8, 9, 10 et 11 sur la face interne (f. thalamo-frontal), sur l'hypothalamus, sur la région tectale, sur les corps striés.

— **Le pulvinar** reçoit des afférences multiples et hétérogènes venues du noyau latéro-ventral postérieur, des noyaux intralaminaires ainsi que des afférences visuelles directes ou après détour occipital, des afférences auditives directes ou après détour temporal. Il se projette sur la partie postérieure du lobe pariétal (aires 5 et 7) et surtout sur les aires corticales du carrefour pariéto-occipito-temporal (aire 40, gyrus supramarginalis, aire 39, gyrus angularis; aires 18 et 19, visuelles associatives) qui correspondent aux centres de la gnosie.

4° *Les noyaux thalamiques réticulaires.*

Les noyaux paraventriculaires, les noyaux intralaminaires, les noyaux réticulaires latéraux et, pour certains, une partie des noyaux antérieurs constituent le système thalamique diffus ou réticulé thalamique (v. p. 101 et 119).

Ce système reçoit des afférences des voies ascendantes spécifiques et de la formation réticulée du tronc cérébral qu'il prolonge. Il est en relation avec les autres noyaux thalamiques spécifiques ou d'association. Il est informé en somme de toute l'activité thalamique.

Ils se projettent sur l'ensemble des aires corticales, surtout sur les mêmes aires corticales que les noyaux avec lesquels ils sont directement en relation, c'est-à-dire les aires sensorielles et les structures rhinencéphaliques. Comme la formation réticulée, ils représentent un système de contrôle capable de modifier l'excitabilité de certaines aires corticales.

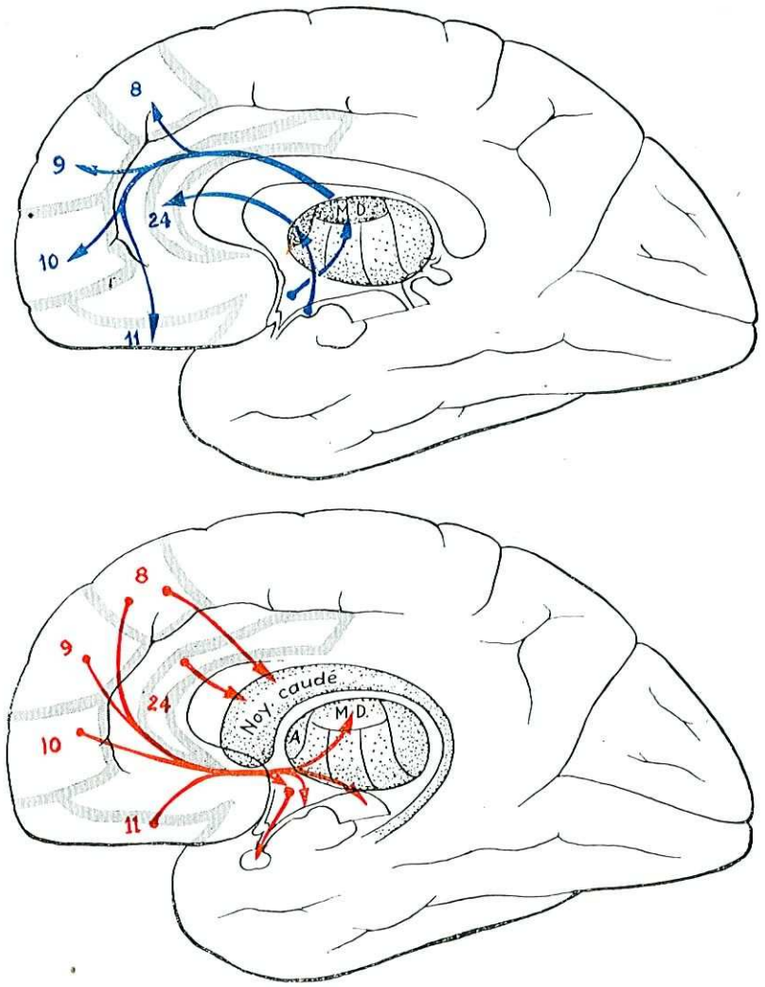

Fig. 147. — *Les voies thalamo-frontales* (en haut) *et fronto-thalamiques* (en bas). (D'après Le Gros Clark modifié.)
A, noyau antérieur et *M. D.* noyau médian ou médio-dorsal du thalamus.

Les pédoncules du thalamus.

La grande couronne rayonnante de la substance blanche télencéphalique est en grande partie constituée par des fibres que le thalamus envoie à l'écorce cérébrale dans toutes les directions. La totalité de l'écorce, si l'on excepte une partie

du lobe temporal, reçoit des afférences thalamiques. On les groupe artificiellement en plusieurs pédoncules.

Le pédoncule *antérieur* est constitué par des fibres situées dans le bras antérieur de la capsule interne; elles sont thalamo-frontales et fronto-thalamiques. On peut distinguer un pédoncule antérieur proprement dit qui va au cortex de la convexité et un pédoncule antéro-inférieur situé derrière la commissure blanche antérieure qui va aux aires cingulaires et orbitaires du lobe frontal.

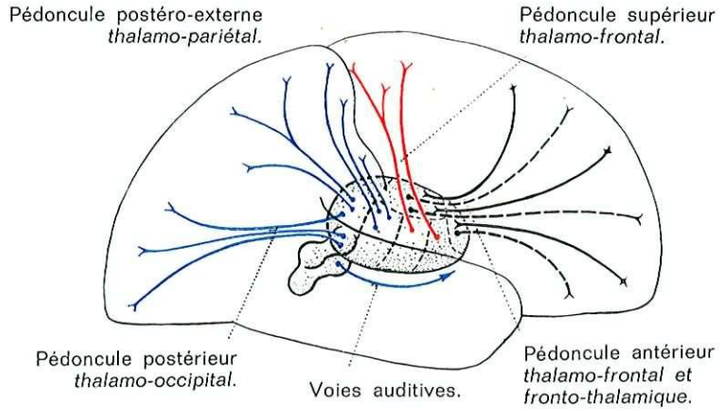

Fig. 148. — *Les pédoncules du thalamus.*

Le pédoncule *supérieur* provient des noyaux latéro-ventraux antérieur et intermédiaire, il passe par le bras postérieur de la capsule interne immédiatement en dedans et en arrière des fibres pyramidales, il va au cortex frontal moteur et prémoteur.

Le pédoncule *postéro-externe* vient du noyau latéro-dorsal et du pulvinar et se dirige par le segment rétrolenticulaire de la capsule interne vers les aires du carrefour pariéto-temporo-occipital.

Le pédoncule *postérieur,* représenté par les radiations optiques de Gratiolet, se dirige vers les aires visuelles.

Le pédoncule *inféro-externe* représenté par le faisceau temporo-thalamique d'Arnold qui unit le cortex temporal (lobe fusiforme) au pulvinar passe dans le segment sous-lenticulaire de la capsule interne avec le faisceau temporo-pontin.

En résumé, le thalamus a un rôle centralisateur évident.

Les noyaux du thalamus ont un rôle de gare de triage et de regroupement des impulsions afférentes qui sont transformées en influx spécifiques avant d'être transmises au cortex. Les fibres de la voie optique, par exemple, subissent un remaniement probablement en rapport avec certains aspects de la discrimination visuelle.

EXPLORATION CLINIQUE

Le rôle du thalamus dans l'organisation de la somesthésie est connu depuis longtemps (syndrome sensitif thalamique de Déjerine-Roussy, 1906). Son rôle dans la motilité, la régulation vasomotrice et les fonctions psycho-affectives a été précisé plus récemment.

Les troubles de ses fonctions se retrouvent dans les syndromes thalamiques.

1° Les fonctions motrices.

Certains noyaux thalamiques sont en connexion avec les systèmes de la *motricité automatique* : le thalamus se trouve inclus dans les circuits qui, partis des aires suppressives corticales, agissent sur l'activité des aires corticales motrices (voir *Corps strié* et *Système extra-pyramidal*). Le noyau latéral ventral antérieur reçoit des afférences pallidales et projette ses afférences sur la région corticale prémotrice (aire 6). Le noyau latéro-ventral intermédiaire, relais de la voie cérébello-thalamo-corticale venue du noyau dentelé du cervelet, projette ses afférences sur les zones motrice (aire 4) et prémotrice (aire 6).

— **Les données expérimentales.** — Bechterew et Monslawki obtiennent chez l'animal des réactions motrices par excitation du thalamus : mimiques et mouvements de mastication et de déglutition. Hess découvre chez le Chat éveillé des zones dont l'excitation provoque des mouvements : rotation autour de l'axe médian du corps (partie médio-ventrale), mouvements d'élévation (subthalamus), d'abaissement (région de la commissure postérieure), etc.

L'excitation de certains noyaux réalisée lors d'interventions stéréotaxiques (David, Hecaen et Talairach) fait apparaître le phénomène de la « main thalamique ».

— **Les données cliniques.** — Les troubles moteurs sont assez fréquents dans les syndromes thalamiques.

L'hémiplégie, si elle existe, est légère et fugace, car elle est vraisemblablement due à l'atteinte de la partie adjacente de la capsule interne, d'où le nom de syndrome capsulo-thalamique proposé par certains.

Il existe plus souvent une réduction de l'activité motrice spontanée de l'hémicorps. Cette akinésie s'observe dans la gesticulation et la mimique; l'hémicorps opposé participe moins à toutes les actions.

Une contracture parfois assez intense prédomine habituellement sur le membre supérieur : l'avant-bras est fléchi sur le bras, le poignet en pronation, légèrement fléchi, les doigts sont en général allongés et peu contracturés, souvent la première phalange est partiellement fléchie alors que les 2e et 3e sont étendues, les doigts peuvent prendre des attitudes athétosiques, l'ensemble réalise l'aspect de la « main thalamique ».

Les mouvements choréo-athétosiques sont en général discrets, localisés aux extrémités. L'aspect spécial de la main thalamique est en partie due à ces mouvements. Ils paraissent déterminés par l'atteinte des connexions strio-thalamiques.

Une hémiataxie plus ou moins marquée n'atteint jamais le degré de l'ataxie tabétique. Elle serait le fait pour certains des perturbations de la sensibilité profonde, pour d'autres de l'atteinte des voies cérébelleuses.

G. Guiot et D. Albe-Fessard ont récemment démontré l'existence dans le thalamus de rythmes fondamentaux susceptibles de se traduire en tremblement lorsque est lésé un système inhibiteur de ce rythme. Les régions rythmogéniques entourent le noyau latéro-ventral postérieur, soit à sa frontière postéro-supérieure, soit dans sa périphérie antérieure qui correspond au noyau latéro-ventral intermédiaire. Les auteurs ont trouvé en ce point, chez des sujets non parkinsoniens, un rythme pulsant à la fréquence du tremblement parkinsonien. Le système pallidal serait l'inhibiteur de ce rythme. Cette région est par ailleurs le point de convergence des influx d'origine cérébelleuse, et l'on sait le rôle joué par l'appareil cérébello-rubrique dans la production des phénomènes rythmiques.

Rappelons enfin que, dans la chirurgie stéréo-taxique de la maladie de Parkinson, le noyau latéro-ventral antérieur représente la cible principale.

2° Les fonctions sensitives.

Les voies extéroceptives et intéroceptives conscientes se retrouvent dans les noyaux latéro-ventral postérieur et latéro-dorsal qui se projettent sur l'écorce pariétale.

— **Les données expérimentales.** — L'excitation strychnique (Dusser de Barenne chez le Singe) ou l'excitation par micro-électrodes (Hess chez le Chat) permettent de reconnaître des zones muettes (tiers supérieur du thalamus et partie antérieure médiane) où l'on ne détermine aucun effet et des zones dont l'excitation provoque soit des mouvements, soit une hyperesthésie cutanée bilatérale à prédominance controlatérale et une hyperalgie profonde uniquement controlatérale.

L'excitation électrique chez l'Homme, réalisée lors d'interventions neurochirurgicales, a permis à David, Hecaen et Talairach de confirmer l'existence de zones apparemment muettes et de zones dont l'excitation provoque des phénomènes moteurs et toniques (« main thalamique ») ou des phénomènes douloureux.

Les expériences de destruction ont mis en lumière l'apparition de troubles sensitifs du type hémianesthésie controlatérale, elles ont démontré que le noyau latéro-ventral postérieur est le relais des sensibilités somatiques.

Le traitement des algies du syndrome thalamique par coagulation du centre médian et de la partie adjacente du noyau latéral ventral postérieur a permis à David, Hecaen et Talairach d'observer l'apparition d'hypoalgésie, d'anesthésie thermique (qui ne persistent pas) et la disparition des douleurs.

— **Les données cliniques.** — Deux phénomènes caractérisent le syndrome thalamique sensitif de Déjerine-Roussy : l'hyperpathie et l'hypoesthésie controlatérales.

— *Troubles subjectifs.* — L'hyperpathie de Head est une réaction démesurée provoquée par l'excitation de l'hémicorps sensibilisé. Les stimulations douloureuses ne sont perçues qu'après une stimulation d'intensité accrue et elles

donnent lieu à une sensation mal localisée, retardée par rapport au début de la stimulation et anormalement prolongée à la fin de celle-ci. De plus, les stimulations cutanées normalement indolores (frôlement, stimulations thermiques) sont génératrices de sensations pénibles.

Des douleurs spontanées existent aussi parfois intenses, mal localisées, causalgiques et accompagnées d'un important retentissement affectif. Ces douleurs sont réveillées par les stimulations de l'hyperpathie, mais aussi par les émotions, la musique...

— *Troubles objectifs.* — L'hypoesthésie existe sur toutes les modalités de la sensibilité. Elle est évidente pour les aspects discriminatifs de la sensibilité : kinesthésie (notion de position et de mouvement des membres), sensibilité vibratoire, localisation tactile. Elle concerne aussi la sensibilité thermique et la sensibilité douloureuse : contrastant avec l'hyperpathie et avec les douleurs, il existe une élévation du seuil de la sensibilité aux stimulations nociceptives.

Hyperpathie et déficit sensitif sont généralement associés et occupent l'ensemble d'un hémicorps avec une prédominance aux parties distales des membres. Il peut y avoir néanmoins des formes dissociées.

Si la lésion thalamique est limitée, l'anesthésie peut être segmentaire ou distale ou se limiter à une bande pseudo-radiculaire rappelant la topographie des lésions corticales. Dans certains cas, où les troubles sensitifs respectaient la face, l'examen anatomique a montré l'intégrité de la partie interne du noyau latéro-ventral postérieur, ce qui a fait penser que les voies ascendantes du trijumeau s'y terminent.

En conclusion. — Les noyaux relais sensitifs du thalamus jouent un rôle indiscuté dans la production des troubles objectifs (hypoesthésie). Leur rôle dans la production des troubles subjectifs (douleur thalamique) est plus discuté.

La *théorie de Head* envisage dans une optique jacksonienne la libération fonctionnelle du thalamus, normalement soumis au contrôle du cortex pariétal. La sensibilité thalamique serait une sensibilité protopathique d'ordre quantitatif et de tonalité avant tout affective. Le syndrome thalamique se traduit par des troubles dans les domaines élémentaires, des sensations grossières de chaleur, froid, douleur, etc. La sensibilité corticale serait de nature « épicritique », c'est-à-dire qualitative et de type « intellectuel ». Le syndrome cortical se manifeste par des troubles de discrimination (gnosie) dans trois domaines : gnosie d'extensité (reconnaissance spatiale), gnosie d'intensité (pour les stimuli tactiles, thermiques ou douloureux), stéréognosie. Cette opposition est discutée dans son absolu, car il existe des syndromes corticaux avec douleur et des syndromes thalamiques sans douleur.

La théorie de Lhermitte. — Le thalamus est considéré comme un « filtre sélectif ». Il arrête certains influx et en laisse passer d'autres vers le cortex. Lorsqu'il est détruit, il laisse passer des excitations inhabituelles ou grossières qui deviennent algogènes.

Le rôle même du thalamus dans la *sensibilité douloureuse* est en fait discuté. D'après la théorie classique des neuro-physiologistes, elle est la réponse à l'excitation de terminaisons périphériques spécifiques qui sont seules habilitées à la recevoir et à la transmettre aux éléments centraux. Pour Leriche, au contraire, la sensibilité douloureuse ne possède pas de conducteurs anatomiques spécifiques; à la périphérie, l'existence des « points » spécifiques de Von Frey est contestable : un simple changement d'intensité peut en un même point rendre douloureuse une excitation antérieurement indifférente; dans la moelle, les voies douloureuses ne se différencient pas des voies thermiques. D'après Leriche, lorsque l'intensité d'une excitation augmente, le thalamus rentre en jeu et la douleur n'existe que quand le thalamus s'est prononcé.

La psycho-chirurgie de la douleur pose aussi ses problèmes. Son but est d'interrompre la voie thalamo-préfrontale : soit sur le cortex (topectomies), soit dans son trajet sous-cortical (lobotomie et leucotomie), soit au niveau du thalamus (thalamotomie). Comment expliquer leur effet favorable ? Tout se passe comme si cette voie était indispensable à l'intégration consciente du caractère douloureux d'une sensation. En effet, après l'opération, la douleur ne « disparaît pas » au sens propre du terme, mais elle devient indifférente au sujet, qui n'en « souffre » plus. Barahona Fernandès a proposé de baptiser cette modification très particulière « hypopathie », en opposition avec le syndrome d'hyperpathie thalamique. « La moindre répercussion sur le moi des sensations désagréables chez les leucotomisés s'oppose à l'insupportable résonance affective des douleurs et de toutes les sensations de l'hyperpathie. »

3° *Les fonctions sensorielles.*

Fonction visuelle. — Les méthodes expérimentales ont montré l'existence de correspondances point par point entre la rétine et le corps genouillé externe (Le Gros Clark). La surface de représentation la plus large est dévolue à la macula.

Une hémianopsie latérale homonyme est fréquente lors des syndromes thalamiques. Elle dépend : soit d'une lésion du corps genouillé externe, soit d'une thrombose de la cérébrale postérieure (atteinte des radiations de Gratiolet).

Fonction auditive. — L'excitation de la cochlée provoque dans le corps genouillé interne l'apparition de potentiels d'action enregistrables au moyen de microélectrodes. Il existe vraisemblablement une correspondance « tonotopique » entre la cochlée et le corps genouillé interne, analogue à celle qu'on a pu mettre en évidence entre la cochlée et l'aire auditive temporale.

Une lésion du corps genouillé interne se manifeste en clinique par une hypoacousie bilatérale légère car, au-delà des noyaux cochléaires, il y a représentation bilatérale (v. p. 449).

Fonction olfactive. — L'existence de troubles de l'olfaction et du goût au cours du syndrome thalamique est contestée.

4° *Les fonctions associatives.*

Le thalamus participe à un certain nombre de fonctions intégratives ou associatives corticales : ce rôle dépend des noyaux thalamiques dits « d'association » qui projettent sur les aires cérébrales associatives.

Psychisme et affectivité. — Le rôle essentiel paraît revenir au noyau médian qui est en relation, d'une part, avec des afférences hypothalamiques et, d'autre part, avec les aires associatives préfrontales.

La destruction expérimentale isolée du noyau médian provoque l'apparition de troubles de type « préfrontal », troubles du comportement, irritabilité, diminution de l'activité, troubles intellectuels.

Le rôle du thalamus dans la vie affective a surtout été débattu depuis les travaux de Head et de Holmes sur l'hyperpathie. Elle semble caractéristique d'une lésion thalamique, mais le rôle des interrelations thalamo-préfrontales dans sa genèse paraît évident depuis que sont connus les résultats des opérations psychochirurgicales.

Cénesthésie. — Le thalamus paraît jouer un rôle au moins fonctionnel dans certaines cénestopathies unilatérales et dans certains syndromes hémialgiques avec composante psychique du type cénestopathique.

5° Les fonctions végétatives.

Les noyaux paraventriculaires et médian ont une signification neuro-végétative.

Données expérimentales. — L'excitation du thalamus de l'animal provoque des phénomènes d'ordre végétatif : dilatation pupillaire, modifications tensionnelles, modifications du péristaltisme. Ils ont été attribués par la plupart des auteurs à un retentissement sur l'hypothalamus. Le rôle neuro-végétatif du thalamus ne peut être cependant écarté en fonction des relations étroites existant entre certains de ses noyaux et l'hypothalamus et en raison de l'aspect végétatif de certains noyaux médians.

Clinique. — Les troubles végétatifs sont très fréquents dans les syndromes thalamiques : manifestations vasomotrices, modifications thermiques, sudation exagérée, parfois troubles trophiques et surtout troubles pupillaires variés : myosis, mydriase, syndrome de Cl. Bernard-Horner. Ils sont en général homolatéraux.

6° La fonction du système réticulaire thalamique.

« Le système réticulaire thalamique » est représenté par les noyaux paraventriculaires et intralaminaires. Ils ont des projections diffuses sur le cortex. Ils exercent une action régulatrice diffuse sur l'activité de l'écorce cérébrale, qu'ils contrôlent, synchronisent ou interrompent, etc. Ils régleraient le niveau de conscience et la vigilance du cortex.

Si les lésions thalamiques sont génératrices de troubles confusionnels, de dissolution de la conscience, il ne semble pas qu'elles influencent notablement le contrôle de la vigilance. Les cas dans lesquels a été décrite une hypersomnie ne correspondaient pas à des lésions purement thalamiques, mais qui débordaient dans la région sous-thalamique et la réticulée pédonculaire. Il en est de même du mutisme akinétique.

CHAPITRE IX

L'HYPOTHALAMUS

L'hypothalamus est constitué par un ensemble de noyaux. Ces noyaux représentent la partie la plus importante et la plus haut située de la longue coulée cellulaire végétative qui s'échelonne sur toute la hauteur du névraxe autour du canal épendymaire et des cavités ventriculaires.

L'hypothalamus joue un rôle *neuro-endocrinien* capital : il est le centre régulateur de fonctions métaboliques et instinctives fondamentales; il intervient dans la libération des hormones hypophysaires.

PHYLOGENÈSE

Comme la substance périventriculaire du thalamus, l'hypothalamus dérive du tissu nerveux sous-épendymaire.

Plus on s'élève dans l'échelle animale, plus on constate une diminution du nombre des noyaux de l'hypothalamus. Cette réduction numérique des noyaux correspond à l'atrophie du rhinencéphale; elle est compensée par une différenciation plus poussée des cellules.

Certains noyaux sont constants chez les Mammifères, ce sont le noyau supra-optique et le noyau paraventriculaire (hypothalamus antérieur). D'autres sont particuliers à l'Homme, ce sont les noyaux ventraux du tuber et le noyau péri-mamillaire.

ONTOGENÈSE

L'hypothalamus correspond à la lame ventrale (ou lame fondamentale) de la vésicule diencéphalique primitive. Chez l'embryon humain, il apparaît tout d'abord une condensation de cellules périépendymaires disposées longitudinalement.

Ultérieurement, d'autres condensations sont à l'origine des « noyaux hypothalamiques ». Dès le stade 9 mm, les noyaux mamillaires s'individualisent; puis apparaissent notamment les noyaux supra-optiques (stade de 18 mm), le noyau ventral médian (stade 34 mm), les noyaux paraventriculaires, les noyaux pré- et supra-mamillaires et le noyau dorsal médian (stade 50 mm); ultérieurement se met en place l'ensemble des noyaux du tuber.

On constate que l'ontogenèse reproduit encore l'évolution phylogénétique et que l'hypothalamus est pratiquement organisé, alors que commence à peine à se plisser l'écorce cérébrale.

DESCRIPTION

L'hypothalamus siège à la partie moyenne de la base du cerveau dans une aire limitée en avant par le chiasma optique et la commissure blanche antérieure, latéralement par les bandelettes optiques, et en arrière par le bord postérieur des tubercules mamillaires. En fait, les limites de l'hypothalamus ne correspondent à aucune différenciation histologique; on comprend que des limites différentes aient pu lui être assignées par les auteurs.

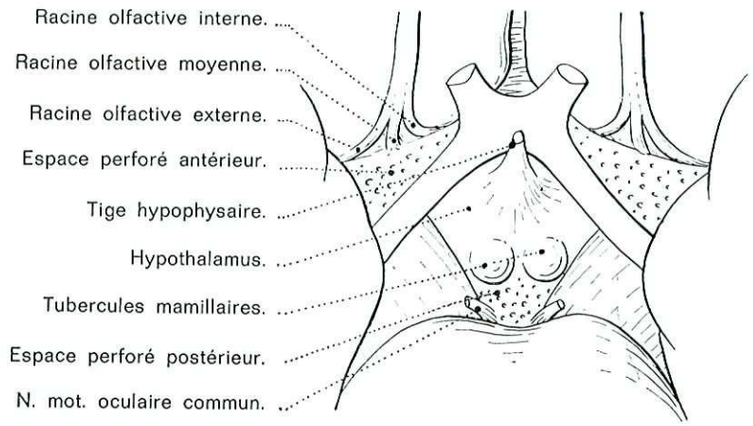

Fig. 149. — *L'hypothalamus* (vue extérieure).

Ses dimensions peu importantes (« l'ongle du pouce peut aisément le recouvrir », disait H. Cushing) contrastent avec son rôle capital.

La *face externe* a une forme d'entonnoir qui lui a fait donner le nom d'infundibulum ou *tuber cinereum*. Par rapport à l'insertion de la tige hypophysaire, le tuber est divisé en un tuber antérieur très réduit situé entre tige et chiasma — un tuber latéral situé entre tige et bandelette optique, irrégulier, mamelonné, il forme l'éminence latérale (Lenhossek, 1887) —, un tuber postérieur situé entre le tuber droit et le tuber gauche, derrière la tige hypophysaire dont il est séparé par un sillon et devant les tubercules mamillaires; il constitue une saillie antéro-postérieure appelée encore éminence post-infundibulaire (Tilney, 1915).

La *face interne* correspond au sommet du IIIe ventricule, c'est-à-dire à la rencontre des parois antérieure, inférieure et latérale.

Tout l'hypothalamus est situé sous le thalamus ou, pour mieux dire, sous les noyaux médians du thalamus.

En arrière et en dehors de l'hypothalamus, et sous les noyaux latéraux du thalamus, est la région sous-thalamique ou l'on trouve le corps de Luys (subthalamus), le noyau rouge, le locus niger, la réticulée mésencéphalique. La région sous-thalamique fait corps avec l'hypothalamus, mais doit en être distinguée. Roussy et Mösinger en font l'hypothalamus élargi.

Plus en dehors encore est la région sous-lenticulaire (fig. 150).

CONSTITUTION ET DIVISION

Les coupes de l'hypothalamus permettent de constater sa grande richesse en corps cellulaires.

Les fibres amyélinées abondent et s'enchevêtrent. Les fibres myélinées plus rares sont concentrées en deux grands faisceaux qui traversent la région : le pilier antérieur du trigone et le faisceau mamillo-thalamique de Vicq d'Azyr.

Le pilier antérieur du trigone croise en arrière la commissure blanche antérieure, délimite le trou de Monro, se dirige en arrière et en bas, pénètre dans l'hypothalamus, s'articule dans le corps mamillaire avec le faisceau de Vicq d'Azyr.

Le faisceau de Vicq d'Azyr ou mamillo-thalamique se détache du noyau interne du corps mamillaire, monte dans la paroi latérale du IIIe ventricule, aborde le thalamus par sa face inférieure, le traverse dans la lame médullaire interne entre noyaux médians et latéraux et aboutit au noyau antérieur du thalamus. Il contribue à former la limite postérieure de l'hypothalamus.

La substance grise est subdivisée en nombreux noyaux qui comprennent des noyaux dits parvo-cellulaires et des noyaux dits magno-cellulaires.

Fig. 150.

Coupe très schématique permettant de reconnaître l'hypothalamus et les régions sous-thalamique et sous-lenticulaire.

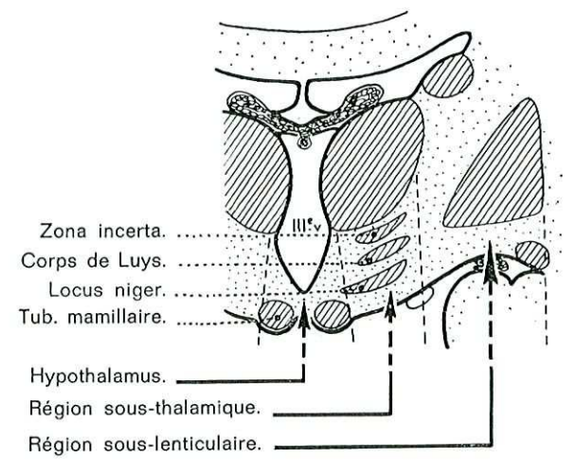

1° *Le noyau diffus parvo-cellulaire.*

Il correspond à la substance grise sous-épendymaire qui se continue en bas autour de l'aqueduc de Sylvius, en haut en dedans du thalamus, et en dehors dans l'espace perforé antérieur et les régions sous-thalamique et sous-lenticulaire.

Il est constitué par un semis de *petites* cellules. Ces cellules sont de type végétatif, allongées, de forme bipolaire, prédominante, disposées en « bancs de poissons » dans un courant fibrillaire qu'on peut suivre à distance. Fibres et cellules sont orientées dans le même sens (Laruelle). Elles peuvent aussi être disposées « en pelote » ou en « ordre dispersé ». Les dimensions du noyau sont

relativement grandes par rapport au corps cellulaire. La substance chromophile est disposée à la périphérie du corps cellulaire, au-delà d'une zone claire périnucléaire.

2° *Les noyaux magno-cellulaires.*

Les cellules sont généralement *plus grandes* que celles de la substance sous-épendymaire. Elles sont fortement chromatophiles. Elles se groupent en amas qui s'individualisent en noyaux. Ces noyaux ont été dénommés de façon différente suivant les auteurs qui les ont étudiés.

Trois faisceaux placés d'avant en arrière : le pilier antérieur du trigone, le faisceau mamillo-thalamique ou de Vicq d'Azyr étudiés plus haut et le faisceau habénulo-pédonculaire ou faisceau de Meynert (qui va de l'habénula au ganglion interpédonculaire et représente la limite conventionnelle postérieure de la région), divisent l'hypothalamus en deux parties : une latérale située en dehors de ces faisceaux et une médiane située en dedans. La plupart des noyaux hypothalamiques sont contenus dans la région médiane qui est classiquement divisée, d'avant en arrière, en partie antérieure ou supraoptique, partie moyenne ou infundibulaire et partie postérieure ou mamillaire.

L'hypothalamus latéral. — On a appelé noyau hypothalamique latéral les nombreuses cellules nerveuses de taille moyenne disséminées parmi les fibres du faisceau médian télencéphale phylogénétiquement ancien, qui s'étend de la région olfactive basale au toit du mésencéphale, abandonnant au passage de nombreuses fibres à l'hypothalamus (voir plus loin). Cette aire latérale se poursuit latéralement dans les traînées cellulaires des régions sous-thalamique et sous-lenticulaire.

L'hypothalamus antérieur ou supraoptique. — *Le noyau supraoptique* (tangentiel de Cajal) et *le noyau paraventriculaire* de Malone sont les principaux noyaux. Ils proviennent du noyau préoptique unique des Poissons et des Amphibiens. Dans les formes supérieures, ces deux structures sont encore reliées par quelques cellules disséminées dont l'ensemble est parfois appelé noyau supraoptique accessoire (n. ovoïde de Gurdjian). Ces noyaux sont formés de grandes cellules sphériques avec un noyau excentrique et une substance de Nissl répartie à la périphérie. Leur vascularisation est très importante. Le noyau supraoptique est situé contre le chiasma optique. Le noyau paraventriculaire est juxtatrigonal; il entoure en manchon le pilier antérieur du trigone au point où il pénètre dans la paroi ventriculaire.

Le noyau *préoptique,* situé sous la commissure blanche antérieure, est une condensation de petites cellules.

L'hypothalamus moyen ou infundibulaire. — Les deux noyaux principaux de cette portion sont les *noyaux dorsal et ventral du tuber.* De ces deux noyaux, le ventral est le plus net; il possède la plus grande densité cellulaire. Il descend jusqu'au tuber. Le dorsal, situé au-dessous du sillon de Monro, est fait de cellules plus ramifiées et c'est pourquoi certains auteurs n'en font pas un noyau nettement défini, surtout chez l'Homme, et l'intègrent plutôt au système périventriculaire. Comme les noyaux paraventriculaire et supraoptique, ces noyaux sont hypervascularisés, neuro-sécrétoires et magno-cellulaires.

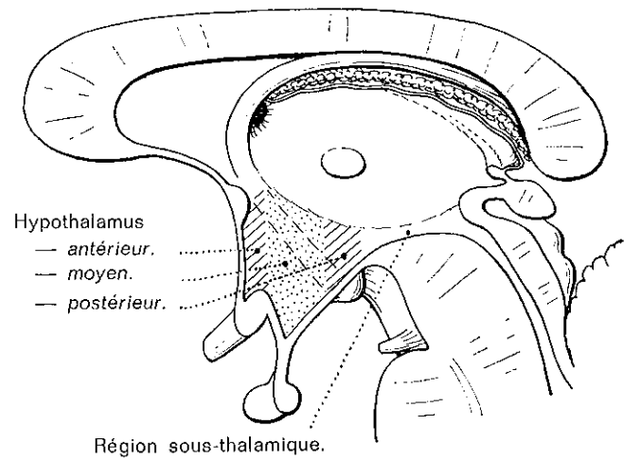

FIG. 151. — *Divisions de l'hypothalamus.*

Légèrement postérieure à ces deux noyaux, se trouve une zone mal définie : *le noyau hypothalamique postérieur* constitué surtout de petites cellules noyées au milieu de neurones assez fortement colorés.

Enfin, au sommet du troisième ventricule, faisant suite en quelque sorte à la substance périventriculaire, on peut décrire chez certains animaux un groupe cellulaire en contiguïté immédiate, en certains points, avec l'éminence médiane et que l'on nomme le *noyau arqué* ou noyau inférieur.

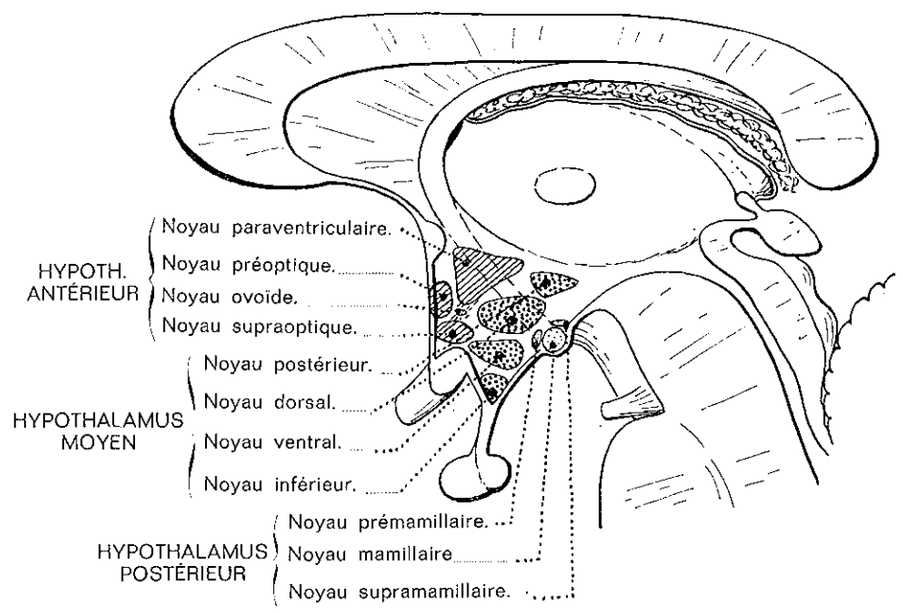

FIG. 152. — *Les noyaux de l'hypothalamus.*

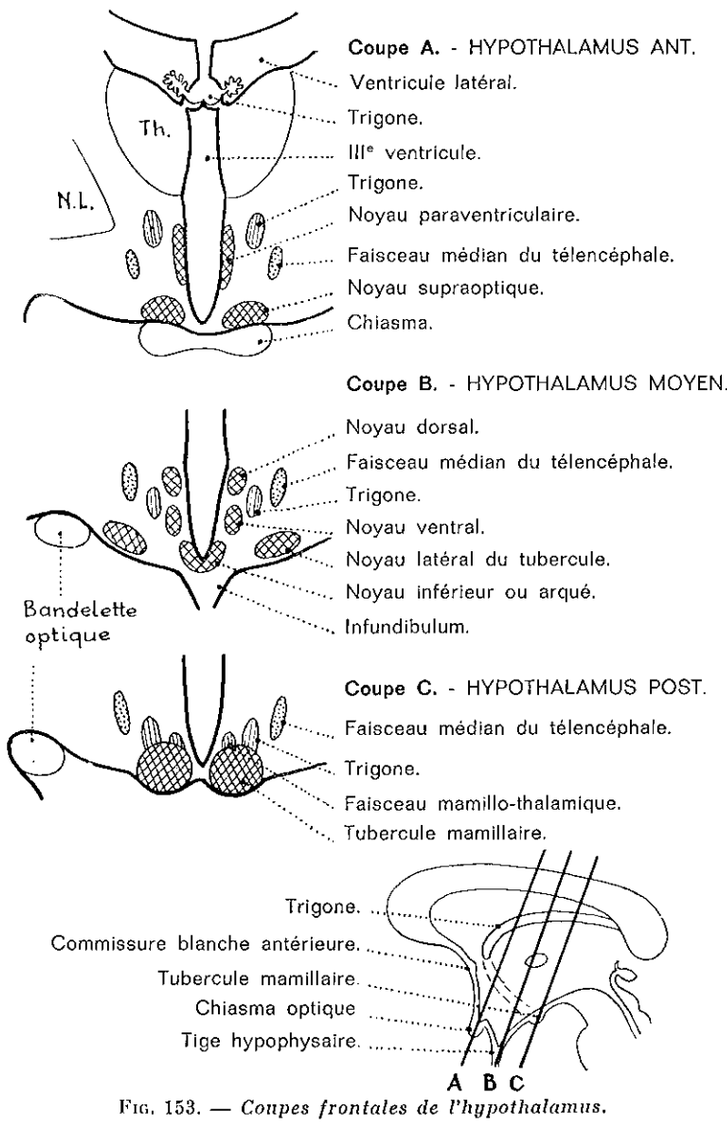

FIG. 153. — *Coupes frontales de l'hypothalamus.*

L'hypothalamus postérieur ou mamillaire. — Il est essentiellement constitué par le *complexe mamillaire*. Cette structure connue sous le nom de tubercule mamillaire est constituée en réalité par plusieurs noyaux assez bien individualisés. On peut décrire, d'une part, des *noyaux mamillaires médians* (situés de part et d'autre du récessus inférieur du troisième ventricule) et, d'autre part, des noyaux mamillaires *latéraux*. Ces derniers renferment des cellules plus grandes que celles des noyaux médians.

Il existe de plus des noyaux *prémamillaires* situés en avant des noyaux mamillaires proprement dits et un ensemble nucléaire appelé *supramamillaire* au-dessus et un peu en arrière de ces noyaux.

SYSTÉMATISATION (1)

L'hypothalamus, véritable « cerveau végétatif et endocrinien », est en relation avec de multiples régions de l'encéphale. Les connexions sont particulièrement nombreuses et s'assemblent dans les faisceaux d'importance variable, souvent à double sens fonctionnel. L'un des plus importants est le faisceau médian du télencéphale.

I. — LES FAISCEAUX AFFÉRENTS

Les afférences viennent de l'écorce télencéphalique, des noyaux striés, du thalamus, du mésencéphale, des voies sensorielles.

a) **Les afférences télencéphaliques.** — Des faisceaux afférents viennent de divers points du néocortex, du paléocortex et de l'archicortex. Trois formations peuvent, tout d'abord, être isolées : le faisceau médian du télencéphale, le faisceau trigono-hypothalamique, la bandelette semi-circulaire.

Le faisceau médian du télencéphale. — Un long faisceau unit le rhinencéphale médian et les aires frontales à l'hypothalamus et au mésencéphale (fig. 154).

Les fibres descendantes sont les plus nombreuses :

— Le faisceau olfacto-hypothalamique (basal d'Edinger) se détache des aires corticales olfactives. Il ne transporte pas des impressions olfactives, mais témoigne que la sphère olfactive joue un rôle important dans les activités végétatives et affectives.

— Le faisceau septo-hypothalamique est situé en dedans du précédent.

— Le faisceau fronto-hypothalamique, plus latéral, naît des aires frontales externes 6, 8, 10 et orbitaires 13; il occupe le cadran inféro-interne du lobe frontal et va à l'hypothalamus antérieur et moyen.

Les terminaisons ne sont pas seulement hypothalamiques, elles sont aussi subthalamiques, thalamiques et mésencéphaliques. Certaines fibres dépassent le mésencéphale par le faisceau de Schütz.

Les fibres ascendantes, bien étudiées par Guillery, formeraient un faisceau prémamillo-septal et un mésencéphalo-septal.

Le faisceau trigono-hypothalamique (pilier antérieur du trigone). — La corne d'Ammon et l'hippocampe sont l'origine principale du trigone. Ils reçoivent de nombreux messages. Ils émettent ensuite des efférences par le trigone (plus de deux millions de fibres d'après Dell contre un million pour l'ensemble pyramidal d'après Lassek) et les dirigent, après un long parcours, vers le tubercule mamil-

(1) Nous nous inspirerons très souvent, dans cette description, de l'excellent ouvrage sur *l'hypothalamus* de notre ami et collègue L. THOMAS (1963).

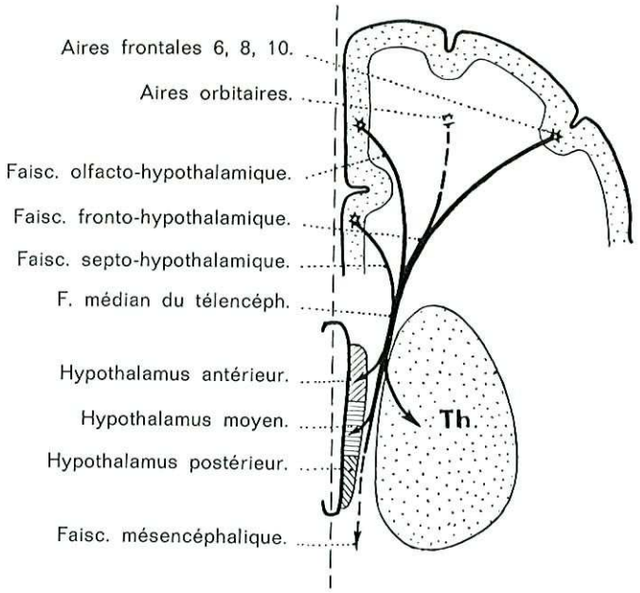

Fig. 154.
Le faisceau médian du télencéphale (vue supérieure très schématisée).

laire d'où naîtra le faisceau mamillo-thalamique. D'après Gastaut et Lammers, d'après Kaada, Lennox, Berry et coll., des réponses de tous ordres : visuelles, auditives, cutanées, linguales, vagales, peuvent être enregistrées sur l'hippocampe.

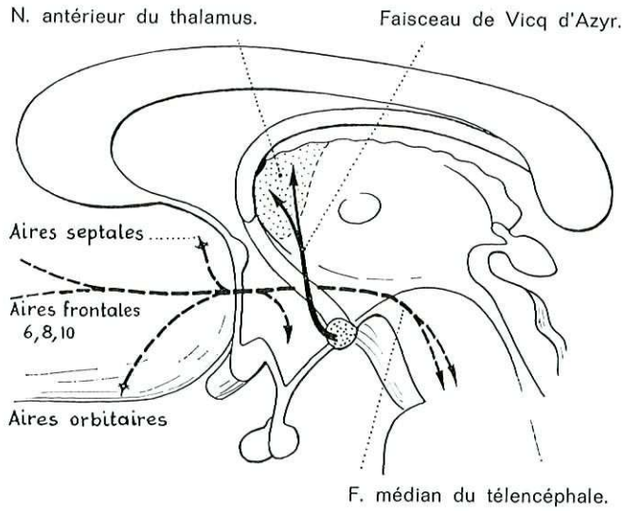

Fig. 155.
Les faisceaux hypothalamiques efférents descendants (faisceau médian du télencéphale).

Le faisceau trigono-hypothalamique se termine par deux contingents de fibres : Un contingent précommissural est destiné au noyau du septum, à la bandelette diagonale, à la région préoptique. Il contient en plus des fibres septo-ammoniennes à direction inverse des précédentes (fig. 156).

Un deuxième contingent post-commissural, plus important, est dirigé vers le plancher diencéphalique. Il contient des fibres ammono-mamillaires aboutissant au noyau mamillaire médian (la dégénérescence du trigone laisse intact le noyau mamillaire latéral et détruit les deux tiers antérieurs des noyaux médians). Dans ce même tractus, on trouve encore des fibres qui vont au noyau paraventriculaire et qui dépassent le diencéphale et atteignent le mésencéphale.

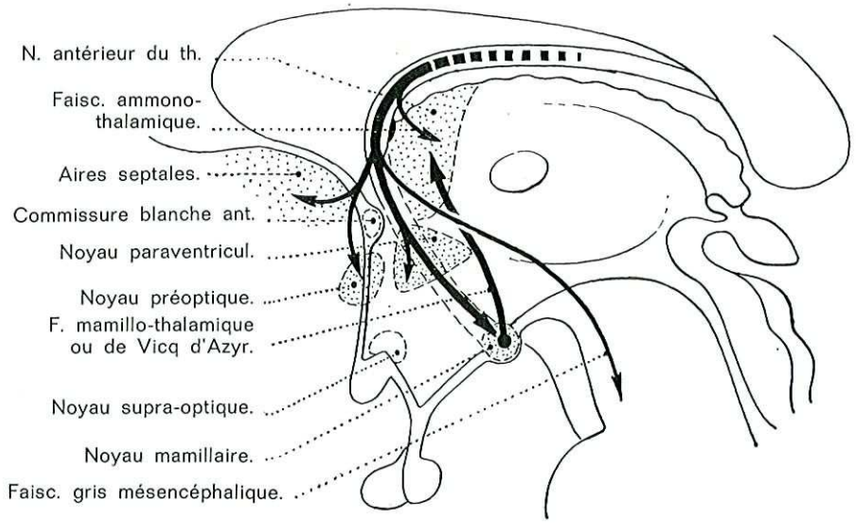

Fig. 156. — *Terminaisons des contingents pré et rétro-commissuraux du trigone.*

La bandelette semi-circulaire (tænia semi-circulaire) ou strie terminale. — Moins volumineuse que le trigone, cette formation est d'une importance comparable. Partie du noyau amygdalien dont elle groupe la majorité des efférences, elle contourne la face externe de la bandelette optique, se place ensuite dans le sillon thalamo-caudé, sous la veine du corps strié et s'épanouit enfin dans l'hypothalamus antérieur de l'aire septale (fig. 157).

La bandelette semi-circulaire conduit des messages extéroceptifs, proprioceptifs, olfactifs, vagaux, auditifs, visuels, etc., arrivant par voies multisynaptiques pour être retransmis à l'hypothalamus. Elle a donc, elle aussi, une polyvalence fonctionnelle certaine et une influence considérable sur l'activité du végétatif central.

Indépendamment des trois voies décrites des fibres arrivent :

— avec le pédoncule inféro-interne du thalamus qui, de l'écorce frontale, temporale, insulaire du noyau amygdalien et de la substance de Reichert, va dans les noyaux médian et paraventriculaire du thalamus et dans les noyaux préoptique et paraventriculaire de l'hypothalamus;

— par la capsule interne venant de la région préfrontale et allant aux noyaux hypothalamiques ventral, supraoptique et paraventriculaire.

b) **Les afférences striées.** — La voie strio-hypothalamique connecte le système extra-pyramidal avec le centre végétatif hypothalamique. Le pallidum est connecté

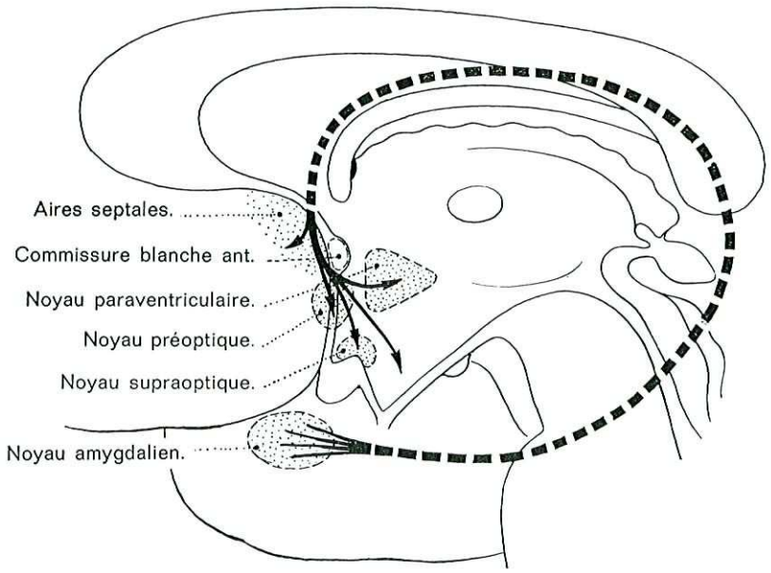

FIG. 157. — *La bandelette semi-circulaire.*

avec l'hypothalamus (n. ventral) par l'anse lenticulaire. Des fibres vont de la tête du noyau caudé (par la strie terminale) aux noyaux préoptique et paraventriculaire.

c) **Les afférences thalamiques.** — Les connexions thalamo-hypothalamiques sont importantes. Elles sont assurées par des fibres paraventriculaires, par les fibres lamello-hypothalamiques externes et internes, par le faisceau thalamo-hypothalamique ventral qui participe à la commissure de Ganser. Elles unissent à l'hypothalamus les noyaux propres du thalamus, la réticulée thalamique et la zona incerta.

d) **Les afférences mésencéphaliques.** — Des faisceaux unissent la formation réticulée et la région tectale à l'hypothalamus. La formation réticulée ascendante se continue avec l'hypothalamus.

e) **Les afférences sensorielles.** — Elles jouent un rôle fondamental dans de nombreux « réflexes » neuro-endocriniens; telles sont les afférences olfactives, acoustiques et surtout optiques.

Les afférences optiques, d'après Roussy et Mösinger, sont multiples et importantes. On trouve :

— **Des faisceaux directs.** — 1° Le faisceau rétino-supraoptique. 2° La première bandelette accessoire, faite de fibres venues du chiasma, traverse le noyau supraoptique et finit dans les noyaux ovoïde et paraventriculaire, dans la partie antérieure du thalamus. 3° Le faisceau opto-tubéro-hypophysaire, avec ou sans arrêt dans le noyau supraoptique. 4° Le faisceau opto-préoptique. 5° Le faisceau rétino-

hypothalamique. 6° Le faisceau dit « opto-conique » naît de la partie postérieure du chiasma, aboutit au petit amas médian du tuber.

— **Des faisceaux indirects.** — 1° La deuxième bandelette accessoire venue du chiasma chemine dans l'hypothalamus en dedans et au contact de la bandelette optique. Ces fibres atteignent le corps genouillé externe puis se terminent dans le secteur étendu du noyau supramamillaire à la région antéro-inférieure du mésencéphale. Elles seraient vectrices d'éléments dilatateurs pupillaires. 2° La voie indirecte afférente de Roussy et Mösinger. Les fibres directes ou croisées parcourent la bandelette optique, s'arrêtent aux corps genouillés externes, aux tuber-

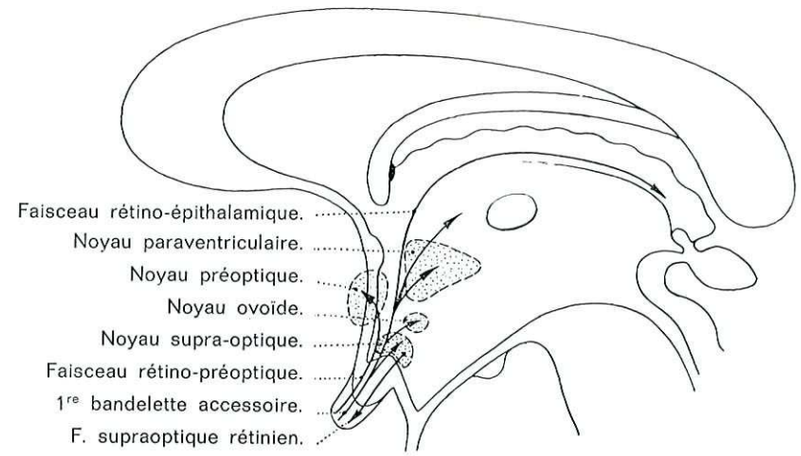

FIG. 158. — *Les liaisons rétino-hypothalamiques.*

cules quadrijumeaux antérieurs, puis retournent à l'hypothalamus par la commissure de Meynert.

Constatons, à l'appui de ces liaisons opto-hypothalamiques, que la plupart des syndromes hypothalamiques sont accompagnés de signes oculaires neuro-végétatifs... L'existence de relations olfacto et opto-hypothalamiques fait comprendre la possibilité de réflexes olfacto-sexuels et opto-sexuels et leur intervention dans le fonctionnement hypothalamique et la sécrétion hormonale.

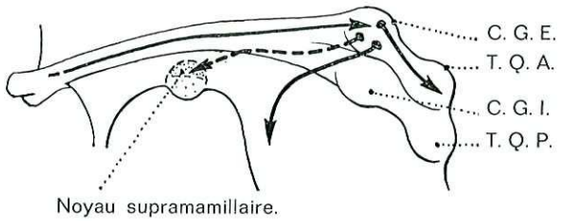

FIG. 159. — *La deuxième bandelette accessoire.*

Des méthodes modernes ont permis de détecter *in situ* les monoamines hypothalamiques, catécholamines et sérotonine et de définir des afférences catécholaminergiques et sérotoninergiques.

— Les afférences catécholaminergiques se terminent notamment dans les noyaux supraoptiques, paraventriculaires, préoptique, rétrochiasmatique et dans l'hypothalamus latéral.

— Les afférences sérotoninergiques se dirigent vers les noyaux suprachiasmatique, dorsal...

II. — LES FAISCEAUX EFFÉRENTS

1° Les faisceaux ascendants.

Le faisceau médian du télencéphale est fonctionnel dans les deux sens. Il conduit les fibres venues de la réticulée mésencéphalique, de la région prémamillaire, de l'hypothalamus. Elles arrivent aux aires frontales.

Le faisceau mamillo-thalamique de Vicq d'Azyr unit les noyaux médians des corps mamillaires et le noyau antérieur du thalamus et par lui atteint le gyrus cingularis (aire 24) (fig. 198, p. 299).

Les voies hypothalamo-thalamiques très réduites, niées par certains, venues surtout de la zone préoptique, relaient dans les noyaux médians thalamiques.

Les voies hypothalamo-sensorielles de Roussy-Mösinger vont du noyau supra-optique à la rétine. Leur rôle est essentiellement trophique, leur lésion serait à la base de la rétinite pigmentaire.

2° Les faisceaux descendants.

Leur juxtaposition au système réticulaire provoque des confusions. Considérées longtemps comme des voies longues, elles sont en réalité des chaînons polysynaptiques (fig. 160).

D'après Kappers. — **Le faisceau périventriculaire médio-dorsal de Schutz** provient des noyaux infundibulaires et mamillaires. Il passe sous la commissure blanche postérieure et contacte le noyau végétatif du IIIe. Il s'accroît, au passage, des fibres venues du noyau tegmental de Gudden, du noyau du nerf pathétique, des noyaux vestibulaires. Il paraît se terminer sur le noyau du XIIe, dans le noyau de Staderini, dans le noyau du Xe, surtout dans les noyaux neuro-végétatifs du plancher bulbaire du IVe ventricule. D'après Kappers, il a principalement une fonction parasympathique crânienne.

— **Les fibres descendantes latéro-ventrales** sont plus nombreuses, plus longues aussi. Elles passent au-dessus du locus niger, pénètrent dans le tronc cérébral, atteignent la moelle cervicale (Karpus, Magoun). Ce faisceau est vecteur des réflexes pupillo-dilatateurs, vaso-constricteurs, sudo-moteurs, vaso-moteurs. Dans la moelle cervicale, il fait synapse avec le faisceau longitudinal intermédio-latéral de Bock, et représente le système coordinateur par excellence de l'orthosympathique spinal.

D'après Roussy-Mösinger. — **Les voies descendantes périventriculaires** restent plaquées contre la paroi du ventricule. Nées des noyaux hypothalamiques internes, du noyau paraventriculaire, de la substance grise fondamentale, elles se divisent en deux contingents : Un périventriculaire *postérieur tectal* est destiné au mésencéphale et se place derrière l'aqueduc; ses efférences vont aux tubercules quadri-

jumeaux antérieurs et à la commissure postérieure. Un périventriculaire *antérieur tegmental* ou faisceau de Schutz est situé devant l'aqueduc de Sylvius, puis sous la substance grise péri-épendymaire du IVe ventricule, et enfin il descend dans le cordon latéral de la moelle contre la substance grise. Ses connexions mésencéphaliques et pontiques se font avec les noyaux de la substance grise péri-aqueducale; ses connexions bulbaires se font avec le noyau dorsal interne vestibulaire, avec le noyau intercalé de Staderini, et surtout avec les noyaux végétatifs du pneumogastrique; elles sont donc essentiellement parasympathiques. Dans la moelle, ses connexions se font avec la colonne intermédio-latérale.

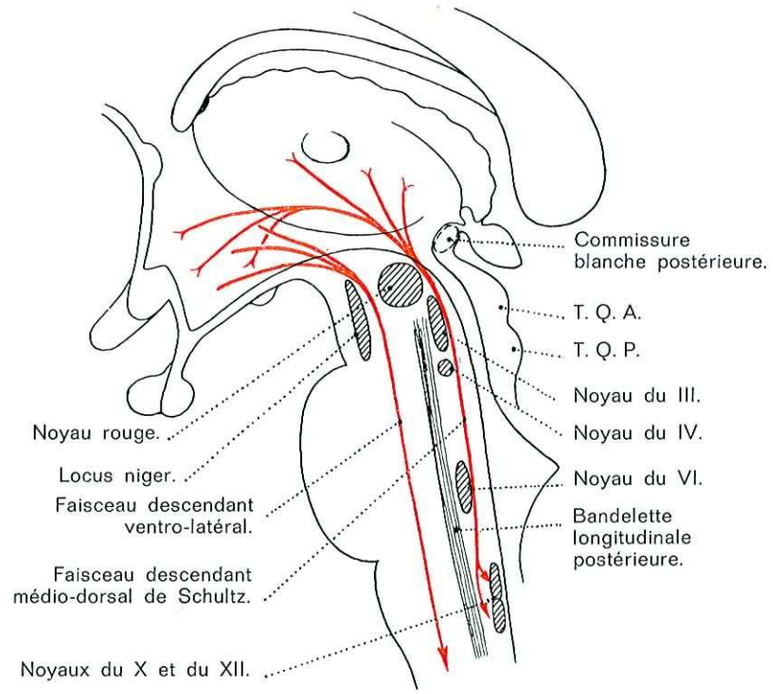

FIG. 160. — *Voies hypothalamiques efférentes descendantes.* (D'après A. KAPPERS modifié.)

— **Les voies descendantes latérales.** — Tandis que les voies précédentes étaient d'origine surtout péri-épendymaire, celles-ci proviennent des noyaux de la substance fondamentale diencéphalique. Elles surplombent les corps mamillaires, se condensent dans l'hypothalamus postérieur, traversent la région sous-thalamique, se dirigent vers le système réticulaire. Elles se continuent plus bas dans la région intermédio-latérale de la moelle. Elles conduiraient aussi les voies destinées au parasympathique sacré.

La distinction en système médian périventriculaire parasympathique et système latéral orthosympathique paraît donc moins tranchée que dans la description de Kappers.

3° *Les faisceaux hypothalamo-hypophysaires.*

Les connexions hypothalamo-hypophysaires représentent un ensemble complexe qui assure, par des jonctions neuro-vasculaires, la symbiose hypothalamus-post-hypophyse et le contrôle de l'antéhypophyse.

Elles ont donné lieu à de nombreuses recherches. Cajal (1899) a montré que les minces fibres nerveuses de la neuro-hypophyse sont des prolongements de neurones de l'hypothalamus contenus dans les noyaux supraoptiques et paraventriculaires et constituent les faisceaux supraoptico-hypophysaire et paraventriculo-hypophysaire. De plus, de courtes fibres vont des noyaux tubéraux au lobe postérieur. Un éventail de fibres réunies dans la tige pituitaire va à l'hypophyse postérieure (voir *Hypophyse*, fig. 170).

III. — LES CONNEXIONS INTRAHYPOTHALAMIQUES

Des systèmes de relais courts unissent les différents noyaux. La liaison la mieux connue est celle des noyaux paraventriculaire et supraoptique.

Les noyaux sont réunis à ceux du côté opposé par la commissure de Meynert qui est rétrochiasmatique, la commissure de Ganser qui court sur le plancher du IIIe ventricule et la commissure de Forel. Cette dernière est constituée de haut en bas par un plan interthalamique et intersubthalamique, un plan interluysien et un plan interhypothalamique.

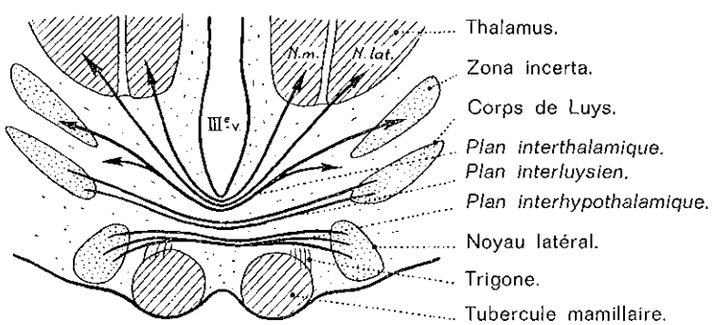

Fig. 161. — *La commissure de Forel.*

En conclusion, les noyaux hypothalamiques représentent d'importants relais entre divers systèmes :

1° Ils reçoivent une voie afférente très importante du *rhinencéphale* et en particulier de l'archicortex et du paléocortex.

2° Ils sont en liaison avec le *néocortex* frontal vers le haut et avec tous les systèmes somato-moteurs et viscéro-moteurs vers le bas.

3° Ils constituent un relais très important (sinon obligatoire) pour les influx provenant de la *formation réticulaire* et se dirigent vers le système thalamique diffus. Ces dernières connexions expliquent le rôle des structures hypothalamiques dans la régulation des grands comportements et de l'homéostasie en général.

EXPLORATION CLINIQUE

I. — LES FONCTIONS DE L'HYPOTHALAMUS

Les cellules de l'hypothalamus sont *neuro-glandulaires*; on a donné le nom de neuro-sécrétion aux produits élaborés par les cellules hypothalamiques; certains ont même parlé d'une « glande diencéphalique ». En fait, cette activité glandulaire, en particulier l'élaboration des hormones hypophysiotropes, ne s'accompagne pas toujours d'images de sécrétion visibles en microscopie.

Le deuxième point important réside dans les dispositifs morphologiques qui assurent une étroite *liaison entre hypothalamus et hypophyse* : système vasculaire et système de fibres nerveuses, et donc *l'influence* de l'hypothalamus sur l'activité de l'hypophyse postérieure et de l'hypophyse antérieure.

Plusieurs questions se posent. Parmi elles, envisageons : 1° La symbiose hypothalamo-post-hypophysaire; 2° le contrôle hypothalamique de l'antéhypophyse; 3° les localisations fonctionnelles; 4° les centres qui exercent un contrôle sur l'hypothalamus.

1° ***L'hypothalamus et la post-hypophyse.*** — Au début du siècle, les physiologistes ont reconnu trois activités fondamentales à la post-hypophyse : une activité ocytocique, une activité antidiurétique, une activité vasopressive. Les histophysiologistes s'efforcèrent de localiser la source cellulaire des hormones post-hypophysaires. D'après la théorie de la neurocrinie (Collin, 1924), elles provenaient de la « colloïde hypophysaire » apparue dans le lobe intermédiaire et diffusant dans le lobe postérieur. D'après la théorie de la gliocrinie (Morato, 1939), elles prenaient naissance au niveau des pituicytes de la post-hypophyse.

Les relations hypothalamo-post-hypophysaires prirent un nouvel aspect à la suite de travaux publiés en 1951 qui signalaient la présence, dans les noyaux supraoptiques et paraventriculaires, de substances ayant les propriétés pharmacologiques des hormones dites post-hypophysaires. On se demanda s'il s'agissait d'une élaboration post-hypophysaire « remontant » dans l'hypothalamus ou, au contraire, d'une sécrétion hypothalamique migrant dans la post-hypophyse ? Les expériences de Stutinsky (1951) et d'autres ont affirmé le bien-fondé de la deuxième hypothèse : la vasopressine est élaborée par les noyaux supraoptiques. L'ocytocine est formée dans les noyaux paraventriculaires.

Les hormones, liées à des molécules protéiques de transport, migrent à partir des cellules neuro-sécrétoires des noyaux magno-cellulaires vers le lobe postérieur de l'hypophyse en empruntant les axones (dits fibres crinophores) du tractus hypothalamo-hypophysaire; dans le lobe postérieur de l'hypophyse, au niveau d'agencements neuro-vasculaires particuliers (dispositifs neuro-glio-vasculaires), s'effectue le contrôle du passage des hormones dans le sang circulant.

2° ***L'hypothalamus et l'antéhypophyse.*** — Toutes les sécrétions antéhypophysaires sont contrôlées par *des hormones hypothalamiques*. La première entrevue a été celle qui contrôle l'hormone corticotrope antéhypophysaire

(A.C.T.H.). D'autres contrôlent les hormones antéhypophysaires : thyréotrope (T.S.H.), somatotrope, mélanotrope, gonadotropes (folliculo-stimulante : F.S.H., de lutéinisation : LH., prolactine). La réalité de ces hormones ne fait plus de doute, mais leur identification biochimique pose encore bien des problèmes.

On sait, depuis longtemps, que les hormones produites par les glandes endocrines périphériques retentissent sur les centres hypothalamo-hypophysaires pour moduler leur activité sécrétoire, généralement dans le sens d'une inhibition (on parle de rétro-action ou de « feedback » négative), plus rarement dans le sens d'une activation (c'est la rétro-action ou « feedback » positive). Depuis quelques années, l'existence de mécanismes de *rétro-action courte* a été établie : l'hormone hypophysaire dépendante de l'hypothalamus règle directement son propre contrôle hypothalamique.

*3° **Les localisations fonctionnelles.*** — Nous sommes encore dans l'impossibilité d'établir des corrélations absolues entre la destruction d'un noyau donné et l'atteinte de l'une des fonctions hypophysaires. Soulignons d'ailleurs les difficultés de l'expérimentation dans cette région où les noyaux se continuent souvent les uns avec les autres.

Beattie admettait que l'hypothalamus antérieur est un centre parasympathique, tandis que l'hypothalamus postérieur est un centre sympathique. L'excitation de l'hypothalamus postérieur détermine hypertension, tachycardie et tachypnée, celle de l'hypothalamus antérieur provoque les réactions inverses (tableau n° IX).

L'hypothalamus antérieur contient des centres dont l'intégrité est nécessaire à la régulation de la sécrétion des hormones adréno-corticotrope (A.C.T.H.), thyréotrope (T.S.H.) et gonadotrope de lutéinisation (L.H.) (voir *Hypophyse postérieure*, p. 248 et 252).

L'hypothalamus postérieur. — Les observations sont plus difficiles à interpréter; les fonctions corticotrope, thyréotrope, gonadotrope semblent affectées par des lésions situées juste en avant ou juste au-dessus des tubercules mamillaires. Après de telles lésions, la fonction corticotrope ne répond plus ni au stress, ni à l'injection d'adrénaline, ni à la diminution du taux des corticoïdes circulants (Canon et Hume, 1954). La fonction thyréotrope serait au contraire stimulée, ce qui inciterait à conclure à l'existence à ce niveau d'un centre inhibiteur (Cahane, 1938). La fonction gonadotrope répond généralement par une diminution de la sécrétion de l'hormone gonadotrope folliculo-stimulante (F.S.H.), de l'hormone gonadotrope de lutéinisation (L.H.) (Bagdanove et Halmi, 1953; Soulairac, 1957).

Orthner (H.) (1957) divise l'hypothalamus en quatre zones fonctionnelles :

— *La zone trophotrope* se trouverait dans la substance grise périventriculaire de l'hypothalamus antérieur. Là seraient coordonnées les activités qui aboutissent à protéger et à restaurer l'organisme. La stimulation de l'hypothalamus antérieur ralentit la respiration et le pouls, abaisse la tension artérielle, tandis que sa destruction provoque l'hyperactivité.

— *La zone ergotrope* correspond à l'hypothalamus moyen et postérieur et aux cellules sous-épendymaires. Il aurait un effet inverse de l'hypothalamus antérieur. Il serait accélérateur et hypertenseur. Il contiendrait le système activateur qui entretient la vigilance et la conscience.

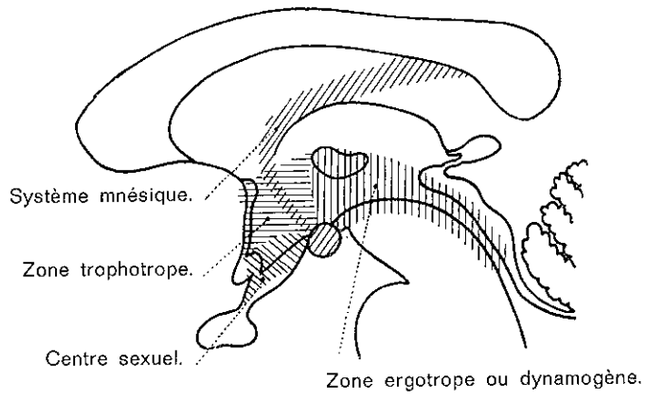

FIG. 162. — *Zones fonctionnelles de l'hypothalamus.* (D'après ORTHNER.)

— La partie proche de l'hypophyse contient le *centre sexuel*. De cette région partent non seulement des impulsions pour les instincts fondamentaux de l'existence, mais également des impulsions destinées à la mise en train générale.

— Les corps mamillaires dont le système neuronal est relié au rhinencéphale auraient une grande importance pour la capacité d'observation : système *mnésique* (v. p. 312).

TABLEAU IX

Noyaux hypothalamiques	Fonctions végétatives		Comportement	
	Stimulation	Destruction	Stimulation	Destruction
Antérieurs.	Hypotension. Bradycardie. Bradypnée. Myosis. Hypercinésie gastro-intestinale.	Diabète insipide. Tendance à l'hyperthermie : moindre résistance à la chaleur.		Hyperactivité motrice.
Latéraux et postérieurs.	Hypertension. Tachycardie. Tachypnée. Mydriase. Adrénaline - sécrétion. Horripilation. Inhibition motricité et sécrétion intestinales.	Hypothermie.	Réactions de fureur et de frayeur.	Apathie. Somnolence. Hypocinésie. Anorexie.

*4° **Les centres qui exercent un contrôle sur l'hypothalamus*** sont de trois ordres :

— Les afférences sensorielles et des incitations d'origine psychique informent des modifications du milieu ambiant et jouent un rôle activateur ou inhibiteur.

— La formation réticulée joue un rôle activateur ou inhibiteur.

— Le complexe épithalamo-épiphysaire a un rôle inhibiteur important dans les régulations gonadotropes et thyréotropes (v. p. 261).

En conclusion, malgré sa petitesse, l'hypothalamus apparaît bien comme un point de convergence d'une grande variété d'influx venue de nombreux centres sus- et sous-jacents, comme la source de différentes hormones, comme un centre de contrôle très sensible aux taux des hormones circulantes. C'est ce véritable mécanisme d'horlogerie, d'une complexité extraordinaire, qui règle la plupart des activités endocrines de l'organisme.

II. — LES SYNDROMES HYPOTHALAMIQUES

L'hypothalamus joue un rôle capital dans la régulation des métabolismes et dans les fonctions vitales.

1° ***Les métabolismes.*** — *Métabolisme hydrique :* Une polyurie apparaît chez les animaux après une excitation de la région opto-pédonculaire (Camus et Roussy). Le noyau supraoptique a un rôle antidiurétique (Baisset et Montastruc). La lésion ou la section de la tige pituitaire donne naissance au diabète insipide. De nombreux cas de diabète insipide ont été observés après traumatismes crâniens, méningites banales, encéphalite épidémique.

— *Métabolisme des glucides :* Une blessure légère de l'hypothalamus détermine souvent une glycosurie. Les syndromes tubériens sont fréquemment accompagnés de glycosurie. L'existence de ce centre explique la glycosurie des hémorragies ventriculaires, tumeurs cérébrales, méningites de la base, etc.

— *Métabolisme des lipides :* A la suite des encéphalites, se développe souvent une adiposité marquée. L'adiposité hypothalamique siège surtout sur le tronc, l'abdomen, la racine des cuisses. Elle diffère de l'adiposité plus ou moins diffuse avec pigmentation, vergetures, hypertricose de l'adénome basophile de Cushing. Le syndrome adiposo-génital est considéré comme d'origine hypothalamique.

2° ***Les fonctions sexuelles.*** — Au cours des syndromes diencéphaliques, l'apparition de troubles sexuels est fréquente : impuissance chez l'Homme, dysménorrhée et aménorrhée chez la Femme.

3° ***Les régulations vitales.*** — *Régulation thermique :* la piqûre de différents points de l'hypothalamus détermine une hyperthermie passagère précédée d'une hypothermie de courte durée. L'hyperthermie a été signalée dans l'évolution de nombreuses affections du système nerveux et en particulier dans les tumeurs du IIIe ventricule, après les opérations sur la région hypophysaire et même après une simple ventriculographie.

— *Régulation de l'hématopoïèse.* — La compression de l'infundibulum détermine une polyglobulie. Une simple encéphalographie provoque une polynucléose.

— *Régulation de la pression artérielle.* — Un centre serait situé sur le plancher du IIIe ventricule.

4° ***La régulation de la veille et du sommeil.*** — Différentes théories ont été émises sur le mécanisme du sommeil. Rappelons la **théorie humorale** qui admet l'existence d'une hypnotoxine produite par l'état de veille et la **théorie de Pavlov** selon laquelle le sommeil est une inhibition centrale diffuse.

On admet actuellement l'**existence de centres du sommeil** avec des conceptions différentes. On a d'abord cru à l'existence d'un centre hypnique actif situé dans le diencéphale (Hess, 1929). Von Economo, d'après l'étude de cerveaux de malades morts d'encéphalite léthargique, puis Mauthner admettent l'existence de deux centres antagonistes situés sur le plancher du IIIe ventricule. Magoun et Moruzzi, Bremer ont admis l'existence d'un centre de l'éveil et donc au contraire une conception passive du sommeil. Pour ces auteurs, l'état normal du cortex est l'état de sommeil. L'état de veille nécessite la mise en jeu d'un centre actif situé dans la substance réticulée du tronc cérébral : le système réticulé activateur (v. p. 119). On admet aujourd'hui que le sommeil est un processus actif qui correspond à la suspension d'activité de la substance réticulée ascendante activatrice et à son remplacement par une autre activité qui prend naissance dans des structures anatomiques différentes; les centres de sommeil sont disséminés dans le tronc cérébral et situés l'un dans le bulbe, un autre au niveau de la région pontique, d'autres au niveau du diencéphale. C'est donc que cette question mérite d'être traitée autant au chapitre du tronc cérébral que de l'hypothalamus.

On décrit deux types de sommeil : le *sommeil lent* et le *sommeil paradoxal;* leurs mécanismes neuro-hormonaux se situent dans des structures anatomiques différentes (voir *Substance réticulée,* p. 122).

Insomnies et hypersomnies. — De nombreux travaux expérimentaux montrent que les systèmes neuronaux impliqués dans le sommeil et ceux impliqués dans la vigilance sont respectivement liés au métabolisme de la sérotonine et des catécholamines. Les deux systèmes d'éveil et de sommeil s'inhibent et se contrôlent mutuellement, par des processus de feed-back dont la réalité est anatomique et biochimique. Chez l'homme, on pourrait distinguer :

— *Les insomnies par atteintes du système du sommeil.* — Elles sont rares.

— *Les insomnies par activité exagérée du système d'éveil.* — Elles représentent 99 % des cas. Un sujet insomniaque a toujours des nuits où il dort mieux: le système sérotoninergique ne peut être freiné plus de 4 jours.

— *Les hypersomnies vraies par activité exagérée du système du sommeil.* — Le sujet dort de 11 à 16 heures par jour avec une succession harmonieuse sommeil lent-sommeil paradoxal.

— *Les hypersomnies par atteinte du système d'éveil* lié à un trouble du système catécholaminergique.

5° ***Les processus affectifs.*** — L'hypothalamus participerait à la part émotive affective de la vie psychique. « Dans cette petite zone médiane et archaïque de la base du cerveau, a écrit Cushing, que pourrait cacher l'ongle du pouce, se dissimule le ressort essentiel de la vie instinctive et affective que l'Homme s'est efforcé de recouvrir d'un manteau, d'une écorce d'inhibition. »

Les émotions déclenchent des manifestations qui ont toujours un aspect moteur et végétatif : peur, joie, colère, désir, etc. Deux régions corticales sont reliées directement aux centres moteurs et à l'hypothalamus et peuvent présider

au déclenchement des phénomènes émotifs, ce sont le cortex préfrontal et l'aire cingulaire.

Les lésions de l'hypothalamus antérieur peuvent déclencher des états maniaques ou des excitations du type de la colère. Ces états seraient l'expression d'une rupture d'équilibre entre les deux systèmes fonctionnels hypothalamiques (Hess), il y aurait libération des mécanismes ergotropes par atteinte des mécanismes trophotropes ?

Les hallucinations, en particulier visuelles, reposent sur la base d'un trouble de la conscience intermédiaire entre une obnubilation légère et une diminution marquée de la conscience. Elles ne constituent pas en général un symptôme diencéphalique, mais se voient fréquemment dans les processus du mésencéphale. Tout comme les états d'excitation, on peut les considérer comme les états irritatifs dus à la destruction des centres trophotropes et à la libération des mécanismes ergotropes.

CHAPITRE X

L'HYPOPHYSE

L'hypophyse est un organe neuro-glandulaire situé sous la face inférieure du cerveau au niveau de l'étage moyen de la base du crâne.

Le nom d'hypophyse signifie excroissance inférieure et s'oppose à celui d'épiphyse. L'hypophyse est encore appelée corps pituitaire, dénomination qui rappelle que les anciens croyaient qu'elle sécrétait le liquide céphalo-rachidien et que ce liquide passait dans les fosses nasales par la lame criblée de l'ethmoïde et constituait la sécrétion nasale ou pituite.

L'hypophyse est en réalité formée par deux parties différentes du point de vue anatomique, embryologique, physiologique et pathologique : une hypophyse antérieure glandulaire encore appelée adéno-hypophyse, une hypophyse postérieure ou neuro-hypophyse.

Les rapports particulièrement importants que l'hypophyse contracte avec le diencéphale, les nerfs optiques et la base du crâne, expliquent la symptomatologie par laquelle les tumeurs de l'hypophyse se manifestent.

ONTOGENÈSE

1° L'hypophyse procède de la fusion de deux ébauches.

L'ébauche **neuro-ectodermique** ou nerveuse. Chez l'embryon de 9 mm, un bourgeon émané de la partie ventrale du diencéphale donne naissance à l'hypophyse postérieure.

L'ébauche **ectodermique** ou pharyngienne. Elle naît au stade de 6 mm de la voûte du stomodeum (bouche primitive) en avant de la membrane pharyngienne (constituée par l'accolement de l'ectoderme et de l'endoderme) qui ferme temporairement cette cavité. L'ébauche constitue un diverticule étendu vers le haut appelé poche de Rathke : sa partie supérieure ou cæcum hypophysaire donne naissance au lobe antérieur de l'hypophyse qui vient se placer devant l'ébauche nerveuse; sa partie inférieure ouverte dans le stomodeum représente le canal cranio-pharyngien ou pharyngo-hypophysaire.

2° *Les modifications secondaires.*

— Au niveau de l'ébauche nerveuse, s'allonge progressivement la tige hypophysaire et s'épaissit l'extrémité qui constituera l'hypophyse postérieure.

— Au niveau de l'ébauche pharyngienne, les modifications sont plus importantes.

La partie inférieure du canal cranio-pharyngien s'étire et se fragmente en îlots de cellules épithéliales qui constituent les hypophyses accessoires.

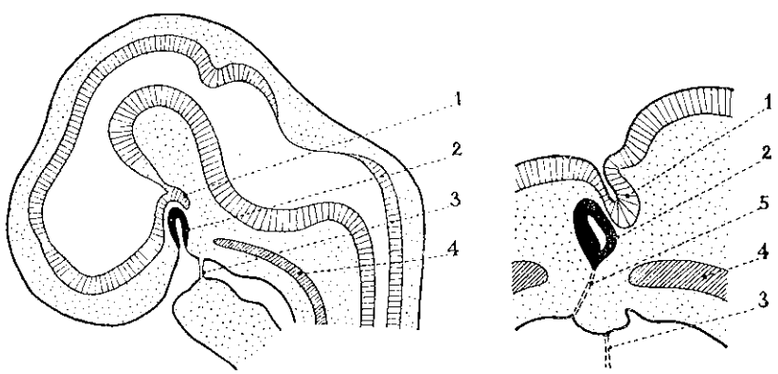

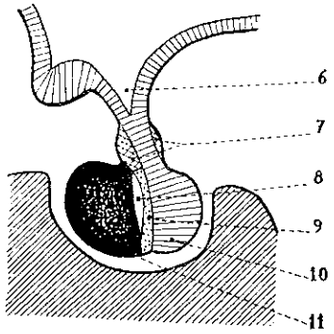

Fig. 163.

Développement de l'hypophyse sur des embryons de 6 semaines, 9 semaines et 16 semaines.

1, ébauche de l'hypophyse nerveuse; *2*, poche de Rathke; *3*, membrane pharyngienne; *4*, chorde; *5*, canal cranio-pharyngien; *6*, infundibulum; *7*, *pars tuberalis; 8*, fente hypophysaire; *9*, lobe intermédiaire; *10*, lobe nerveux; *11*, lobe glandulaire.

La partie supérieure de la poche de Rathke est enfermée dans le crâne après l'ossification du sphénoïde. Sa paroi antérieure s'épaissit progressivement par prolifération de cordons pleins; elle devient la « *pars anterior* ». Sa paroi postérieure prolifère peu, au contraire, c'est la « *pars intermedia* ». Des prolongements en languette situés sur les faces antérieure et latérale de la tige pituitaire constituent la « *pars tuberalis* ». La cavité centrale se comble petit à petit.

L'ensemble de la poche amorce autour d'un axe transversal un mouvement de rotation tel, que sa face antéro-inférieure, zone d'attache au canal cranio-pharyngien, tend à devenir supérieure. Des fragments épithéliaux de la partie inférieure atrophiée sont ainsi amenés vers le haut, soit dans la loge hypophysaire, soit au-dessus.

La poche de Rathke entraîne parfois dans la cavité crânienne des ébauches

embryonnaires d'origine pharyngée (endo-dermiques) telles que des formations salivaires rudimentaires (qui peuvent donner naissance à des kystes à contenu clair) ou des débris de nature lymphoïde.

3° *Les reliquats embryonnaires.*

Le canal cranio-pharyngien de Landzert représente le trajet suivi par l'ébauche pharyngienne dans le sphénoïde, son orifice supérieur est parfois visible sur le plancher de la loge hypophysaire.

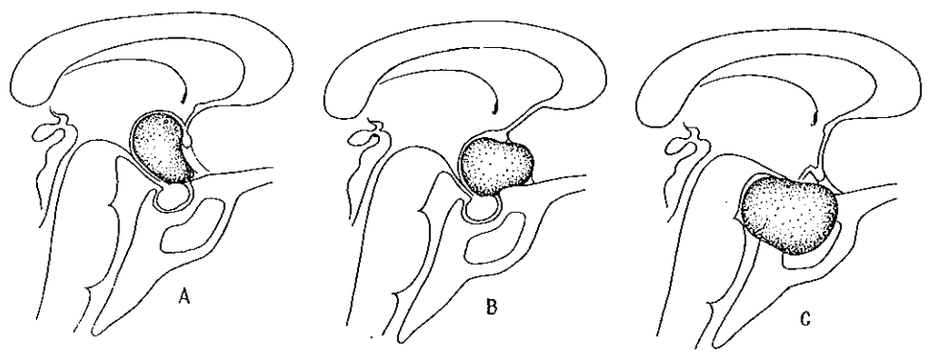

Fig. 164. — *Les cranio-pharyngiomes.*
1° formes suprasellaires : A, rétrochiasmatique; B, préchiasmatique.
2° forme rétrosellaire C.

Les hypophyses accessoires. — La régression du canal pharyngo-hypophysaire peut ne pas être complète et donner naissance à des petits corps épithéliaux qui ont la même structure que l'hypophyse principale. Arai (1907) les a classés en trois, d'après leur situation :

1° Dans l'épaisseur même de la muqueuse de la voûte du pharynx, est l'hypophyse accessoire pharyngée décrite par Erdheim (1904) et Haberfeld (1907).

2° Dans le canal cranio-pharyngien est l'hypophyse accessoire intrasphénoïdale.

3° Sur le plancher de la selle turcique est l'hypophyse accessoire intracrânienne. Il peut exister deux autres groupes intracrâniens : un situé entre l'infundibulum et le lobe antérieur dans la loge hypophysaire; et un autre situé devant l'infundibulum en dehors de la loge hypophysaire.

Aux dépens des reliquats de l'ébauche pharyngée peuvent se développer des tumeurs dysembryoplasiques. Onanoff, dès 1892, les avait découvertes et avait proposé le terme d'adamantinome. H. Cushing et P. Bailey (1922) ont créé le terme de *cranio-pharyngiome* qui a prévalu jusqu'à ce jour. Ces tumeurs sont le plus souvent kystiques, plus rarement solides. Leur volume varie d'une noisette à celui d'une mandarine. Le contenu des kystes est variable : tantôt brun verdâtre, tantôt jaune d'or avec des paillettes de cholestérine. On note la présence fréquente de calcifications. Suivant la situation de l'îlot cellulaire dont il est issu, le cranio-

pharyngiome peut être exceptionnellement sous-sellaire ou intrasellaire, ou plus souvent d'emblée suprasellaire et parfois rétrosellaire. Ces dernières variétés contractent des rapports avec un certain nombre d'éléments : formations optiques, diencéphale, vaisseaux de la base; ils expliquent à la fois les signes cliniques et les difficultés opératoires.

CONFIGURATION EXTÉRIEURE

L'hypophyse est située au-dessus de l'étage moyen de la base du crâne (selle turcique) et au-dessous du cerveau intermédiaire (diencéphale).

Elle a la forme et le volume d'un pois chiche. Le lobe antérieur est de couleur jaune rosé, le lobe postérieur gris blanchâtre. Ses dimensions sont : dans le sens transversal, 15 mm; dans le sens antéro-postérieur, 8 mm; dans le sens vertical, 6 mm. Elle pèse de 0,50 à 0,60 g.

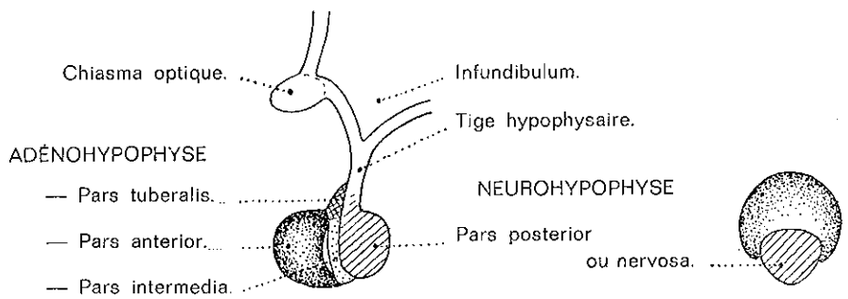

Fig. 165. — *Coupe vertico-sagittale et coupe horizontale de l'hypophyse.*

Les *deux portions antérieure et postérieure* sont enveloppées dans une gaine commune pie-mérienne. Elles sont difficiles à reconnaître sur une vue extérieure. Elles se distinguent au contraire nettement sur les coupes.

— Sur une coupe horizontale, la portion antérieure est réniforme; elle entoure la portion postérieure qui est ronde.

— Sur une coupe sagittale, on prend mieux connaissance des différentes parties de l'hypophyse. On voit : d'une part, l'infundibulum, la tige hypophysaire et le lobe postérieur ou neuro-hypophyse ou pars nervosa; d'autre part, le lobe antérieur ou adéno-hypophyse ou pars glandulosa, fait d'une pars anterior qui représente la plus grande partie, d'une pars intermedia qui est très mince et d'une pars tuberalis, languette annulaire située sur la face antérieure de la tige. Lorsque l'on cherche à séparer le lobe antérieur du lobe postérieur, la pars intermedia reste fixée au lobe postérieur.

RAPPORTS

I. — LA LOGE HYPOPHYSAIRE

Loge ostéofibreuse, elle est constituée, d'une part, par la fossette de la face supérieure du corps du sphénoïde, d'autre part, par la dure-mère. Elle présente six faces, trois osseuses : antérieure, inférieure, postérieure et trois fibreuses : supérieure et latérales.

1° ***Le corps du sphénoïde.*** — Sa face supérieure est excavée en cupule plus ou moins prononcée; sa forme a été comparée à celle d'une selle turcique.

— La paroi antérieure de la cupule inclinée en bas, en arrière, présente d'avant en arrière : la gouttière optique (correspond au chiasma optique), le tubercule hypophysaire ou pommeau de la selle.

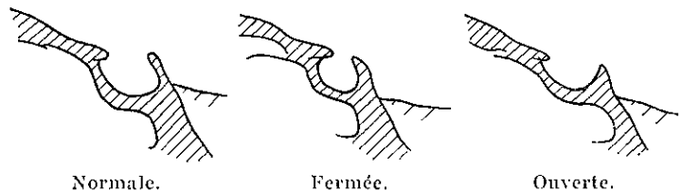

Fig. 166. — *Variations de la loge hypophysaire d'après radiographies.*

— La paroi inférieure constitue le fond de la loge plus ou moins creux.

— La paroi postérieure appelée lame quadrilatère ou troussequin de la selle a une face antérieure lisse et excavée, une face postérieure inclinée en pente douce vers l'occipital.

— Latéralement, ce sont les plans inclinés des faces latérales du corps sphénoïde.

Aux angles sont les apophyses clinoïdes antérieures et postérieures. Latéralement, des aspérités osseuses exceptionnellement présentes constituent les clinoïdes moyennes. Des calcifications intradurales peuvent les souder aux clinoïdes antérieures et délimiter le foramen carotico-clinoïdien où passe la carotide interne.

La selle turcique est de forme *variable*. A côté du type moyen normal, on peut rencontrer le type fermé dans lequel les deux parois se touchent presque et le type ouvert en assiette dont les parois sont très écartées.

La radiographie normale et la tomographie permettent de reconnaître les différents types normaux et de découvrir les agrandissements, les déformations les destructions dues aux tumeurs.

2° ***La dure-mère*** tapisse toutes les parois osseuses et ferme la loge en haut et sur les côtés : elle enveloppe la glande dans une véritable gaine fibreuse.

La loge hypophysaire est construite dans le cadre d'insertion de la tente du cervelet. La petite circonférence de la tente du cervelet dirigée dans le sens

antéro-postérieur vient sur le sommet de l'apophyse clinoïde antérieure. La grande circonférence transversale et sous-jacente à la petite circonférence s'insère sur l'apophyse clinoïde postérieure.

La tente de l'hypophyse ferme la loge en haut. Elle est horizontale et se fixe en avant sur le bord postérieur de la gouttière optique, en arrière sur le bord supérieur de la lame quadrilatère et latéralement à la petite circonférence de la tente du cervelet. Epaisse à la périphérie, elle s'amincit au centre où elle est percée d'un orifice qui donne passage à la tige hypophysaire; elle forme un véritable diaphragme.

Dans l'épaisseur de la dure-mère sont des canaux veineux. L'ensemble forme le sinus coronaire antérieur et le sinus coronaire postérieur (plus volumineux).

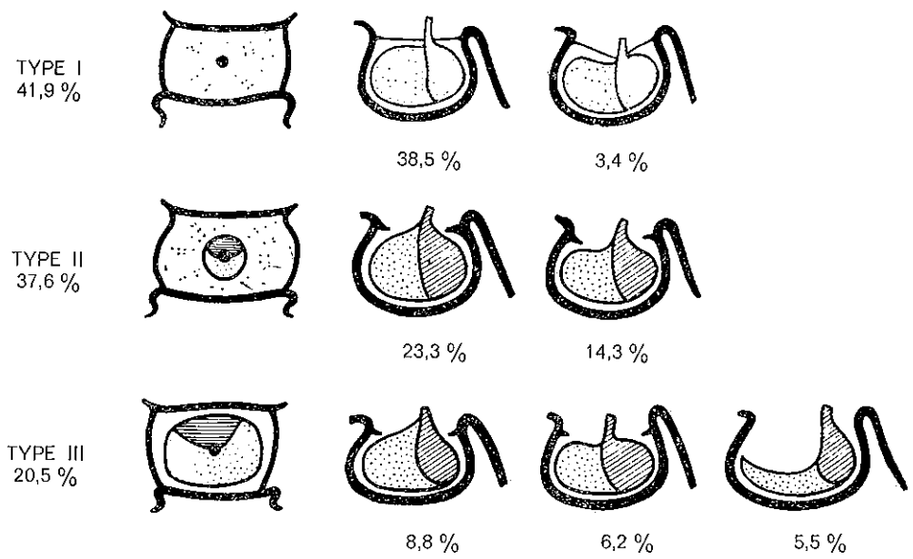

Fig. 167. — *Schéma de* V. Busch (1951) *modifié* (d'après 788 cas).

D'autres canaux veineux plexiformes sont dans la dure-mère qui tapisse le plancher de la selle. L'hypophyse est ainsi entourée de canaux veineux anastomosés et qui affluent dans le sinus caverneux par un tronc commun.

La loge ostéofibreuse est inextensible et fermée de toutes parts, sauf au niveau de l'orifice de la tige. L'arachnoïde et l'espace sous-arachnoïdien qui contient le liquide céphalo-rachidien ne se prolongent pas dans la loge, ils s'arrêtent au niveau de la tige hypophysaire. L'hypophyse est donc au contact de sa loge dure-mérienne entourée seulement par une gaine dépendant de la pie-mère.

La loge hypophysaire peut subir des variations. Schaefer (1924) signale la grande variabilité du diaphragme hypophysaire allant du petit orifice à la large ouverture. Busch (1951), d'après l'étude de 788 pièces, décrit trois types de diaphragme (fig. 167) : Type I : diaphragme complet traversé par la tige. Type II : diaphragme comportant un orifice de 3 mm. Type III : diaphragme réduit à un simple anneau dure-mérien laissant l'arachnoïde tapisser l'hypophyse alors découverte; la glande peut être déprimée ou complètement aplatie au fond de la

loge qui paraît vide; sur le vivant, elle contient du liquide animé de pulsations qui peuvent creuser la loge au point que, sur un cliché standard, elle paraît anormalement grande; l'encéphalographie avec tomographie permet de poser le diagnostic; cette disposition se rencontre surtout chez la femme (Busch, 34 cas sur 40).

II. — EN DEHORS DE LA LOGE HYPOPHYSAIRE

En haut est le lobe frontal que le neurochirurgien doit soulever pour aborder l'hypophyse par voie frontale (fig. 168).

Au-dessus de l'hypophyse est le IIIe ventricule. Le chiasma optique représente le rapport essentiel; il est plus postérieur qu'on le place en général, son bord postérieur est voisin de la lame quadrilatère. La tige pituitaire située entre le chiasma et la lame quadrilatère n'est pas verticale mais oblique en bas en avant; elle se détache de la région infundibulo-tubérienne, perfore la tente hypophysaire et se continue avec le lobe postérieur.

Tout autour sont les vaisseaux qui constituent le cercle de Willis; artères cérébrale antérieure et communicante antérieure en avant, cérébrale postérieure en arrière, communicante postérieure latéralement.

Au-dessus du diaphragme hypophysaire est la citerne chiasmatique : un plan de liquide céphalo-rachidien sépare hypophyse et IIIe ventricule.

En avant, la paroi antérieure de la loge hypophysaire correspond à la partie supérieure du sinus sphénoïdal et par son intermédiaire à l'arrière-fond des fosses nasales dans lequel s'ouvre le sinus.

En bas, le plancher de la loge correspond au sinus sphénoïdal. Un examen attentif du plancher permet de découvrir quelquefois l'orifice supérieur d'un canal minuscule qui va s'ouvrir d'autre part à la paroi supérieure du pharynx, c'est le canal cranio-pharyngien de Landzert, vestige du chemin parcouru par l'ébauche pharyngienne de l'hypophyse.

Le sinus sphénoïdal est de dimensions très variables. Une radiographie de profil du crâne permet d'en prendre connaissance. Les petits sinus ne sont en rapport qu'avec la face antérieure de l'hypophyse. Les sinus moyens répondent aussi à la moitié antérieure de la face inférieure. Les grands sinus se prolongent en arrière dans la lame quadrilatère et jusqu'à la face postérieure de la glande.

On peut atteindre l'hypophyse par voie trans-naso-sphénoïdale en réséquant la cloison des fosses nasales et en trépanant le sinus sphénoïdal (Segura). Par cette voie peuvent être extirpés des adénomes hypophysaires, évacués des cranio-pharyngiomes kystiques, ou placés des corps radio-actifs pour réaliser une hypophysectomie fonctionnelle.

En arrière est la lame quadrilatère. Derrière la dure-mère qui la tapisse se trouvent le tronc basilaire et ses terminales, les deux artères cérébrales postérieures et la face antérieure de la protubérance.

Latéralement, l'hypophyse est flanquée par les sinus caverneux. La paroi interne du sinus tendu de la clinoïde antérieure à la postérieure sépare le sinus et la loge hypophysaire (fig. 169).

— La paroi inférieure oblique en bas en dehors recouvre la base du crâne.

— La paroi supérieure est délimitée en dedans par la tente hypophysaire, en dehors par la petite circonférence, en arrière par la grande circonférence.

— La paroi externe oblique en bas en dehors est une expansion de la petite circonférence.

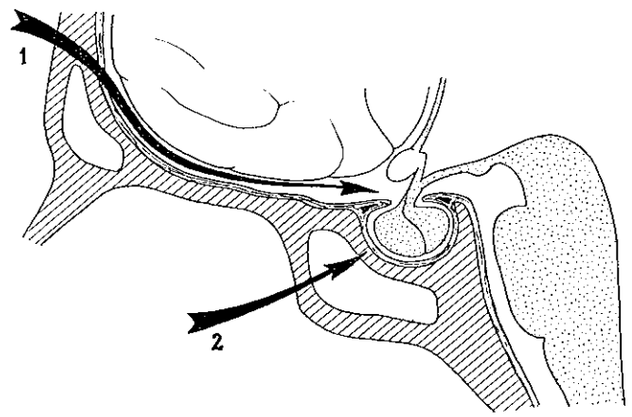

Fig. 168. — *Les voies d'abord de l'hypophyse. Coupe vertico-sagittale.*
1 : voie frontale; 2 : voie nasale.

— La paroi postérieure comble l'espace compris entre le bord supérieur du rocher et le bord latéral de la lame quadrilatère.

— La paroi antérieure correspond à la fente sphénoïdale.

Dans le sinus est la carotide interne dont le trajet sinueux à double courbure forme le siphon carotidien et laisse quelquefois une empreinte sur la glande. Les

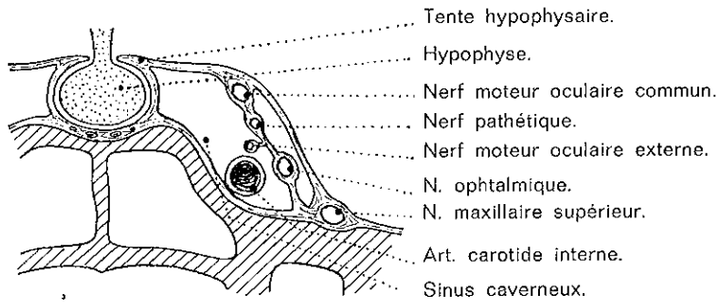

Fig. 169. — *Les rapports de l'hypophyse.* Coupe vertico-frontale.

deux carotides internes sont séparées par l'hypophyse. Le nerf moteur oculaire externe croise en dehors la partie horizontale de l'artère. Dans la paroi externe du sinus se trouvent, en situation variable, d'arrière en avant, les IIIe, IVe et V^e^ nerfs crâniens.

— **Les hypophyses accessoires** sont situées le long du canal pharyngo-hypophysaire (voir *Embryologie*). Celles qui sont intracrâniennes ou dans le sphénoïde sont exceptionnelles.

L'hypophyse pharyngée d'Erdheim est au contraire constante. Elle siège dans l'épaisseur de la muqueuse de la voûte du pharynx derrière l'articulation sphéno-vomérienne. Sa forme est cylindroïde ou aplatie. Elle a 2 mm de long et 0,5 mm d'épaisseur. Elle est dans la couche conjonctive fibreuse qui sépare l'épithélium pharyngé de la base du crâne. Elle est devant la bourse de Luschka et l'amygdale pharyngée qui sont dans le plan de la muqueuse. Sa structure est la même que celle du lobe antérieure de l'hypophyse.

CONSTITUTION

La *capsule* hypophysaire dépend de la pie-mère. Dans le stroma conjonctif lâche qui augmente avec l'âge, on rencontre des capillaires sinusoïdes et des nerfs périvasculaires.

1° Le lobe antérieur ou adéno-hypophyse.

Les éléments constitutifs du lobe antérieur de l'hypophyse sont ceux de toute glande endocrine : des cellules glandulaires endocrines, un lacis de capillaires sanguins de type fenêtre entourés d'une membrane basale continue, un fin réseau conjonctif fait de quelques fibroblastes et de fibres de collagène.

L'aspect est bigarré; il y a plusieurs types de cellules.

La classification classique distingue, d'après leurs affinités tinctoriales à l'hématéine-éosine, trois types de cellules.

— Des cellules **chromophobes** sans affinités pour les colorants (52 %) sont surtout situées dans le centre de la glande. Elles sont de petite taille; le cytoplasme est pratiquement agranulaire; le noyau est volumineux.

— Des cellules **chromophiles** (48 %) sont plus grosses, leur cytoplasme est granuleux. Elles présentent des affinités soit pour les colorants acidophiles = cellule *acidophile* (éosinophile) (38 à 40 %), soit pour les colorants basophiles = cellule *basophile* (cyanophile) (à peu près 10 %).

D'après Collin, ces types cellulaires correspondent à des stades successifs du cycle sécrétoire : la cellule chromophobe, élément jeune tenu en réserve, se charge en granulations éosinophiles lorsqu'elle devient fonctionnelle. L'élaboration du produit sécrété est précédée par une hydratation qui détermine un virage cyanophile de la cellule...

Critique de la nomenclature classique. — Elle est insuffisante car elle limite à trois les types cellulaires. Elle est incorrecte, car elle introduit, dans le domaine des affinités tinctoriales, la notion d'acidophilie et de basophilie avec une tout autre acception des termes que celle qui se déduit des notions d'histochimie. Enfin, elle n'est pas fondée sur la fonction des cellules.

Romeis (1940) a distingué chez l'Homme cinq types cellulaires et les a appelés alpha, bêta, gamma, delta et epsilon. La désignation des cellules par des lettres grecques lui a paru commode, car elle fait abstraction d'une hypothétique signification fonctionnelle ainsi que des propriétés « d'acidophilie » ou de « basophilie » qui sont en réalité ambiguës.

M. Herlant a redéfini les cinq types de Romeis grâce à l'emploi comparatif de plusieurs méthodes et a, au contraire, systématiquement recherché leur signification fonctionnelle chez plusieurs espèces.

La classification histophysiologique d'Herlant. — Grâce à l'étude de coupes sériées traitées par des méthodes spéciales : microscopie électronique, colorations spécifiques, réactions histochimiques, immuno-fluorescence, on peut distinguer dans l'hypophyse antérieure des Mammifères et des Primates, d'une part des cellules indifférenciées, d'autre part deux groupes de cellules : 1° des cellules à grains de nature glycoprotéique; 2° des cellules à grains de sécrétion polypeptidiques ou protéiques purs.

1° **Les cellules à grains glycoprotéiques** (communément basophiles) comprennent trois sortes de cellules :

— Les *cellules lutéotropes* (L.H.), longtemps considérées comme des éléments « chromophobes », réagissent en fait fortement au P.A.S.; la méthode d'Herlant au bleu d'alizarine acide les colore spécifiquement.

— Les *cellules folliculotropes* (F.S.H.) sont, pour une technique donnée, facilement discernables.

— Les *cellules thyréotropes* (T.S.H.) sont mises en évidence grâce à leur affinité pour la fuchsine paraldéhyde.

2° **Les cellules à grains polypeptidiques ou protéiques purs** (communément acidophiles) comprennent quatre sortes de cellules :

— *Les cellules mélanotropes;*

— *Les cellules somatotropes* (S.T.H.) sont les plus nombreuses; elles apparaissent généralement bourrées de grosses granulations; avec la méthode tétachrome d'Herlant à l'érythrosine, elles sont colorées en jaune clair ou en jaune orangé (d'où le nom de cellule acidophile orangéophile).

— *Les cellules corticotropes* (A.C.T.H.) se caractérisent par la taille réduite des grains colorés en rose par l'érythrosine qui ne sont visibles qu'à l'ultramicroscope.

— *Les cellules à prolactine* possèdent de grosses granulations qui présentent aussi une affinité très marquée pour l'érythrosine (cellule acidophile érythrosinophile).

Des faits nombreux et concordants permettent actuellement d'attribuer à chacun des types cellulaires de l'antéhypophyse la sécrétion d'une hormone spécifique et autorisent une nomenclature fonctionnelle de ces types cellulaires.

La proportion des différents types cellulaires varie selon les conditions physiologiques (grossesse, accouchement, ménopause), et leur répartition topographique au sein du lobe antérieur n'est pas systématisable de façon précise.

— Il paraît légitime aussi de substituer à l'ancienne classification des adénomes hypophysaires en tumeurs chromophobes, acidophiles et basophiles, une classification plus fonctionnelle et de décrire : 1° des adénomes non hormonogènes correspondant aux anciens adénomes chromophobes; ils sont les plus fréquents; 2° des adénomes séreux qui sont les mieux connus et qui groupent les tumeurs somatotropes (ancien adénome éosinophile de l'acromégalie), corticotropes et à prolactine; leur spécificité est bien établie; 3° des adénomes glycoprotidiques plus rares dont on a décrit en particulier des adénomes à cellule thyréotrope...

TABLEAU X

Conception classique	Types cellulaires (Romeis)	Nomenclature fonctionnelle (Herlant, J. Racadot)
Cellules chromophobes (50 %) ..	Cellules indifférenciées (cellules sans grains).	
Cellules chromophiles :		*Cellules à grains non glycoprotidiques :*
Cell. acidophiles (40 %)	Cellules alpha. Cellules epsilon. Cellules thêta.	Cellules somatotropes S.T.H. Cellules corticotropes A.C.T.H. Cellules à prolactine.
		Cellules à grains glycoprotidiques :
Cell. basophiles (10 %).....	Cellules gamma. Cellules bêta. Cellules delta.	Cellules gonadotropes L.H. Cellules gonadotropes F.S.H. Cellules thyréotropes T.S.H.

Le lobe intermédiaire est, chez l'Homme, réduit à une mince zone contenant des petits kystes revêtus de cellules épithéliales ainsi que quelques cordons cellulaires irréguliers.

2° *Le lobe postérieur ou neuro-hypophyse.*

Il constitue une masse de tissu névroglique fait de pituicytes (cellules particulières se rapprochant du type astrocyte ou oligo-dendrocyte), de spongioblastes épendymaires, d'astrocytes typiques et d'éléments cellulaires de provenance glandulaire.

Des fibres nerveuses amyéliniques, qui représentent l'épanouissement du faisceau hypothalamo-hypophysaire de Roussy et Mösinger, cheminent dans la tige pituitaire et vont des noyaux de l'hypothalamus antérieur au feutrage névroglique de la neuro-hypophyse. Ces axones contiennent des grains de sécrétion. Des capillaires sanguins de type fenêtré, nombreux, plus ou moins larges, se mêlent aux cellules et aux fibres.

SYSTÉMATISATION

L'hypophyse est reliée à l'hypothalamus. L'ensemble constitue un complexe anatomique et fonctionnel.

Rappelons l'essentiel de ce que nous avons dit au chapitre sur l'hypothalamus (p. 223).

1° Les connexions hypothalamo-post-hypophysaires. — On a tout d'abord attribué à la post-hypophyse des fonctions propres : ocytocique, diurétique et vasopressive. Théories de la neurocrinie (Collin, 1924) et de la gliocrinie (Morato, 1939).

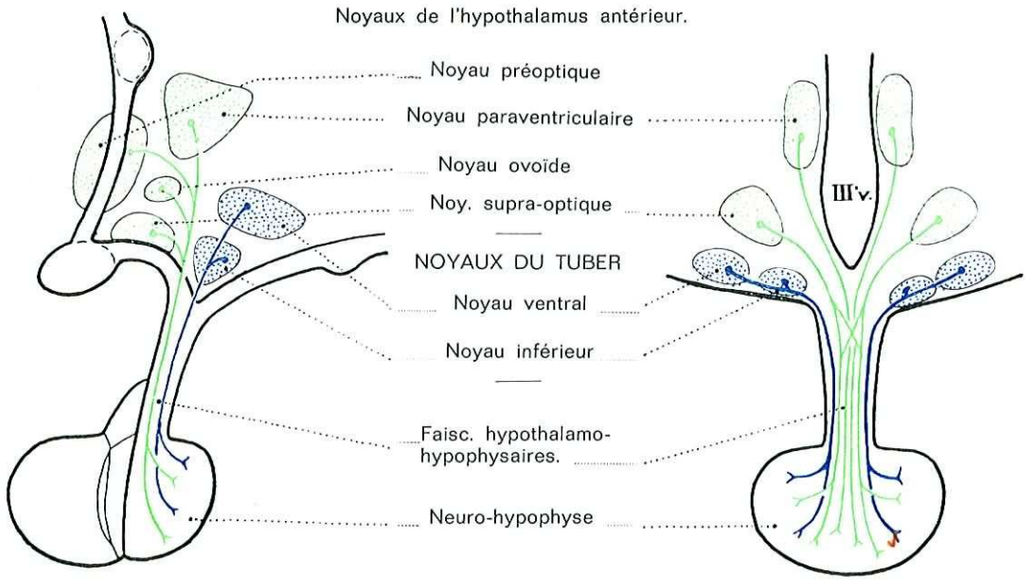

Fig. 170. — *Connexions nerveuses hypothalamo-hypophysaires.*

Il est ensuite apparu à l'évidence que des hormones hypothalamiques migrent le long du tractus hypothalamo-hypophysaire.

La neuro-hypophyse reçoit de nombreuses fibres hypothalamiques par les faisceaux hypothalamo-hypophysaires qui viennent surtout des noyaux supraoptique, paraventriculaire et latéraux du tuber (fig. 170).

Les mêmes produits de sécrétion ont été retrouvés dans ces noyaux (dont les neurones doivent être considérés comme d'authentiques cellules endocrines) et dans la post-hypophyse qui ne contient pas de cellules sécrétoires et paraît être le lieu de stockage et non de sécrétion.

La vasopressine (ou hormone antidiurétique) est synthétisée par les neurones des noyaux supraoptiques, l'ocytocine par les noyaux paraventriculaires.

Dans l'hypophyse postérieure, un agencement neuro-vasculaire particulier (dispositif neuro-glio-vasculaires) contrôle le passage des hormones dans le sang circulant. Les artères hypophysaires inférieures issues de la carotide interne donnent naissance au réseau capillaire de la post-hypophyse d'où naissent des veines. A la différence de ce qui est pour l'hypophyse antérieure, il n'y a pas de système porte.

2° Les connexions hypothalamo-antéhypophysaires. — Comme nous l'avons dit à propos de l'hypothalamus, toutes les sécrétions antéhypophysaires sont contrôlées par des hormones hypothalamiques (v. p. 231), et l'hormone hypophysaire dépendante de l'hypothalamus règle elle-même directement son propre contrôle hypothalamique (rétro-action courte).

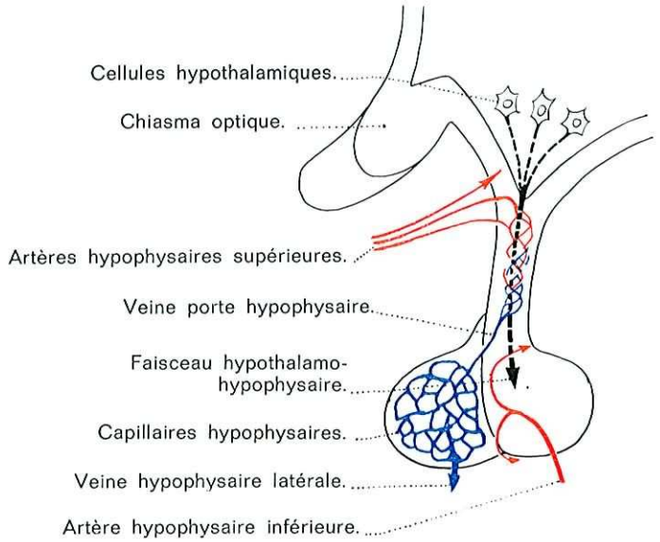

Fig. 171. *Le système porte hypophysaire.*

Alors que les connexions hypothalamo-post-hypophyse se font par les faisceaux hypothalamo-hypophysaires, les connexions hypothalamo-antéhypophysaires vont se faire grâce à l'existence d'un dispositif très particulier fait d'un système porte (Popa et Fielding, 1930). Les artères hypophysaires supérieures donnent naissance au niveau de la partie haute, de la pars tuberalis, à un riche réseau capillaire intriqué étroitement avec les fibres du faisceau hypothalamo-hypophysaire. De ce réseau part un système de veines portes qui se terminent dans les capillaires sinusoïdes de l'hypophyse antérieure, formant ainsi le deuxième réseau capillaire du système porte. De là, le sang veineux rejoint la circulation générale. Ce dispositif suggère que la majorité du sang qui irrigue la pars anterior a préalablement parcouru les capillaires de la partie haute de la tige hypophysaire et a été en contact avec les fibres du faisceau hypothalamo-hypophysaire; par lui des substances d'origine hypothalamique peuvent atteindre l'antéhypophyse.

On admettait jusque ces dernières années que la pars nervosa et la pars

anterior étaient indépendantes. Duvernoy (1958) a démontré qu'il existe de nombreuses anastomoses entre les deux lobes à travers la pars intermedia. Le sens du courant y est encore inconnu.

En conclusion. — A côté de l'axe hypothalamo-hypophysaire et de son rôle dans la conclusion d'un neurosécrétat de l'hypothalamus à l'hypophyse postérieure, existent des relations entre l'hypothalamus et l'hypophyse antérieure établies par l'intermédiaire du système porte hypophysaire. On admet qu'il existe au moins un médiateur pour chaque sécrétion antéhypophysaire.

EXPLORATION CLINIQUE

I. — LES FONCTIONS DE L'HYPOPHYSE

— ***La conception hypophysaire.*** — Pendant la première moitié du siècle, l'hypophyse fut considérée comme un véritable « cerveau hormonal », comme le « chef de l'orchestre endocrinien », comme un centre autonome puisant en lui seul les éléments de son activité. Il commandait aux glandes endocrines : gonades, thyroïdes, cortico-surrénale, et était freiné en retour par les hormones sexuelles, thyroïdiennes, cortico-surrénaliennes, etc. Ainsi était conçu un mécanisme d'action en retour (« feed-back »), assurant la régulation directe de l'activité hypophysaire.

Cette conception ne tient pas compte de certains phénomènes qui impliquent l'existence d'un contrôle nerveux de l'activité hypophysaire, ni de phénomènes endocriniens déclenchés par des excitations psychiques ou sensorielles variées : aménorrhées psychiques, phénomènes de « stress », action gonadostimulante de la lumière chez de nombreux animaux.

— ***La conception hypothalamo-hypophysaire.*** — De nombreuses expériences ont démontré le rôle important de l'hypothalamus dans le contrôle des fonctions hypophysaires. Aschner puis Camus et Roussy montrèrent (1912) que des lésions de l'hypothalamus entraînent chez le chien une atrophie génitale. Houssay et coll. (1920), P. Bailey et Bremer (1921), J. Lhermitte (1922) démontrèrent l'origine hypothalamique du diabète insipide.

Au concept de l'hypophyse, clé de voûte exclusive du système endocrinien, s'est substitué celui du « complexe hypothalamo-hypophysaire ». Les connexions multiples de l'hypothalamus, non seulement avec l'hypophyse mais avec les centres cérébraux et médullaires et avec les organes des sens, en font une sorte de plaque tournante, de centre coordinateur et régulateur de nombreuses grandes fonctions de l'organisme.

1° Le lobe antérieur ou adéno-hypophyse.

Les cellules de ce lobe sécrètent des hormones à action propre et des hormones à action indirecte qui stimulent l'activité des glandes correspondantes.

a) Les hormones antéhypophysaires à action propre.

L'hormone somatotrope, ou S.T.H., dont l'action s'exerce à la fois sur le développement et la morphogenèse, mais aussi sur les divers métabolismes. Elle est indispensable à la croissance en raison de son pouvoir d'exciter les cartilages de conjugaison des os longs. Après la soudure des cartilages, l'hormone somatotrope exerce son action hyperplasiante sur le conjonctif sous-périosté, la peau et sur tous les viscères.

L'hormone mélanotrope, ou M.S.H., agit sur les mélanocytes en favorisant la synthèse et la dispersion de la mélanine qu'ils contiennent. Sa parenté avec l'A.C.T.H. est étroite.

b) Les hormones antéhypophysaires à action indirecte :

La thyréo-stimuline ou T.S.H. commande à la fonction thyroïdienne; son administration entraîne un hyperfonctionnement du corps thyroïde, l'apparition d'un goitre et d'un syndrome d'hyperfonctionnement thyroïdien. Il y a lieu de rappeler l'influence des facteurs neuro-psychiques dans les affections du corps thyroïde et en particulier dans la maladie de Basedow.

La cortico-stimuline ou A.C.T.H. commande la sécrétion de l'hydrocortisone et des androgènes surrénaux : son administration entraîne l'hyperplasie du cortex surrénalien et l'apparition du syndrome d'hypersécrétion touchant essentiellement les glycocorticoïdes et, à un degré moindre, les androgènes. Les minéralocorticoïdes échappent en majeure partie au contrôle de l'A.C.T.H. Rappelons le rôle du stress émotionnel dans l'accroissement de la sécrétion surrénalienne.

Les gonado-stimulines règlent le développement de la fonction des gonades :

— *La gonadotrophine A,* ou hormone folliculo-stimulante, ou F.S.H., provoque le développement et la maturation du follicule de de Graaf. Chez l'Homme, elle intervient dans le développement des tubes séminifères et de la spermatogenèse.

— *La gonadotrophine B,* ou lutéino-stimuline, ou L.H., déclenche la sécrétion de folliculine, préside à la ponte ovulaire et au développement du corps jaune. Chez l'Homme, elle stimule le tissu interstitiel et la sécrétion des cellules de Leydig. Rappelons l'intervention du système nerveux dans la pathologie génitale prouvée par de nombreux faits cliniques : grossesse nerveuse, puberté précoce des tumeurs hypothalamiques, facteurs psychiques de l'apparition et de la régulation des cycles, hypogénitalisme par lésions du tuber.

— *La prolactine* ou L.T.H. déclenche la sécrétion de progestérone et préside aux phénomènes de la lactation.

La régulation de la sécrétion des stimulines est essentiellement assurée par les variations du taux sanguin de l'hormone périphérique correspondante. L'action excitatrice ou modératrice des hormones périphériques s'effectue par l'intermédiaire des centres hypothalamiques. L'information régulatrice peut venir aussi par voie neurale. C'est ainsi que la stimulation mécanique du mamelon par succion ou par l'action de traire déclenche et entretient la lactation chez un animal préparé. Les recherches sur ce sujet sont à leurs débuts. On a suggéré l'existence des connexions entre le système hypothalamo-hypophysaire et l'appareil visuel; la lumière peut stimuler l'activité sexuelle chez les Oiseaux et les Mammifères, probablement par l'intermédiaire de l'hypothalamus (v. p. 226).

2° Le lobe postérieur ou neuro-hypophyse.

Il est actuellement bien établi que les principes hormonaux isolés dans les extraits post-hypophysaires sont en fait sécrétés par les noyaux hypothalamiques. Le lobe postérieur de l'hypophyse apparaît seulement comme un organe de stockage et de libération à partir duquel les hormones sont mises en circulation. Deux hormones ont été isolées :

— L'ocytocine, responsable de l'action ocytocique, produit la contraction du muscle utérin et aussi des cellules contractiles de la glande mammaire. Elle provoque l'émission de lait chez l'animal en lactation. Chez la femme, il est difficile de faire la part de ce qui revient à la prolactine et à l'ocytocine.

— La vasopressine ou hormone antidiurétique tend à retenir l'eau dans l'organisme en freinant son excrétion par le rein. Elle augmente la perméabilité du tube rénal et favorise le retour de l'eau vers le tissu interstitiel, donc la concentration urinaire. Sa sécrétion est sous la dépendance de l'osmolarité plasmatique; toute hypertonie extra-cellulaire, déshydratation, surcharge en sels, exercice physique, hémorragies, déterminent une décharge d'hormone antidiurétique; tout hypotonie extra-cellulaire, surcharge aqueuse freinent sa sécrétion.

II. — LES SYNDROMES HYPOPHYSAIRES

1° Les syndromes antéhypophysaires.

— ***Les syndromes d'hypofonctionnement.*** — L'atteinte globale de l'antéhypophyse, ou panhypopituitarisme (maladie de Simmons), entraîne :

— Chez l'enfant, un syndrome d'insuffisance staturale, gonadique, thyroïdienne et surrénale.

— Chez l'adulte, un triple syndrome d'insuffisance gonadique, thyroïdienne et surrénale.

Des insuffisances antéhypophysaires dissociées à expression mono-hormonale : somatotrope, gonadique, thyroïdienne ou surrénale existent aussi. Toutes les formes de transition peuvent se voir; le syndrome de Babinski-Fraelich ou syndrome adiposo-génital associe une perte des fonctions sexuelles et une adiposité.

Les hypopituitarismes peuvent relever :

1° d'une nécrose ischémique de l'hypophyse dont la variété la mieux individualisée est la maladie de Sheehan, conséquence d'une hémorragie profuse du *post-partum* ou du *post-abortum;*

2° d'une tumeur : le plus souvent adénome chromophobe, rarement tumeur maligne;

3° d'une atteinte traumatique, accidentelle ou chirurgicale.

L'insuffisance antéhypophysaire peut encore être le fait d'une atteinte des noyaux hypothalamiques qui régissent les sécrétions de l'adéno-hypophyse.

— ***Les syndromes d'hyperfonctionnement.*** — **L'hypersécrétion somatotrope** réalise chez l'adulte le tableau clinique de l'acromégalie et chez l'enfant, dont les cartilages de conjugaison ne sont pas soudés, celui d'un gigantisme. Elle est le fait d'une prolifération adénomateuse des cellules éosinophiles de l'antéhypophyse, plus rarement d'une lésion du système nerveux central.

L'hypersécrétion cortico-stimulinique et médullo-stimulinique réalise le syndrome de Cushing. Elle relève en règle d'un dérèglement hypothalamique; ce syndrome se compose d'adiposité et d'hirsutisme par stimulation cortico-surrénale, d'hypertension et d'hyperglycémie par stimulation médullo-surrénale, d'hypercalcémie et ostéoporose par stimulation parathyroïdienne, d'exophtalmie et de tachycardie par stimulation thyroïdienne.

L'hyperthyréo-stimulinie est responsable du syndrome basedowien relevant d'un dérèglement des centres hypothalamiques.

L'hypergonado-stimulinie entraîne chez l'enfant une puberté précoce vraie. D'origine nerveuse centrale, elle se présente sous deux aspects : tantôt constitutionnelle, sans lésion décelable, surtout chez la fille; tantôt pathologique, elle traduit une lésion intracrânienne intéressant directement ou indirectement l'hypothalamus postérieur.

2° Les syndromes post-hypophysaires.

— **Le syndrome d'hyperfonctionnement** n'est pas d'existence encore formellement établie.

— **Le syndrome d'hypofonctionnement** réalise en clinique le diabète insipide caractérisé par deux signes majeurs : la polyurie et la polydipsie. Dans la grande majorité des cas (4 sur 5), la cause de cette insuffisance n'est pas retrouvée (diabète insipide idiopathique). Dans les autres cas, le diabète insipide est symptomatique et peut relever :

— d'un traumatisme crânien, accidentel ou neuro-chirurgical;

— d'une tumeur hypophysaire ou para-hypophysaire;

— d'une maladie du système : maladie de Hans-Schuller-Christian ou sarcoïdose de Besnier-Bœck-Schaumann;

— d'un processus inflammatoire méningo-encéphalitique.

CHAPITRE XI

L'ÉPIPHYSE ET L'ÉPITHALAMUS

L'épiphyse (excroissance supérieure) est un petit organe en forme de pomme de pin, d'où le nom de glande pinéale qui lui est souvent donné. Elle est appendue à la partie postérieure de la voûte du IIIe ventricule et reliée à différentes formations voisines appelées *épithalamus*.

Les auteurs grecs la décrivaient déjà sous le nom d'épiphyse et lui attribuaient un rôle mystérieux dans les fonctions psychiques. Les latins lui donnèrent le nom de glande pinéale. Cette conception glandulaire fut longtemps admise. Rappelons toutefois que Descartes émit l'hypothèse que l'épiphyse pouvait représenter le centre de l'âme...

Au début du XIXe siècle, les recherches d'anatomie comparée conduisirent à supposer que l'épiphyse représente l'œil pinéal des Sauriens, formation relativement bien conservée chez certaines espèces et disparue chez les Vertébrés. En fait, il est démontré maintenant que l'épiphyse n'a aucun rapport avec l'œil pinéal des Sauriens puisqu'elle a une existence constante dans la série des Vertébrés et présente son maximum de développement chez les Vertébrés supérieurs.

Actuellement, l'épiphyse est comme l'hypophyse, classée parmi les organes neuro-glandulaires.

PHYLOGENÈSE ET ONTOGENÈSE

L'épiphyse se développe aux dépens de la voûte de la vésicule cérébrale antérieure ou prosencéphale.

Le premier indice de la division du prosencéphale en diencéphale et télencéphale est un plissement transversal de sa paroi supérieure, le velum transversum. En avant du velum transversum, la voûte du prosencéphale forme un bombement, l'arcade prévélaire. En arrière du velum transversum, on trouve deux arcades successives : l'arcade post-vélaire ou diverticule pariétal et le diverticule épiphysaire. Le diverticule épiphysaire est limité en arrière par un sillon qui deviendra la commissure blanche postérieure.

— **Le velum transversum** s'épaissit, car son axe conjonctif devient abondamment vascularisé. Il s'invagine de plus en plus, entraînant avec lui *l'arcade prévélaire* qui se vascularise également. Ainsi prennent naissance les plexus choroïdes.

— **L'arcade post-vélaire** donne naissance, chez les Reptiles et plus particulièrement chez les Sauriens, à l'appareil pariétal, encore appelé œil pinéal. L'œil pinéal se loge finalement dans un trou de la voûte osseuse, le trou pariétal, en regard d'une écaille dépigmentée, parfois même transparente, facilement repérable. Le trou pariétal est retrouvé chez certains Reptiles et Batraciens fossiles. On a voulu assimiler l'œil pinéal à un vestige oculaire. En définitive, on est peu fixé sur sa signification. L'œil pinéal ne se retrouve pas dans la série des Vertébrés.

— **L'arcade épiphysaire** donne naissance à l'ébauche première de l'épiphyse dont l'existence est constante dans la série des Vertébrés, à la différence de l'appareil pariétal. Chez les *Poissons*, le diverticule épiphysaire donne naissance à une petite vésicule qui tend à s'atrophier. Chez les *Reptiles*, l'épiphyse est constante, mais son ébauche se confond plus ou moins avec l'appareil pariétal. Chez les *Oiseaux* et les *Mammifères*, l'épiphyse acquiert son plus grand développement. Le diverticule épiphysaire est un tube renflé au bout. A son extrémité, poussent des bourgeons cellulaires pleins, véritables cordons épithéliaux qui envahissent le tissu conjonctivo-vasculaire environnant. En définitive, l'aspect structural est celui d'une glande vasculaire sanguine.

En conclusion, il semble que la voûte diencéphalique, primitivement située près de la paroi crânienne, assurait des fonctions sensitivo-sensorielles. L'épiphyse et l'habenula écrasés par la télencéphalisation sont, d'organes sensoriels, devenus organes sensibles spéciaux, sécrétoires et végétatifs.

CONFIGURATION EXTÉRIEURE

L'épiphyse *siège* sur la ligne médiane, au-dessous du bourrelet du corps calleux. Elle n'adhère à la région diencéphalique que par sa base; elle est située au-dessus de l'abouchement de l'aqueduc de Sylvius dans le IIIe ventricule.

Sa *forme* assez variable a été comparée à celle d'une pomme de pin. Elle est parfois triangulaire ou ovalaire. Sa *couleur* est le plus souvent gris-rougeâtre. Sa *surface* est lisse ou légèrement grenue.

Elle a, à peu près, la grosseur d'un noyau de cerise : 7 à 8 mm de longueur et 3 à 6 mm de largeur. Son poids oscille entre 0,15 et 0,20 g.

Description. Rapports.

On décrit l'épiphyse et, d'autre part, ses pédoncules.

1° ***L'épiphyse*** a un sommet, un corps, une base.

— **Le sommet** pointu ou arrondi flotte librement au-dessus des tubercules quadrijumeaux antérieurs.

— **Le corps** épiphysaire est aplati de haut en bas. Sa face inférieure repose dans une gouttière, le lit de la glande pinéale, située entre les deux tubercules quadrijumeaux antérieurs. Sa face supérieure est en rapport avec le bourrelet du corps calleux avec lequel elle délimite la partie médiane de la fente de Bichat dans laquelle pénètrent la toile choroïdienne supérieure, les artères choroïdiennes et d'où sort la veine de Galien.

— **La base** de l'épiphyse est fixée sur la paroi postéro-supérieure du IIIe ventricule. Elle est formée de deux lamelles : l'une supérieure, l'autre inférieure, qui délimitent un petit diverticule du IIIe ventricule appelé récessus ou cul-de-sac épiphysaire.

La lamelle supérieure répond à la *commissure blanche supérieure ou commissure habénulaire*. La pie-mère qui tapisse le bourrelet du corps calleux s'insinue dans la fente de Bichat et se réfléchit sur la membrane tectoria du IIIe ventricule pour former la toile choroïdienne supérieure, se continue ensuite sur l'épiphyse qu'elle engaine en totalité. L'insertion de la membrane tectoria se fait en réalité à l'union des deux tiers postérieurs et du tiers antérieur de

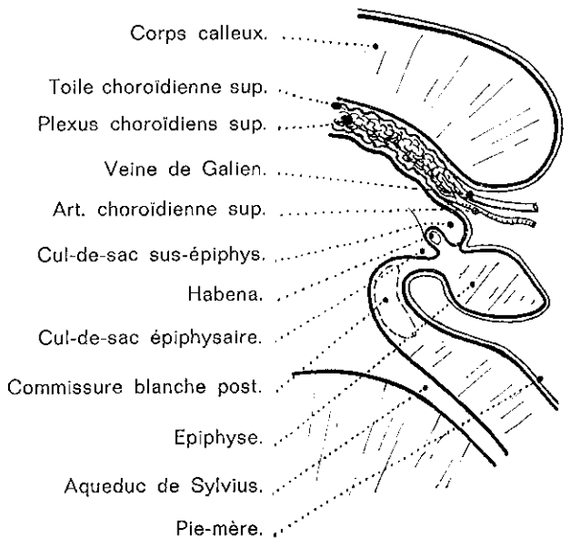

FIG. 172. — *L'épiphyse.*

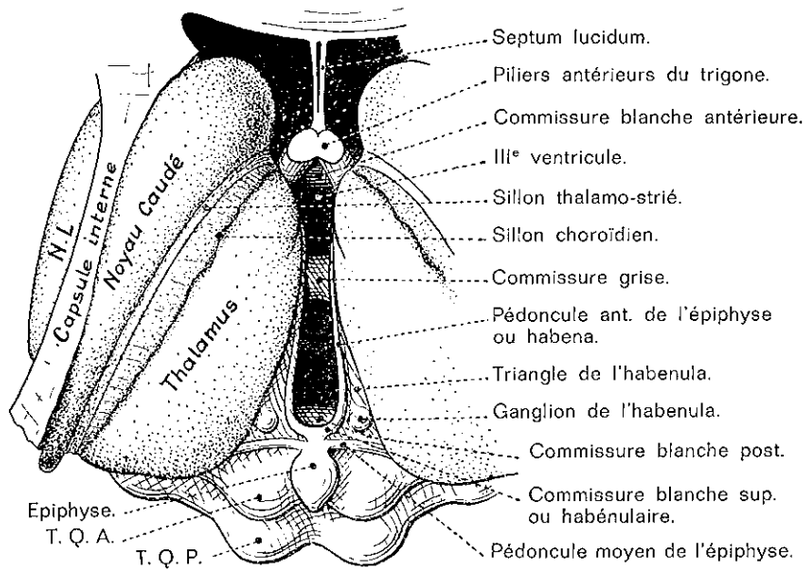

FIG. 173. — *Région de l'habénula et face supérieure du thalamus.*

la face supérieure de l'épiphyse, ainsi se forme au-dessus de l'épiphyse un diverticule du IIIe ventricule, le cul-de-sac supra-épiphysaire.

La lamelle inférieure répond à la *commissure blanche postérieure* qui relie les deux thalamus et surplombe l'abouchement ventriculaire de l'aqueduc de Sylvius. L'épendyme qui recouvre la face inférieure de cette commissure présente une formation appelée *organe sous-commissural,* constante chez un grand nombre de Mammifères, et retrouvée chez l'embryon humain et chez l'enfant de moins de 1 an. Cet organe est constitué par un épithélium pluristratifié, formé de cellules allongées dans le sens radiaire et munies de longs cils, qui repose sur un tissu spongio-fibrillaire très vascularisé. Sa fonction reste énigmatique : circulation du liquide céphalo-rachidien ou fonction sécrétoire ? (v. p. 268).

2° ***Les pédoncules*** de l'épiphyse sont des faisceaux nerveux qui naissent de sa base et la relient au cerveau. On distingue trois paires de pédoncule : une paire antérieure, une paire moyenne et une paire inférieure.

Les pédoncules antérieurs ou habena (renes) naissent de la lamelle supérieure, se dirigent d'abord en dehors vers le thalamus et le longent ensuite d'arrière en avant sous la membrana tectoria. Ils se mêlent aux piliers antérieurs du trigone et se terminent dans l'hypothalamus. Dans l'angle formé par ces pédoncules et le thalamus se trouve le ganglion de l'habénula.

Les pédoncules moyens de la base de l'épiphyse vont en dehors délimiter le bord postérieur du triangle de l'habénula et se perdre dans le thalamus.

Les pédoncules inférieurs, plus fins, naissent de la lamelle inférieure, descendent en avant de la commissure blanche postérieure et se terminent aussi dans le thalamus.

CONSTITUTION

1° ***La capsule*** conjonctivo-vasculaire dépend de la pie-mère. De la capsule détachent, vers la profondeur, des cloisons nombreuses et anastomosées.

Le stroma est riche en fibres conjonctives mais pauvre en cellules. On y rencontre quelques cellules conjonctives étoilées, quelques histiocytes, quelques leucocytes en particulier des éosinophiles, quelques cellules épiphysaires isolées. Il sert de support à des vaisseaux qui donnent naissance à un réseau capillaire intraparenchymateux dont l'extrême abondance témoigne en faveur de l'activité fonctionnelle de l'épiphyse.

2° ***Le parenchyme*** occupe les espaces délimités par les cloisons conjonctivo-vasculaires. Il est formé par des cellules enrobées dans un feutrage fibrillaire.

Le feutrage fibrillaire n'a pas une répartition uniforme : il est tassé à la partie interne de la capsule et le long des travées conjonctivo-vasculaires.

Des cellules de forme et de volume variables sont logées dans les mailles de ce réseau fibrillaire. Elles sont isolées ou groupées en petits amas compacts.

— Certaines sont manifestement des **cellules névrogliques** petites, arrondies, elles possèdent dans leur cytoplasme des fibrilles, des prolongements et également des pieds vasculaires adhérant à la paroi des vaisseaux. Del Rio Hortega a distingué une névroglie banale et une névroglie spécifique représentée par des cellules dont les prolongements ont la forme de crosse et qu'on ne retrouve nulle part ailleurs dans le névraxe.

— D'autres cellules plus volumineuses, de forme polyédrique, ne possèdent pas de prolongements, n'élaborent pas de fibrilles névrogliques, mais par contre possèdent les attributs sécrétoires et ont toutes les caractéristiques d'**éléments épithéliaux :** ce sont les cellules énigmatiques de Del Rio Hortega...

En réalité, il existe tous les intermédiaires entre les cellules manifestement névrogliques et les cellules épithélioïdes. Les unes et les autres ont une origine neuro-épithéliale, mais elles ont subi une différenciation fonctionnelle.

— **Les cellules épiphysaires** ont un noyau volumineux, le plus souvent excentrique, généralement arrondi, plus ou moins riche en chromatine, possédant un et souvent plusieurs nucléoles. Le cytoplasme des cellules épiphysaires présente à considérer : un centrosome, un vacuome, des enclaves de nature indéterminée et parfois des pigments. Certaines cellules renferment un pigment jaune brunâtre riche en fer.

— On a décrit des **cellules nerveuses** authentiques. Marbur, en particulier, les a décelées au niveau de la base de l'épiphyse et a même décrit à ce niveau une formation neuro-ganglionnaire à grand axe antéro-postérieur, occupant un tiers de la longueur totale de la glande.

— On trouve, d'une façon constante dans l'épiphyse, des **concrétions calcaires.** Elles ont un volume et une forme très variables; certaines sont petites, extracellulaires ou développées au sein d'une cellule épiphysaire; d'autres sont volumineuses, visibles à la loupe ou même à l'œil nu : ce sont des nodules de consistance cornée ou crétacée dans lesquels on retrouve la structure épiphysaire typique. Ces concrétions sont constantes, mais leur abondance est variable : on ne les rencontre pas plus fréquemment chez les sujets âgés que chez les sujets jeunes.

SYSTÉMATISATION

L'épiphyse est reliée à *l'épithalamus* ou système habénulaire. Epiphyse et épithalamus forment un complexe épithalamo-épiphysaire comparable au complexe hypothalamo-hypophysaire.

Afférences. — Ces liaisons se font par l'intermédiaire du système habénulaire. La plus importante est rhinencéphalo-épithalamique. Le noyau ou ganglion habénulaire reçoit la plupart des liaisons par le pédoncule antérieur de l'épiphyse (habena) qui vient de l'aire septale : circonvolution sous-calleuse et noyau du septum (voir *Paléocortex,* p. 298). — Les liaisons avec l'hypothalamus passent également par l'habena.

Efférences. — Le faisceau habénulo-pédonculaire ou faisceau de Meynert constitue la voie épithalamique efférente la plus importante. Après relais dans le noyau interpédonculaire, elle envoie des fibres vers le mésencéphale, par le faisceau interpédonculo-tegmental et le faisceau de Schultz, mais aussi vers les formations mamillaires, ce qui constitue une nouvelle connexion épithalamo-hypothalamique. D'autres efférences sont habénulo-tectales.

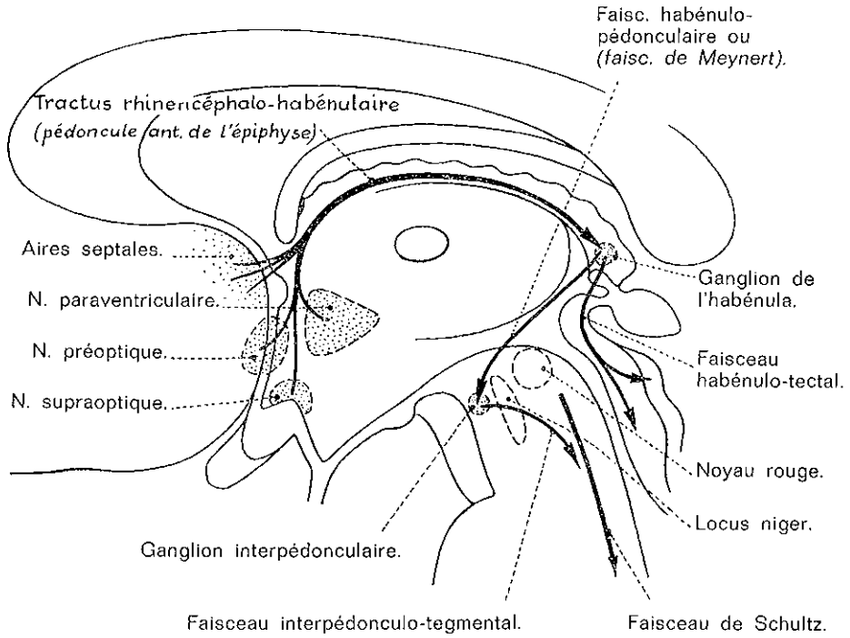

FIG. 174. — *Les connexions épiphysaires.*

EXPLORATION CLINIQUE

I. — LES FONCTIONS DE L'ÉPIPHYSE

L'épithalamus renfermerait les centres excito-sécrétoires de l'épiphyse. La sécrétion neurocrine de l'épiphyse agirait sur ses propres centres excito-sécrétoires.

Le fonctionnement du complexe épithalamo-épiphysaire serait conditionné par des incitations venues des centres neuro-végétatifs, en particulier de l'hypothalamus. Le complexe épithalamo-épiphysaire et le complexe hypothalamo-hypophysaire formeraient un couple *neuro-endocrinien* disposé aux deux pôles du diencéphale et dont les fonctions seraient antagonistes.

L'épiphyse a longtemps été considérée comme un organe vestigial dépourvu d'activité fonctionnelle. Or, ses cellules pourvues de divers attributs sécrétoires et sa riche vascularisation cadrent mal avec cette hypothèse. On pense actuellement que l'épiphyse a la signification d'un organe neuro-glandulaire.

1° **L'action gonado-inhibitrice** de l'épiphyse est la plus anciennement connue.

L'épiphysectomie pratiquée par Foa dès 1912 entraîne, dans la majorité des cas, une hypertrophie des organes génitaux avec apparition précoce des caractères sexuels secondaires. Chez le mâle, on observe une hypertrophie des testicules, des vésicules séminales et de la prostate. Il y a à la fois une hypertrophie et une hyperactivité testiculaire. Chez la femelle, l'accroissement pondéral de l'ovaire est pratiquement constant et s'accompagne de modifications histologiques avec présence de nombreux corps jaunes.

Les implants et les extraits épiphysaires corrigent les troubles engendrés par l'épiphysectomie. Chez les animaux indemnes, ils entraînent un retard du développement génital (J. Calvet).

L'action inhibitrice de l'épiphyse sur les fonctions testiculaire et ovarienne n'est pas le résultat d'une action directe de l'épiphyse sur la sphère génitale; elle s'exerce par l'intermédiaire des gonado-stimulines hypophysaires. L'épiphysectomie est suivie d'une hypertrophie et de modifications histologiques de l'antéhypophyse : augmentation du nombre des cellules éosinophiles aux dépens de chromophobes. A partir d'extraits épiphysaires, on a isolé un principe antigonadotrope capable de compenser les effets de la stimulation hypophysaire secondaire à l'épiphysectomie et d'entraîner une nette diminution du stockage gonadotrope par l'hypophyse.

2° **L'action inhibitrice se manifeste également vis-à-vis de la fonction hypophyso-corticotrope.** — Bien que Kittay ait pu montrer que l'épiphysectomie entraînait une augmentation de l'A.C.T.H. sans influencer toutefois le taux des corticoïdes plasmatiques, c'est en fait sur la production d'aldostérone par la glomérulée que l'épiphyse agirait plus particulièrement. La diminution de la sécrétion d'aldostérone après épiphysectomie, la stimulation de cette sécrétion par les extraits épiphysaires chez le chien décérébré et hypophysectomisé suggèrent l'existence dans l'épiphyse d'un facteur glomérulotrope.

Des études expérimentales récentes ont permis d'évoquer un rôle frénateur possible de l'épiphyse sur l'*activité de la thyroïde*. Cette action inhibitrice passerait par l'intermédiaire du complexe hypothalamo-hypophysaire.

L'effet hypoglycémiant des extraits épiphysaires démontré par S. Milcou et ses collaborateurs chez plusieurs espèces d'animaux de laboratoire n'est pas annulé par la suppression de l'hypophyse et de la surrénale; il s'exerce donc indépendamment de l'éventuelle inhibition exercée par l'épiphyse sur ces deux glandes. L'extrait épiphysaire, comme l'insuline, produit une baisse du glycogène hépatique avec augmentation du glycogène musculaire.

EN CONCLUSION, l'expérimentation fait apparaître l'épiphyse *comme un antagoniste de l'anté-hypophyse*. La plupart des protocoles expérimentaux insistent sur l'irrégularité des résultats observés. La seule fonction de l'épiphyse qui soit corroborée par des données expérimentales et des données anatomo-cliniques est l'*action gonado-inhibitrice*. Les autres fonctions sont très controversées. Il faut en effet remarquer que toutes les actions attribuées à l'épiphyse sont produites par la sérotonine, substance particulièrement abondante dans l'épiphyse, mais retrouvée dans bien d'autres organes. L'épiphyse pourrait n'être qu'un organe de stockage d'un médiateur chimique non spécifique apparenté à la sérotonine.

II. — LES SYNDROMES ÉPIPHYSAIRES

Certains faits pathologiques viennent à l'appui de l'hypothèse selon laquelle l'épiphyse exerce une action retardatrice sur le développement des glandes génitales et sur la croissance. Pelizzi a décrit chez l'enfant, fille ou garçon, un syndrome de puberté précoce caractérisé par un développement précoce des organes génitaux, avec apparition prématurée de la fonction sexuelle, des caractères sexuels secondaires (macrogénitosomie) et un accroissement rapide et harmonieux de la taille.

Il y a lieu de distinguer : *La puberté précoce constitutionnelle* génétique qui ne paraît pas d'origine neurologique. *La puberté précoce hypothalamique* due à l'excitation des centres stimulateurs de l'anté-hypophyse ou à la destruction des structures qui freinent les centres précédents, et observée dans les tumeurs de l'épiphyse, mais aussi au cours de lésions n'atteignant pas l'épiphyse, en particulier dans certains cas d'hypertension crânienne avec hydrocéphalie et distension du IIIe ventricule.

CHAPITRE XII

LE IIIe VENTRICULE OU VENTRICULE MOYEN

Le ventricule moyen ou IIIe ventricule est la cavité impaire médiane du diencéphale située au centre du cerveau entre les deux thalamus, au-dessous des grandes commissures interhémisphériques et de la toile choroïdienne supérieure et au-dessus de l'hypothalamus.

Elle communique avec les ventricules latéraux par les trous de Monro et avec le IVe ventricule par l'aqueduc de Sylvius.

DESCRIPTION

La forme du IIIe ventricule est celle d'un entonnoir aplati transversalement, dont la base est supérieure et le sommet inférieur; ses parois latérales se touchent presque.

1° Les parois latérales.

Elles sont verticales et triangulaires; la présence du *sillon de Monro* (sulcus limitans) qui va du trou de Monro à l'orifice supérieur de l'aqueduc de Sylvius permet de les diviser en deux étages.

— ***L'étage supérieur ou thalamique.*** — Il a une forme ovalaire à grand axe antéro-postérieur. Il est constitué par les deux tiers antérieurs du thalamus.

On peut lui décrire trois bords :

— Un bord supérieur limité par le cordon blanc du pédoncule antérieur de l'épiphyse ou *habena*. L'habena s'applique sur le bord supéro-interne du thalamus et limite avec lui le triangle de l'habénula dont la base est postérieure et dans l'aire duquel est le ganglion de l'*habénula*. L'habena contient une voie qui va des noyaux du septum et des radiations olfactives profondes au ganglion de l'habénula.

— Un bord inférieur correspond au sillon de Monro.

— Un bord antérieur correspond au pilier antérieur du trigone.

La face interne du thalamus est recouverte par l'épendyme doublé d'une mince couche de substance grise sous-épendymaire. Elle présente en son centre la section de la *commissure grise* qui unit les deux thalamus. De forme variable, quadrilatère généralement, de petites dimensions (largeur 5 mm, épaisseur 3 mm), elle fait parfois défaut. Elle est constituée par des cellules névrogliques et des fibres qui se réfléchissent en forme d'anse et reviennent au thalamus d'où elles émanent : il s'agit d'une pseudo-commissure.

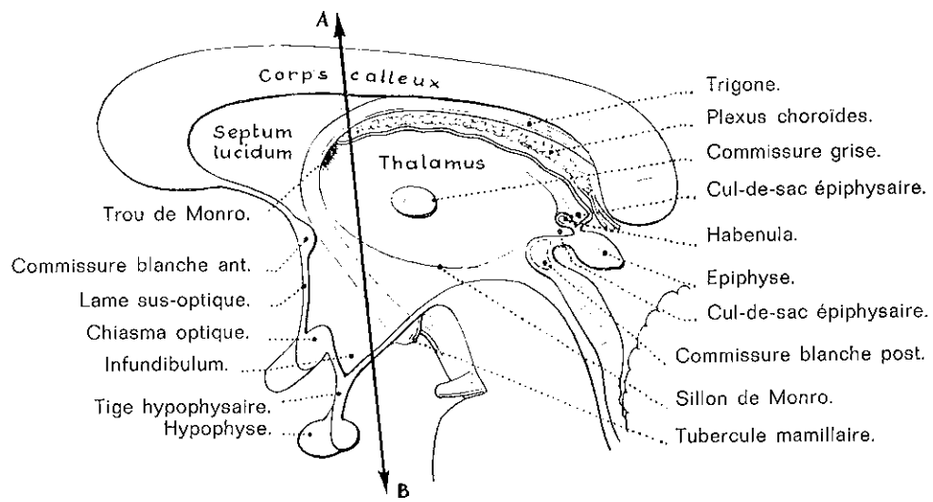

FIG. 175. — *Configuration générale du IIIe ventricule sur une coupe vertico-sagittale.* La ligne A-B annonce la figure suivante.

— ***L'étage inférieur ou hypothalamique.*** — Il a la forme d'un triangle dont la base supérieure correspond au sillon de Monro. Il est constitué par la substance grise de la région *infundibulo-tubérienne* du IIIe ventricule.

Il correspond extérieurement en avant au tuber cinereum et à la tige pituitaire à laquelle est suspendue l'hypophyse, en arrière aux deux saillies blanches sphériques des tubercules mamillaires et entre ces tubercules et les pédoncules cérébraux aux tubercules mamillaires accessoires et au ganglion interpédonculaire.

2° *La base ou voûte.*

Allongée dans le sens antéro-postérieur, elle est limitée en avant par l'angle antérieur du trigone, en arrière par l'épiphyse, latéralement par les pédoncules antérieurs de l'épiphyse ou habenae.

Elle est constituée par la membrana tectoria et la toile choroïdienne supérieure au-dessus desquelles sont les grandes commissures interhémisphériques, le trigone et le corps calleux, que nous étudierons avec le télencéphale (p. 329 et 331).

La membrana tectoria, analogue à celle du IVe ventricule, en diffère parce qu'elle ne présente aucun orifice analogue au trou de Magendie. Elle est

tendue d'un thalamus à l'autre. Elle est réduite, dans sa plus grande partie, à la couche épithéliale de l'épendyme et intimement unie à la face inférieure de la toile choroïdienne supérieure.

La toile choroïdienne supérieure, dont la forme est triangulaire à base postérieure, est constituée par deux feuillets. Un inférieur correspondant au toit du IIIe ventricule par sa partie moyenne seulement : il adhère intimement à la membrana tectoria; sa partie latérale repose sur la face supérieure du thalamus. Un feuillet supérieur est uni au trigone par de minces tractus conjonctifs et quelques vaisseaux.

Entre les deux feuillets sont des tractus conjonctifs des espaces sous-arachnoïdiens au sein desquels cheminent de nombreuses artères et des veines drainées par les veines de Galien.

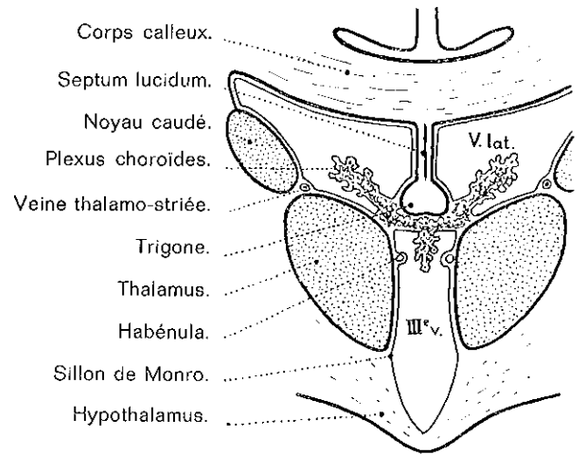

FIG. 176. *Coupe vertico-frontale du IIIe ventricule, suivant la ligne A-B de la figure 167.*

Les bords latéraux de la toile choroïdienne se confondent avec les plexus choroïdes des ventricules latéraux qui cheminent dans le sillon choroïdien de la face supérieure du thalamus. Ce sillon prend naissance au trou de Monro, traverse en diagonale la face supérieure du thalamus, la divise en deux parties : une externe triangulaire à base antérieure recouverte par l'épendyme, une interne triangulaire à base postérieure répond à la toile choroïdienne. Le sommet de la toile correspond en avant au sommet du trigone à l'origine de ses piliers antérieurs. La base de la toile occupe en arrière la partie moyenne de la fente de Bichat. Là, les deux feuillets divergent, le supérieur se continue avec la pie-mère qui revêt le bourrelet du corps calleux, l'inférieur avec la pie-mère de la face postérieure du mésencéphale.

Les plexus choroïdes pairs et paramédians situés à l'intérieur de la toile choroïdienne sont des cordons rougeâtres granuleux; ils soulèvent la membrana tectoria et font saillie dans la cavité du ventricule. Ils s'étendent du récessus sus-épiphysaire aux trous de Monro où ils se continuent par les plexus choroïdes latéraux. Ils sont revêtus par l'épithélium épendymaire et constitués par des villosités formées d'une anse vasculaire située dans un stroma conjonctif.

3° Le bord antérieur.

Il est presque vertical. De haut en bas, on trouve :

— *Les piliers antérieurs du trigone,* s'écartant l'un de l'autre en interceptant un espace angulaire ouvert en bas.

— *La commissure blanche antérieure* est située en avant des piliers antérieurs un peu au-dessous du point où commence leur écartement. Ces trois éléments délimitent sur la ligne médiane un véritable trou borgne appelé vulve. Les anciens anatomistes croyaient qu'il s'y ouvrait un canal faisant communiquer la cavité centrale du septum lucidum et le ventricule moyen.

La commissure blanche antérieure est un cordon blanc, arrondi, transversal, haut de 4 mm. En forme de fer à cheval, elle a trois portions. Une antérieure est transversale. Deux latérales se portent en dehors, croisent la tête du noyau caudé, traversent la région sous-lenticulaire, creusent sur la face inférieure du noyau lenticulaire le canal de la commissure antérieure de Gratiolet, se terminent sur la face dorsale et externe du noyau amygdalien ainsi que dans la partie adjacente du lobe temporal. Elle associe les deux lobes temporaux et reçoit en outre des fibres du noyau amygdalien soit directement, soit par l'intermédiaire de la bandelette semi-circulaire. Son rôle est donc olfactif, c'est la commissure du rhinencéphale d'Edinger.

— *La lame sus-optique* unit le bec du corps calleux au chiasma optique.

— *Le chiasma optique* forme avec la lame précédente un petit cul-de-sac ouvert en haut, le récessus optique.

— *La substance grise de la partie antérieure du tuber cinereum* conduit au sommet du ventricule.

4° Le bord postérieur ou postéro-inférieur.

Il est formé successivement, de haut en bas, par :

— **La base de l'épiphyse** qui se continue par les lamelles supérieure et inférieure. La lamelle supérieure limite un diverticule du ventricule qui forme le récessus supra-épiphysaire. Il est tapissé : en dedans par l'épithélium épendymaire, en dehors par le feuillet inférieur de la toile choroïdienne. Il se laisse distendre dans les cas d'hypertension ventriculaire. Les deux lamelles délimitent le cul-de-sac épiphysaire : diverticule du ventricule moyen appelé encore *hile de l'épiphyse.*

— **La commissure blanche postérieure** est un cordon blanc transversal qui disparaît à droite et à gauche dans les thalamus. Située un peu au-dessous et en avant de la base de l'épiphyse, au-dessus des tubercules quadrijumeaux antérieurs, elle surplombe l'abouchement de l'aqueduc de Sylvius dans le IIIe ventricule.

De structure complexe, elle comprend :

1° Les fibres interpulvinariennes.

2° Des fibres pulvinaro-optiques associant le pulvinar d'un côté avec les formations optiques du côté opposé : tubercules quadrijumeaux antérieurs, corps genouillés externes, noyaux des nerfs oculo-moteurs et noyaux voisins de la bandelette longitudinale postérieure.

3° Des fibres opto-pédonculaires proviennent de la calotte du pédoncule d'un côté et la mettent en relation avec le thalamus du côté opposé.

4° Des fibres interpédonculaires tendues entre les deux calottes pédonculaires. Par ces fibres passeraient celles qui, venues du locus niger, du noyau rouge et du noyau de Darkewitsch, vont au thalamus.

Toutes ces fibres se disposent en deux plans : Un supérieur dorsal est formé par les fibres interpulvinariennes. Un inférieur ventral, dont les fibres encerclent l'aqueduc de Sylvius pour gagner la calotte pédonculaire ou la région sous-optique, est formé par les autres.

— **L'aqueduc de Sylvius** s'ouvre au fond d'une fossette circulaire.

— La surface blanche des pédoncules cérébraux et, au milieu, la substance grise de l'**espace perforé postérieur.**

— Les deux **tubercules mamillaires** unis l'un à l'autre sur la ligne médiane.

— Une lame grise représentant le **tuber cinereum** conduit au sommet du ventricule moyen.

5° Le sommet ou infundibulum.

Il est situé à la rencontre des bords antérieur et postérieur. Il descend plus ou moins bas dans la tige hypophysaire, en formant le diverticule de l'infundibulum. Oblique en bas, en avant, il se termine par une extrémité plus ou moins effilée dans la moitié supérieure de la tige. Ce n'est qu'exceptionnellement qu'il occupe la hauteur de la tige et descend jusqu'à l'hypophyse.

EXPLORATION CLINIQUE

1° Les parois du IIIe ventricule.

Elles sont essentiellement le siège des centres neuro-végétatifs de l'hypothalamus. On y trouve aussi des organes qui sécrètent des produits dont le rôle est neuro-trophique, neuro-régulateur et même psycho-régulateur. Dans son ensemble, d'ailleurs, l'épendyme ventriculaire doit être envisagé comme une surface sécrétante.

a) **Au niveau des systèmes hypophysaire et épiphysaire existe une neuro-sécrétion.** Les neurones de certains noyaux hypothalamiques (supraoptique, paraventri-

culaire en particulier) ont une activité glandulaire. Les produits élaborés descendent dans la neuro-hypophyse et y sont stockés avant de passer dans le sang.

L'excrétion habituelle des endocrines se fait par hémocrinie : les produits élaborés sont déversés dans le sang. L'excrétion à l'intérieur même du système nerveux des produits de sécrétion s'appelle la neurocrinie. L'hypophyse glandulaire, l'épiphyse, le revêtement épendymaire peuvent envoyer ainsi à distance leurs produits jusqu'à l'abénula et même jusqu'au noyau amygdalien.

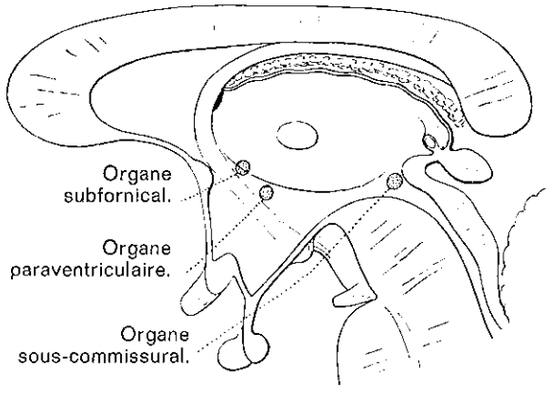

Fig. 177. — *Les organes épendymaires du IIIe ventricule.*

b) **Les organes épendymaires du IIIe ventricule** (Legait) ou glandes neurocrines de l'encéphale (Roussy et Mosinger) sont au nombre de trois. Ils sont situés à l'entrée et à la sortie du IIIe ventricule.

— L'organe sous-commissural est formé par l'épithélium épendymaire de la face inférieure de la commissure blanche postérieure.

— L'organe subfornical est situé sur la paroi antérieure du télencéphale médian entre les deux trous de Monro.

— L'organe paraventriculaire correspond à la portion de l'épendyme qui recouvre le noyau paraventriculaire.

Les cellules épendymaires de ces organes élaborent des produits colloïdes.

2° *La cavité du IIIe ventricule.*

Les plexus choroïdes sécrètent le liquide céphalo-rachidien (v. p. 492).

Le IIIe ventricule est un passage obligé du liquide céphalo-rachidien qui va des ventricules latéraux au IVe ventricule. Un blocage du IIIe ventricule détermine une hydrocéphalie. La distension ventriculaire retentit sur les parois. La souffrance des parois du IIIe ventricule se manifeste si la lésion est antérieure par des troubles visuels dus à l'atteinte du chiasma optique; si elle est postérieure, par des troubles de compression des noyaux oculo-moteurs, partie supérieure du moteur oculaire commun en particulier, des troubles pyramidaux, un syndrome épiphysaire; si elle est latérale, par un syndrome thalamique; si elle est inférieure, par un syndrome hypothalamique.

La radiographie du IIIe ventricule peut être obtenue par encéphalographie faite après injection d'air ou de lipiodol. Elle permet de déceler et de localiser une tumeur ou un blocage de cette cavité.

CHAPITRE XIII

LE TÉLENCÉPHALE

Le *télencéphale* dérive de la première vésicule cérébrale. Une coupe des hémisphères cérébraux permet de reconnaître la répartition de la substance grise et de la substance blanche et l'existence d'une cavité ventriculaire. La substance grise se répartit dans les noyaux centraux et dans l'écorce cérébrale. La substance blanche est située dans les hémisphères et dans les commissures interhémisphériques. La cavité ventriculaire s'appelle ventricule latéral.

LES NOYAUX CENTRAUX

On réunit sous le nom de corps striés ou noyaux centraux, les noyaux caudé, lenticulaire, avant-mur et amygdalien. Aux noyaux centraux sont aussi rattachées des formations situées dans la région mésodiencéphalique : la zone incerta, le corps de Luys et le locus niger. Leur communauté d'origine, leurs relations anatomiques et fonctionnelles permettent en effet d'en faire une étude commune.

Les noyaux centraux font partie du système dit extra-pyramidal ou système de la motricité automatique (v. p. 389). Leur étude a été remaniée récemment comme celle de la conception générale de la motricité; des incertitudes persistent pourtant encore.

PHYLOGENÈSE

Dans la ligne des hypothèses phylogénétiques, on admet le développement successif de trois systèmes de la motricité :

— **Un système archéocinétique** représenté par l'archéostriatum existe chez les Poissons. Il occupe la plus grande partie du cerveau. Il n'y a pas de véritable écorce cérébrale. La substance réticulée joue un rôle important. La motilité est du type instinctivo-réflexe élémentaire.

— **Un système paléocinétique.** — L'adaptation à la vie terrestre des Batraciens amène, avec le développement du télencéphale (qui, fusionné au diencéphale constitue le paléencéphale), l'apparition du paléostriatum que représente le pallidum et le locus niger. Un véritable système réflexe simple et archaïque relie le thalamus et le pallidum, c'est-à-dire les afférences sensitivo-sensorielles et les centres d'automatisme moteur.

— **Un système néocinétique.** — Chez les Vertébrés qui précèdent les Mammifères (Reptiles, Oiseaux), le putamen et le noyau caudé constituent le néostriatum; ils jouent le rôle d'intermédiaire entre le contrôle cortical et le paléostriatum. Il règle les mouvements complexes, le comportement et les fonctions automatiques : se nourrir, s'accoupler, faire un nid, émigrer, en un mot les instincts. Les mouvements de ces espèces sont stéréotypés à caractères répétitif et grossier; il n'y a pas de mouvements précis ou spécifiques.

Chez les Vertébrés supérieurs (Mammifères), l'écorce cérébrale se développe; certains neurones corticaux vont aux striatum et aux centres inférieurs. A côté de la voie polysynaptique à transmission lente, une liaison directe s'établit entre écorce et neurone périphérique. Le système pyramidal se constitue. Les mouvements deviennent plus précis. Dans le système néocinétique cortex néostriatum, s'élabore une motricité dite automatico-volontaire. La présence du cortex permet l'éducabilité. L'importance du système paléocinétique thalamo-pallidal diminue; son rôle est avant tout postural, il intervient dans la motricité basale entièrement automatique.

ONTOGENÈSE

Origine. — Pour les Classiques, tous les noyaux centraux dérivent de l'écorce du télencéphale dont ils constituent une sorte d'épaississement inférieur appelé ganglion basal (ou striatum). Au cours du développement, la face interne du télencéphale s'accole à la face externe du diencéphale (v. p. 163).

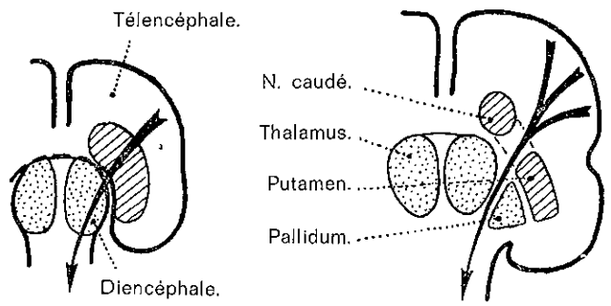

Fig. 178. *Division des noyaux centraux par les voies de projection* (faisceau pyramidal).

— Pour certains auteurs (Mirto, Spatz), seuls le noyau caudé et la partie externe du noyau lenticulaire (putamen) dérivent du télencéphale, tandis que le pallidum dérive du diencéphale. La dualité embryologique du néostriatum et du paléostriatum se retrouve d'ailleurs du point de vue structural, fonctionnel et pathologique. L'origine diencéphalique du pallidum le rapproche des noyaux sous-thalamiques et notamment du locus niger; elle s'accorde avec la communauté histologique, histochimique (réactions ferriques) du pallidum et du locus niger, avec leur même apparition phylogénétique (paléostriatum) et enfin avec leurs affinités pathologiques (lésions simultanées).

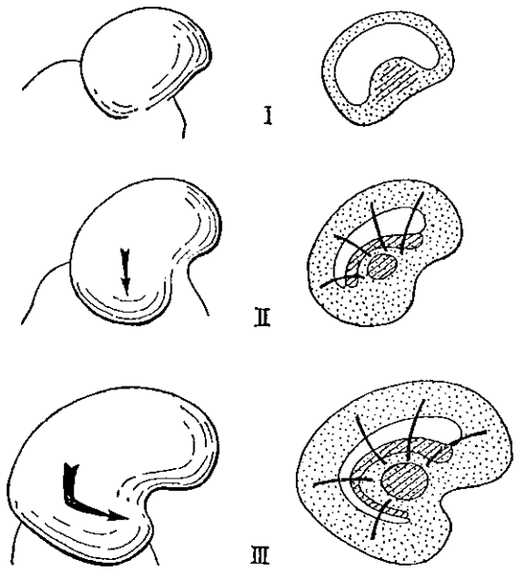

Fig. 179. — *Développement et enroulement des noyaux gris centraux et du ventricule latéral.* A gauche, configuration externe ; à droite, coupes sagittales paramédianes.

Modifications secondaires. — Les fibres corticofuges et corticopètes qui traversent le télencéphale et le diencéphale pour gagner le tronc cérébral et la moelle et qui constituent la capsule interne divisent le ganglion basal en deux parties : Une située en dehors forme le putamen. L'autre, interne, en rapport avec le ventricule latéral et le thalamus, constitue le noyau caudé.

Les deux parties restent d'ailleurs réunies par des ponts de substance grise.

Par contre, la capsule interne rapproche pallidum et putamen; les deux noyaux se rejoignent pour former une seule masse appelée noyau lenticulaire,

La partie interne du ganglion basal participe à l'enroulement du télencéphale autour de l'axe diencéphalique; c'est ce qui explique que la forme du noyau caudé rappelle celle d'un anneau presque fermé.

CONFIGURATION EXTÉRIEURE

1° Le noyau caudé.

Il a la forme d'une virgule à grosse extrémité antérieure. Il paraît enroulé autour du thalamus et s'inscrit dans le fer à cheval que forme le ventricule latéral dont il est solidaire.

On lui décrit une tête, un corps et une queue. La longueur de la tête est de 3 cm, celle du corps de 3 cm, celle de la queue de 4 à 5 cm environ. La largeur, qui est de 1,5 à 2 cm au niveau de la tête, n'est que de quelques millimètres au niveau de la queue.

— **La tête** est séparée de son homologue par le septum lucidum. Sa face externe et inférieure correspond au centre ovale et au bras antérieur de la capsule interne; elle est unie au noyau lenticulaire par des ponts de substance grise qui ferment en avant le bras antérieur de la capsule interne. Sa face interne et supérieure recouverte par l'épendyme contribue, avec le thalamus, à former le plancher de la corne frontale du ventricule latéral. Son extrémité antérieure fait souvent

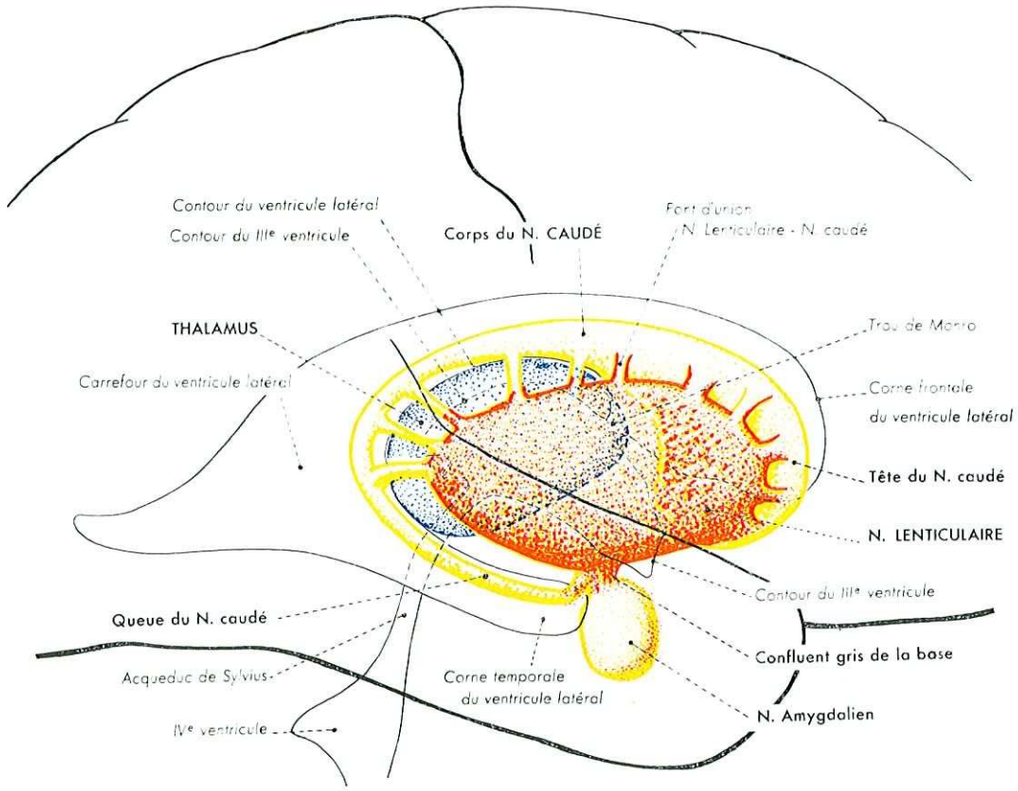

FIG. 180. — *Les noyaux centraux.* Vue externe.
En rouge le noyau lenticulaire, en bleu le thalamus,
en jaune le noyau caudé et le noyau amygdalien.

une saillie appelée colliculus sur la face inférieure du cerveau, en avant de l'espace perforé antérieur. Sa limite postérieure correspond à un plan passant arbitrairement par le trou de Monro.

— **Le corps** s'étend du trou de Monro à l'extrémité postérieure du thalamus. Sa face supérieure continue celle de la tête et répond au plancher du ventricule latéral. Elle constitue la partie externe de ce plancher en dehors de la face supérieure du thalamus dont il reste séparé par le sillon thalamo-caudé contenant la veine du corps strié et le tænia semi-circularis (ou bandelette semi-circulaire) recouverts par la lame cornée. La face inférieure surplombe la face externe du thalamus et ferme en haut la capsule interne.

— **La queue** s'effile en un ruban de plus en plus réduit dirigé en bas, en avant et en dehors dans la région sous-lenticulaire externe et sur le toit de la corne temporale du ventricule latéral. A son extrémité, elle s'unit au noyau amygdalien et au noyau lenticulaire par un pont de substance grise; cette union constitue le confluent gris de la base.

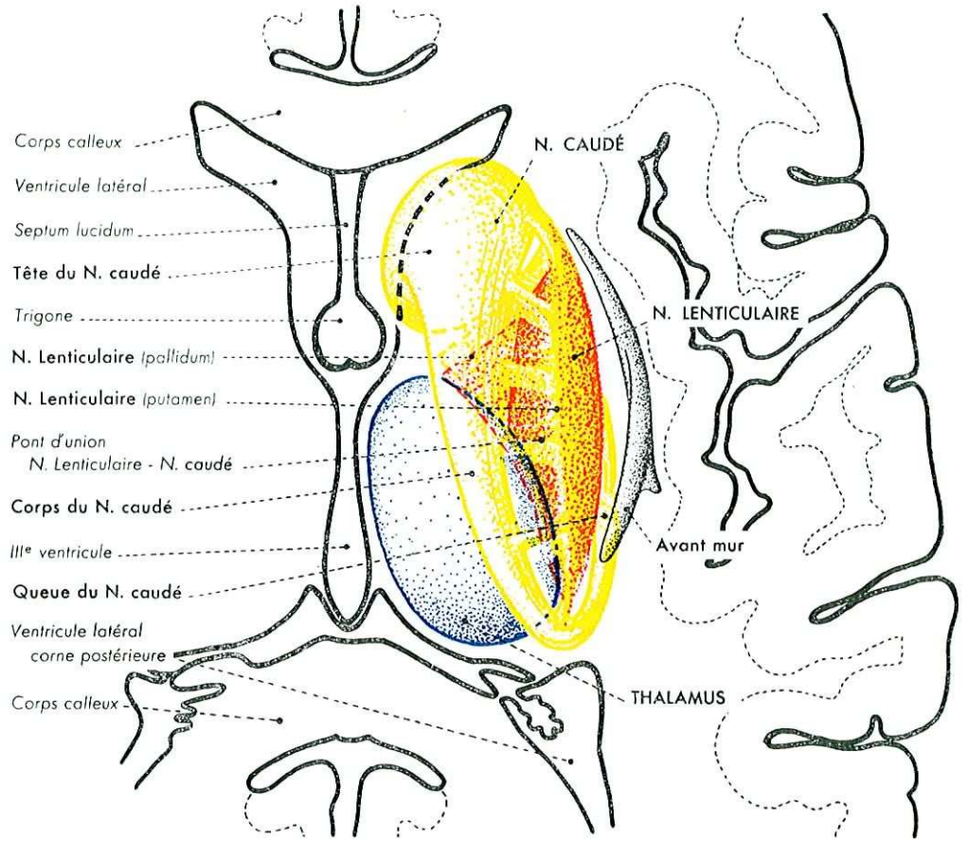

FIG. 181. — *Les noyaux centraux.* Vue supérieure. (Coupe horizontale.)
En rouge le noyau lenticulaire, en bleu le thalamus,
en jaune le noyau caudé, en gris l'avant-mur.

On peut aussi distinguer au noyau caudé :

— Une *face convexe ventriculaire* qui forme tour à tour le plancher de la corne frontale et du corps ventriculaire, la paroi antérieure du carrefour et la voûte de la corne temporale du ventricule latéral.

— Une *face concave capsulaire* qui répond successivement au bras antérieur, au genou, au bras postérieur, au segment rétrolenticulaire et au segment sous-lenticulaire de la capsule interne.

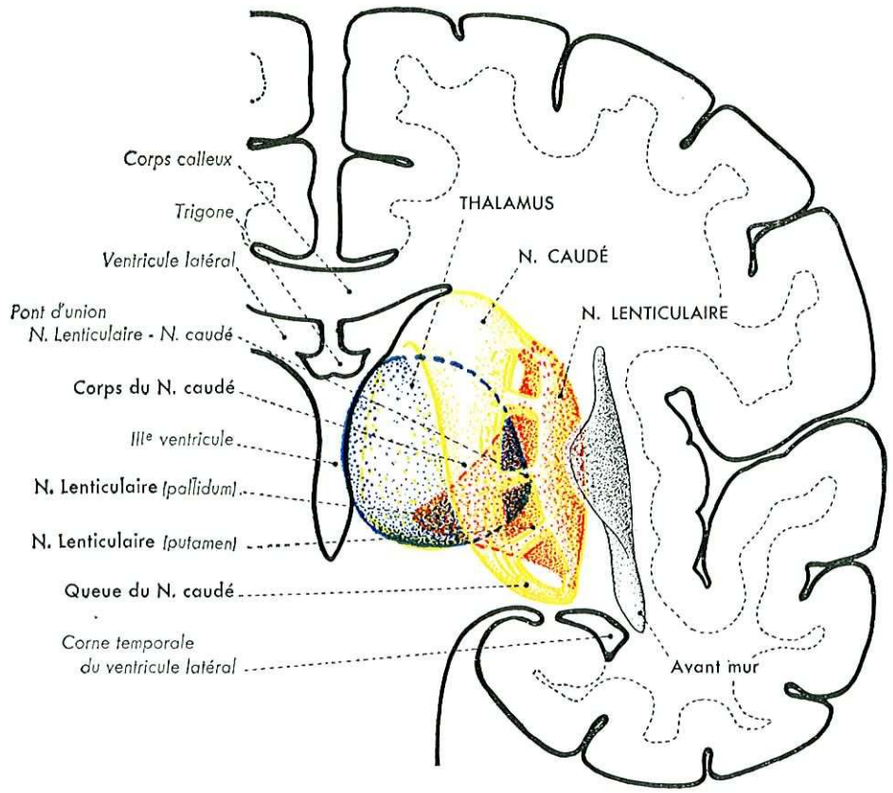

Fig. 182. — *Les noyaux centraux.* Vue postérieure. (Coupe frontale.)
En rouge le noyau lenticulaire, en bleu le thalamus,
en jaune le noyau caudé, en gris l'avant-mur.

2° *Le noyau lenticulaire.*

Il est appelé ainsi parce qu'il a vaguement la forme d'une lentille biconvexe. Il apparaît pourtant triangulaire sur toutes les coupes tant horizontales que vertico-frontales. C'est la raison pour laquelle on le représente comme ayant la forme d'une pyramide triangulaire à sommet interne et inférieur, enchâssée dans la substance blanche des capsules interne et externe.

Il mesure 3 à 4 cm de long, 2 cm de large, 2 à 3 cm de haut.

— **La face externe** ou base est convexe. Elle répond au lobe de l'insula dont elle est séparée par la capsule externe, l'avant-mur et la capsule extrême.

— **La face supérieure** a un versant antéro-supérieur séparé de la tête du noyau caudé par le bras antérieur de la capsule interne et un versant postéro-supérieur plus vertical séparé des noyaux latéraux du thalamus par le bras postérieur de la capsule interne. La crête située entre les deux versants correspond au genou de la capsule interne.

— **Le sommet** interne répond au genou de la capsule interne entre la tête du noyau caudé et le pôle antérieur du thalamus.

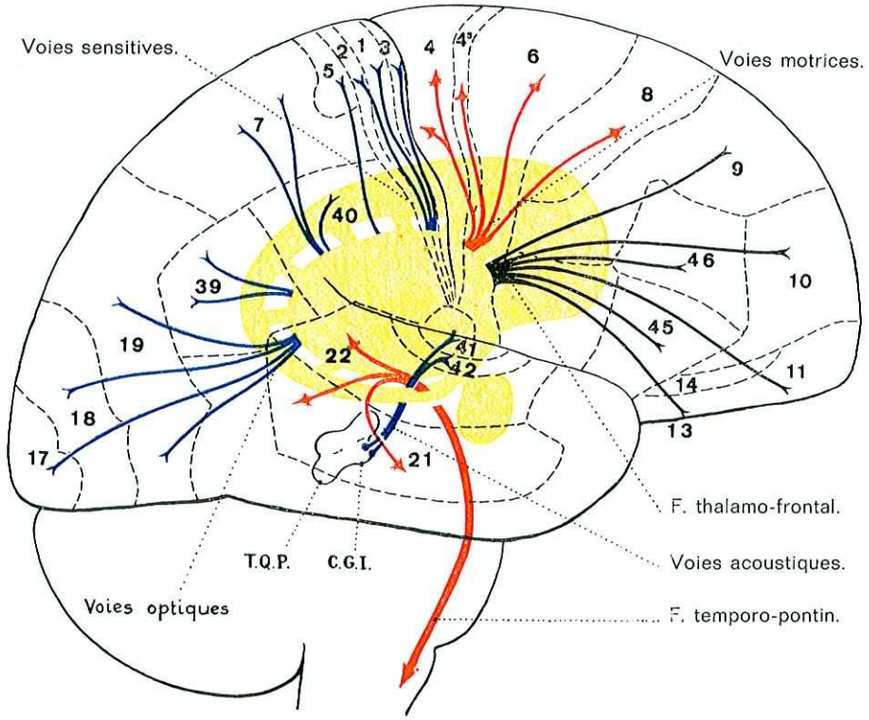

Fig. 183. — *Les rapports des noyaux centraux et des faisceaux de projection.*
Vue latérale externe.

— **L'extrémité antérieure** est unie à la tête et à la queue du noyau caudé par des ponts de substance grise (confluent gris de la base signalé plus haut).

— **L'extrémité postérieure** répond à la partie rétrolenticulaire de la capsule interne dans laquelle se trouvent notamment les radiations optiques de Gratiolet.

— **La face inférieure** correspond à la région *sous-lenticulaire* située entre noyau lenticulaire et queue du noyau caudé. Cette région, comme la région sous-thalamique, correspond à la pénétration du mésencéphale dans le cerveau (fig. 150). Elle est située dans un plan antérieur par rapport à la région sous-thalamique. Elle est traversée transversalement par la commissure blanche antérieure qui relie les deux lobes temporaux. Le passage de la commissure la divise en deux parties :

— La région sous-lenticulaire *antérieure* où l'on trouve, de haut en bas, la commissure de Meynert, la substance de Reichert (nappe horizontale d'îlots gris de cellules hyperchromiques se rapprochant de celles de l'hypothalamus), le pédoncule antéro-inférieur du thalamus à destinée orbitaire et les éléments de l'espace perforé antérieur.

— La région sous-lenticulaire *postérieure* où passent le faisceau temporo-thalamique d'Arnold, le faisceau temporo-pontin de Turck-Meynert et la voie acoustique qui va vers la première circonvolution temporale.

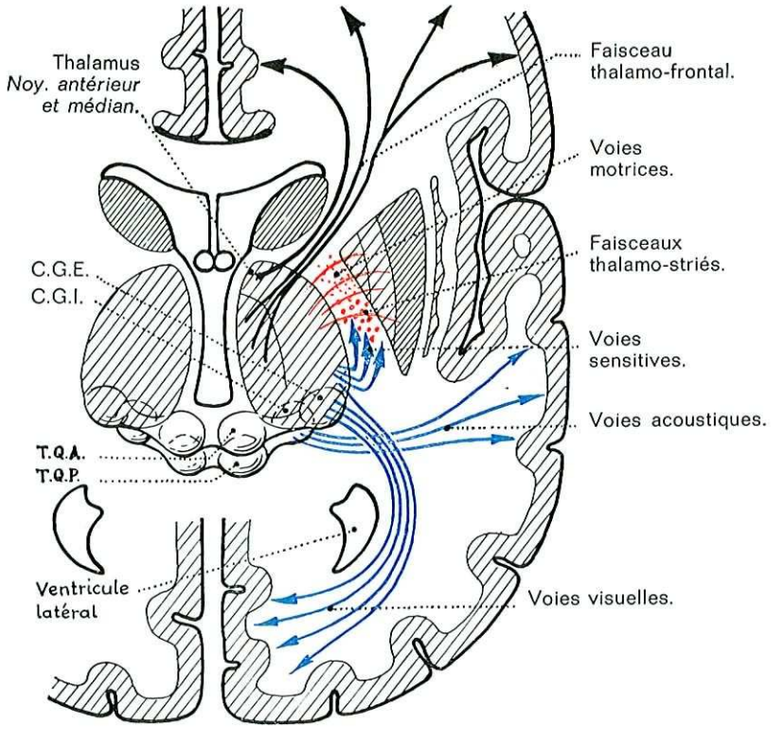

Fig. 184. — *Les rapports des noyaux centraux et des faisceaux principaux.* Coupe horizontale.

3° *L'avant-mur ou claustrum.*

C'est une formation imprécise rattachée par certains aux noyaux gris et par d'autres à l'insula entre lesquels elle se trouve. Il s'agit d'une nappe de substance grise de 2 à 3 mm d'épaisseur et de forme concave en dedans.

4° *Le noyau amygdalien.*

Il est situé à la pointe du lobe temporal au-dessus et en avant de l'extrémité antérieure de la corne temporale du ventricule latéral. On le classe à tort avec les noyaux centraux, car il n'a aucune fonction motrice et est en relation avec l'olfaction (voir *Rhinencéphale,* p. 188 et 298).

5° *Les formations sous-thalamiques.*

Pour des raisons anatomiques, histologiques et physiologiques, on rattache aux corps striés des formations voisines sous-jacentes qui sont situées dans la région sous-thalamique au point de jonction mésodiencéphalique.

La *zona incerta* est un amas gris situé dans la partie supérieure de la région sous-thalamique. On le rattache à la réticulée thalamique (voir thalamus); il est séparé du corps de Luys par le faisceau lenticulaire.

Le *corps de Luys* ou noyau subthalamique est situé entre la zona incerta et le locus niger.

Le *locus niger* ou substance noire, et le noyau rouge, situés plus dans le mésencéphale que dans le diencéphale, ont été étudiés avec le tronc cérébral et la substance réticulée (v. p. 103 et 104).

CONSTITUTION

Une coupe du noyau caudé met en évidence une substance grise rougeâtre, finement striée de fibrilles blanches (d'où le nom de noyau strié).

Une coupe du noyau lenticulaire le montre divisé par une mince lame blanche, la lame médullaire externe en deux parties : une partie externe, plus foncée : le putamen (d'un mot latin qui veut dire coquille); une partie interne plus claire appelée pour cela le pallidum, qui elle-même est divisée par la lame médullaire interne en globus pallidus et globus medialis.

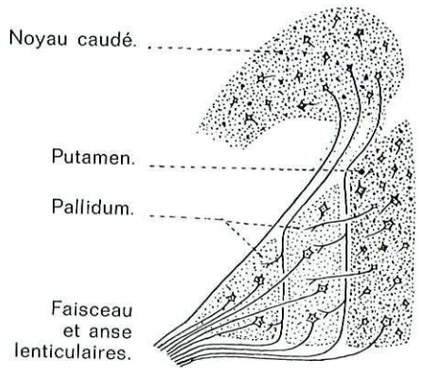

Fig. 185. — *La constitution des noyaux centraux.*

Cyto-architecture.

1° ***Le noyau caudé et le putamen*** (néostriatum) colorés par la méthode de Nissl sont constitués par deux sortes de cellules : sur un fond de cellules de petites dimensions très nombreuses tranchent des cellules beaucoup moins nombreuses mais plus volumineuses.

— Les *petites cellules* très nombreuses en semis serré donnent au striatum son aspect foncé. Elles sont triangulaires ou polygonales. Leur noyau est petit, avec un nucléole foncé sur fond clair. Il n'existe pas de grains chromatophiles dans le protoplasme.

— Les *grandes cellules* motrices d'aspect polygonal ont un gros noyau ovalaire ou arrondi avec nucléole volumineux typique. Le protoplasma assez chromatophile est riche en pigments lipochromes disposés en masses irrégulières à la périphérie; ce pigment augmente avec l'âge. Les cylindraxes sont longs et les dendrites sont multidirectionnelles. Enfin, un certain nombre de cellules satellites, disposées autour de ces grands éléments, constituent une de leurs particularités les plus caractéristiques.

— La névroglie : le striatum est pauvre en fibrilles névrogliques et riche au contraire en cellules névrogliques.

2° ***Le pallidum*** (paléostriatum), faiblement coloré, ne présente qu'un seul type de cellules relativement clairsemées, de là son aspect plus clair (pallidum). Ce sont de *grandes cellules* motrices, triangulaires ou fusiformes, à granulations de Nissl dans le protoplasma. Le pigment lipochromique augmente avec l'âge comme dans le locus niger et le noyau rouge. Elles contiennent une grande quantité de fer. Les dendrites sont très développées; les cylindraxes sont pallidofuges. Il y a peu ou pas de cellules satellites.

— La névroglie est riche en éléments fibrillaires.

3° ***Les formations voisines.*** — La zona incerta a une constitution qui rappelle celle de la substance réticulée.

Le corps de Luys et le locus niger ont une structure voisine de celle du pallidum. Les cellules sont de taille moyenne, pourvues de corps de Nissl et pigmentées. Les cellules du corps de Luys renferment du pigment mais en quantité moindre que celles du locus niger.

Myélo-architecture
(par la méthode de Weigert).

1° ***Le noyau caudé*** apparaît sillonné de fibres qui vont en augmentant de sa face ventriculaire vers sa face capsulaire.

Les fibres du corps et du tiers supérieur de la tête se rassemblent en petits paquets qui grossissent de dedans en dehors, s'engagent à travers la capsule interne dont elles croisent les fibres presque perpendiculairement et arrivent ainsi sur le bord supérieur du noyau lenticulaire. Là elles se comportent différemment :

— Les plus externes longent la face supérieure du putamen et s'engagent dans la lame médullaire externe.

— Les moyennes suivent la face supérieure du globus pallidus pour aborder la lame médullaire interne.

— Les plus internes longent la face supérieure du globus medialis et rejoignent les fibres qui s'échappent de la pointe du noyau lenticulaire. La plupart de ces fibres font relais dans le pallidum mais certaines passent directement dans les faisceaux efférents striés.

Les fibres de la partie inférieure de la tête viennent s'accoler au bord interne de la capsule interne. De là, les supérieures vont à la partie antérieure du thalamus, tandis que les inférieures se dirigent vers la région infundibulo-tubérienne pour se jeter dans l'anse lenticulaire.

Les fibres de la queue se portent d'arrière en avant; elles font partie des contingents rétrolenticulaires.

2° ***Le noyau lenticulaire*** a une myélo-architecture plus complexe. Le trajet de ses fibres se fait de dehors en dedans. Un fait frappant est la pauvreté en fibres du putamen qui contraste avec l'extrême richesse du pallidum.

— Au niveau du *putamen* : les fibres constituent quelques faisceaux clairsemés dirigés de dehors en dedans. A elles se joignent des fibres d'origine corticale pour la plupart. Elles se terminent soit en formant les fibres radiées, soit en se jetant dans l'anse lenticulaire, soit en se mettant en rapport avec les neurones du pallidum.

— *La lame médullaire externe* est constituée surtout par les fibres radiées qui ne font qu'emprunter son trajet et par quelques fibres destinées à l'anse lenticulaire. *La lame médullaire interne*, généralement plus volumineuse, contient des fibres radiées, des fibres destinées au faisceau de la pointe et à l'anse lenticulaire.

— *Le pallidum* est d'une richesse remarquable en fibres : la plupart font partie du contingent de fibres radiées, d'autres vont à l'anse lenticulaire, d'autres enfin appartiennent au système pallidal.

SYSTÉMATISATION

Les noyaux gris centraux constituent un niveau de régulation motrice d'une importance fondamentale.

Le striatum (noyau caudé et putamen) est riche en acétylcholine. Il paraît jouer principalement un rôle *intégrateur*. Ses *afférences* viennent de régions étendues du cortex extra-pyramidal et du noyau médian du thalamus. Les connexions cortico-striées sont, depuis longtemps, sujettes à controverse; les travaux modernes (Glees, 1944; Garol et Mac Culloch, 1944) ont mis en évidence des projections cortico-striées à partir des aires préfrontales : cortico-caudé (aires 8, 4, 49, 2, 24), cortico-putaminal (aires 6, 4 et 9), cortico-pallidal (aires 6 et 4) (voir aires corticales extra-pyramidales, p. 387). Les fibres thalamo-striées traversent transversalement la capsule interne en formant le gril à travers lequel passent les fibres qui descendent du cortex; du noyau médian, les fibres atteignent le putamen et le noyau caudé. Les *efférences* du striatum vont au pallidum et au locus niger; les deux groupes de fibres sont cholinergiques.

Le pallidum représente *l'effecteur* du système; il est constitué par de grandes cellules effectrices qui émettent des axones à long trajet. Il reçoit des afférences du striatum et accessoirement du thalamus.

Les voies pallidofuges, constituées par les axones des grandes cellules, forment un système ancien que la voie motrice développée postérieurement divise en deux : en avant est l'anse lenticulaire, en arrière le faisceau lenticulaire : *L'anse lenticulaire* constituée à la face inférieure du noyau, se coude au niveau du genou de la capsule interne et contourne en avant le faisceau pyramidal; elle se porte ensuite en arrière et s'éparpille en éventail. — Le *faisceau lenticulaire* de Forel a une forme d'arc à concavité inférieure; il traverse le bras postérieur de la capsule interne et le faisceau pyramidal et passe ensuite entre la zona incerta et le corps de Luys. — Le *faisceau pallidal de la pointe* est un petit faisceau qui part du sommet et du pallidum; son individualité tient au fait qu'il descend de façon indépendante, obliquement en bas et légèrement en dedans. Sous la face

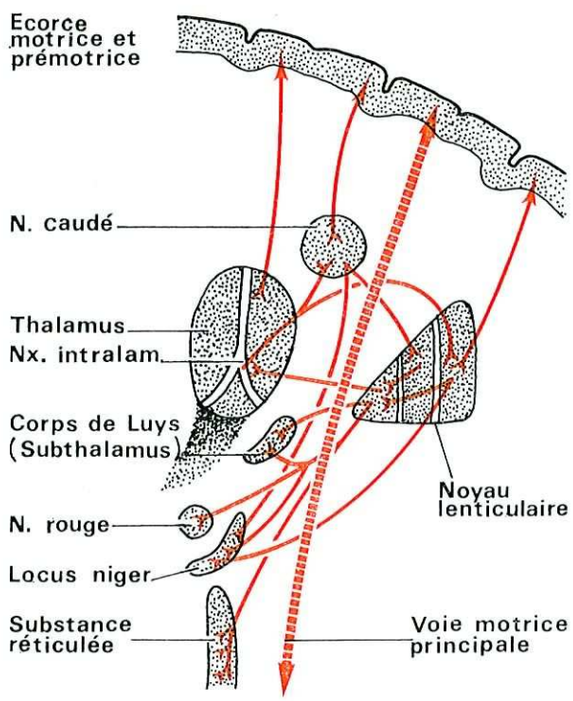

Fig. 186. — *Systématisation des noyaux centraux. Circuits cortico-thalamo-striés.*

inférieure du thalamus, ces faisceaux mêlent leur distribution finale : les fibres antérieures vont à l'hypothalamus, les fibres moyennes vont au noyau latéro-ventral antérieur du thalamus, les fibres postérieures, les plus nombreuses, se distribuent aux formations sous-thalamiques et pédonculaires : corps de Luys, locus niger, noyau de Darschevitsch, noyau rouge, formation réticulée mésencéphalique.

On peut isoler parmi les voies pallidofuges : 1° des fibres qui sortent du système strio-pallidal et vont au-delà dans les formations sous-jacentes; 2° des fibres qui constituent les circuits intrinsèques du système strio-pallidal : — Boucle pallido-subthalamo-pallidale : du pallidum externe des fibres vont au noyau subthalamique

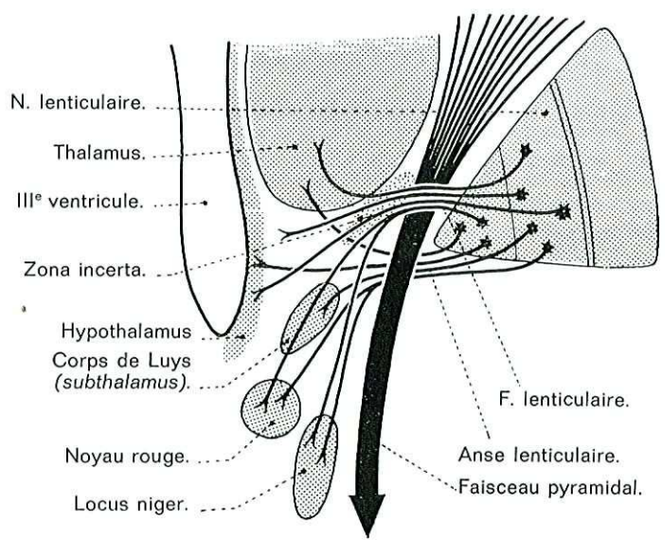

Fig. 187. — *Le faisceau lenticulaire et l'anse lenticulaire, entre lesquels passe le faisceau pyramidal.*

(corps de Luys) qui renvoie au pallidum. — Boucle pallido-thalamo-striée : du pallidum interne au noyau intralaminaire du thalamus avec retour, se constitue une autre boucle. Sur les noyaux intralaminaires du thalamus, viennent aussi se terminer des fibres de l'aire motrice, des fibres cérébellofuges, des fibres sensitives...

Le locus niger contient dans ses neurones un taux élevé de dopamine. La dopamine est une catécholamine (étape dans la synthèse de la noradrénaline à partir de la phénylalanine) formée *in situ*, car elle ne franchit pas la barrière hémoméningée. La dopa (dihydroxyphénylalanine), son précurseur, franchit au contraire la barrière; administrée *per os*, elle est capable de se concentrer dans le système nerveux. Les *afférences* du locus niger sont d'origine striée, c'est-à-dire cholinergique. Ses *efférences* dopaminergiques vont de façon prépondérante, sinon exclusive, dans le striatum; elles constituent une troisième boucle intrinsèque strio-nigro-striée qui représente la voie par laquelle le striatum contrôle l'activité du locus niger et régularise ses besoins en dopamine.

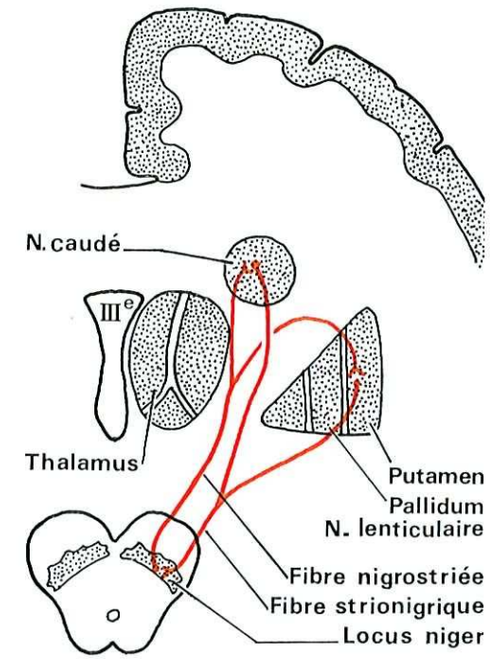

Fig. 188. — *La bouche strio-nigro-striée.*

— En conclusion, le système strio-pallidal est relativement autonome; les noyaux intraminaires représentent son principal centre récepteur des influences d'origine extrinsèque.

EXPLORATION CLINIQUE

I. — LES FONCTIONS

Les noyaux centraux font partie du système dit extra-pyramidal. Ils exercent une triple fonction :

1° Situés au-dessus du tronc cérébral, ils achèvent de coordonner les réflexes en extension (proprioceptifs, antigravidiques) et les réflexes en flexion (à point de départ cutané) en vue de l'acquisition et du maintien de la *station érigée*.

2° En modulant les *activités toniques* fondamentales et en leur superposant des activations phasiques, ils rendent possibles le rétablissement de l'équilibre, la réalisation de déséquilibres contrôlés (notamment dans la marche), l'entretien du tonus d'attitude.

3° En agissant sur le cortex moteur, ils contrôlent *l'activité motrice* corticale et contribuent à induire le mouvement volontaire et les adaptations automatiques et semi-automatiques du geste (mimique, parole, écriture, gestes professionnels et sportifs). Les systèmes pyramidal (motricité volontaire) et parapyramidal (motricité automatique) ne sont pas en effet indépendants, mais synergiques.

L'atteinte des noyaux centraux se manifeste par des troubles du tonus : hypertonie ou hypotonie, par la suppression de l'automatisme moteur, akinésie ou bradykinésie (corps soudé, faciès sans expression), par une libération des mouvements anormaux : tremblements, spasmes.

*1° **La conception jacksonienne.*** — Le schéma jacksonien de la motricité admet une subordination successive du cortex, du néostriatum, du pallidum, des noyaux mésencéphaliques des centres tonigènes inférieurs et de la moelle. Le cortex prémoteur contrôle le noyau caudé, le noyau caudé contrôle le pallidum, le pallidum contrôle les centres sous-jacents. Les noyaux seraient les centres générateurs des mouvements anormaux. En fait les expériences de stimulation du striatum ne font jamais apparaître des mouvements anormaux. La stimulation du noyau caudé détermine des effets inverses de ceux qu'on peut obtenir à partir du pallidum. L'excitation du striatum : noyau caudé, putamen, a un rôle inhibiteur sur les mouvements provoqués par l'excitation corticale (S. Tower, 1936; Mettler, 1939). L'excitation pallidale, au contraire, transforme le mouvement rapide et bref d'origine corticale en un mouvement tonique lent et prolongé. On n'a jamais réussi à reproduire, même chez les singes, la symptomatologie extra-pyramidale observée en clinique humaine. La conception hiérarchique verticale jacksonienne ne correspond pas à l'organisation des noyaux centraux.

*2° **La conception des circuits.*** — Après la description par Hines, puis par Dusser de Barenne et Mac Culloch des aires corticales inhibitrices, on admit l'existence d'un circuit cortico-(aire 4s) striato-thalamo-(noyau latéro-ventral) cortical (aire 4). Bucy lui fit jouer un rôle dans l'apparition des mouvements anormaux.

Les mouvements automatiques ou involontaires auraient *une origine corticale*. Ils représentent l'activité parapyramidale des aires motrices. Cette activité spontanée irrégulière du cortex apparaîtrait lorsqu'il existe une lésion du circuit inhibiteur de Dusser de Barenne, qui normalement serait un filtre des impulsions motrices corticales et leur donnerait un caractère harmonieux et coordonné. Les noyaux centraux sont non l'origine des mouvements automatiques, mais des centres de contrôle régulateurs. Il est possible d'obtenir des mouvements anormaux du type choréo-athétosique en détruisant des points du circuit : noyau thalamique latéro-ventral antérieur, pallidum, et surtout striatum, et on peut inhiber les mouvements involontaires en détruisant le cortex prémoteur. Ce schéma physiopathologique explique la disparition des mouvements anormaux dans le sommeil par suppression corticale et celle d'un mouvement choréique après hémorragie cérébrale détruisant les zones motrices controlatérales.

La théorie des circuits qui fait jouer au cortex un rôle prévalent est en réalité schématique et insuffisante. L'essentiel de la symptomatologie striée ne peut être reproduit que dans la mesure où les lésions débordent sur le mésencéphale. Les rôles de la formation réticulée et du locus niger sont en particulier importants.

*3° **La conception des médiateurs chimiques.*** — Les neurotransmetteurs ou médiateurs chimiques, acétylcholine et dopamine, sont normalement en équilibre dans les noyaux centraux. Les neurones du striatum sont riches en acétylcholine, tandis que ceux du locus niger contiennent un taux élevé de dopamine. Ehringer et Hornykiewicz (1960) et d'autres auteurs ont observé une diminution des catécholamines, spécialement dopamine, au niveau du locus niger surtout, mais aussi des noyaux centraux caudé et lenticulaire dans les nécropsies des parkinsoniens. L'action inhibitrice du système nigro-strié serait diminuée ou supprimée par l'effet de l'absence de dopamine au niveau des terminaisons présynaptiques du système dopaminergique. Le déficit est latéralisé chez les hémiparkinsoniens. Il y a ainsi facilitation des décharges dans les neurones du neurone latéroventral antérieur du thalamus dont les projections vont au cortex prémoteur et moteur.

Ainsi s'expliquent les syndromes parkinsoniens provoqués chez l'homme ou chez l'animal par l'administration de réserpine ou de phénothiazines. La réserpine vide les tissus de toutes les mono-amines et, parmi eux, les neurones dopaminergiques; le syndrome extra-pyramidal provoqué est corrigé par la dopa. Les phénothiazines bloqueraient les récepteurs sensibles à la dopamine; le syndrome parkinsonien provoqué n'est pas, dans ce cas, corrigé par la dopa.

L'hypertonie parkinsonienne est imprimée aux structures sous-jacentes par l'hyperactivité des neurones du striatum due à la suppression du contrôle exercé sur eux par le système dopaminergique; elle disparaît après les interventions stéréotaxiques sur l'anse lenticulaire ou sur le noyau latéro-ventral postérieur du thalamus.

L'akinésie répond probablement à la suppression d'activités phasiques intégrées au niveau du striatum; en effet, elle n'est pas améliorée par les interventions stéréotaxiques.

Le tremblement serait dû au développement d'un foyer d'activité rythmique au sein du noyau latéro-ventral antérieur du thalamus, activité rythmique rendue possible par la lésion du locus niger et transmise aux neurones de la moelle par la voie pyramidale. La disparition immédiate du tremblement, au cours même de l'intervention stéréotaxique sur le noyau thalamique et son atténuation sous l'influence de la L. dopa, confirme cette pathogénie.

II. — LES SYNDROMES STRIÉS. LES DYSKINÉSIES

*1° **Le syndrome parkinsonien*** serait constitué classiquement selon la conception jacksonienne par :

— Des signes **déficitaires** : la perte des mouvements automatiques : bradykinésie ou akinésie, amimie, abolition des syncinésies normales, etc., donne un aspect typique au parkinsonien lorsqu'il marche, parle ou écrit.

— Des signes de **libération** d'une élaboration plus bas située, normalement contrôlée et inhibée par le système paléostrié : tremblement statique, hypertonie souvent nette, troubles végétatifs tels que sialorrhée et hyperhydrose, etc.

Tremblement statique, tremblement de repos, tremblement strié, tremblement parkinsonien sont des termes synonymes qui définissent un tremblement surve-

nant lors du repos ou lors des efforts de maintien d'une posture. C'est un tremblement régulier, mais de basse fréquence, que beaucoup considèrent comme une alternance anormale des contractions des agonistes et des antagonistes. Il tend à disparaître lors du sommeil; il est aggravé par l'émotion.

L'hypertonie du parkinsonien dite hypertonie extra-pyramidale est plastique, diffuse, atteignant fléchisseurs et extenseurs et même les muscles faciaux et laryngés qui ne participent pas au réflexe myotatique.

Le syndrome parkinsonien peut revêtir deux aspects cliniques : l'un akinéto-hypertonique correspondrait surtout à des lésions basses strio-mésencéphaliques et plus précisément pallido-nigriques; l'autre essentiellement tremblant, légèrement hypertonique, correspondrait à des lésions plus hautes essentiellement striées.

2° ***Les syndromes choréo-athétosiques.*** — Les signes **déficitaires** seraient la perte des mouvements automatiques.

— Les signes de **libération** seraient des mouvements anormaux caractérisés par leur allure diffuse, sans but apparent, véritables mouvements parasites, involontaires, incoercibles, exagérés par les émotions, les efforts de maintien des postures.

Les mouvements athétosiques sont amples, lents, surtout situés au niveau des membres supérieurs, du cou, de la face, donnant l'impression de torsions lentes segmentaires. Ils prennent parfois un véritable aspect de spasme de torsion plus diffus. Les mouvements choréiques sont des secousses musculaires brutales, courtes, segmentaires. Ils peuvent devenir suffisamment étendus au niveau de l'épaule, du bras et du cou, pour prendre le nom d'hémiballisme.

De l'étude anatomo-clinique, il est encore impossible de tirer un schéma fonctionnel précis. On admet que la maladie de Parkinson correspond à l'atteinte du système paléostrié (pallidum et locus niger surtout), tandis que les choréo-athétoses relèveraient d'une atteinte néostriée. En fait, dans le syndrome de Parkinson, la lésion est effectivement plus marquée sur le locus niger, tandis que dans la choréo-athétose, elle est plus diffuse et s'étend généralement du cortex au noyau rouge. Dans l'hémiballisme, le corps de Luys serait particulièrement atteint.

La proximité des lésions, la fréquence des étiologies communes devraient rendre plus habituelle l'association choréo-athétose et maladie de Parkinson. En fait, chaque syndrome atténue l'autre, ce qui peut contribuer à masquer la symptomatologie et à la rendre moins apparente. L'hypotonie et l'hypercinésie de la chorée s'opposent assez exactement à l'hypertonie et à l'akinésie du Parkinson.

Les interventions neuro-chirurgicales. — D'après le schéma des circuits de Bucy, l'intervention logique serait l'exérèse des aires qui sont l'origine des fibres parapyramidales aires 4s, 8... C'est ce que Bucy a proposé et réalisé. En fait, les opérations portent plus souvent sur le système pallidum-noyau latéro-ventral du thalamus. Une minime lésion faite par technique stéréotaxique soit sur le globus pallidus, soit sur le noyau latéro-ventral antérieur ou intermédiaire du thalamus peut provoquer une très importante amélioration des signes de la maladie de Parkinson, en particulier de l'hypertonie... (voir *Système extra-pyramidal,* p. 399).

CHAPITRE XIV

L'ÉCORCE CÉRÉBRALE

L'écorce cérébrale est encore appelée manteau ou pallium, car elle entoure et enveloppe les hémisphères cérébraux.

La substance grise corticale est divisée en trois territoires inégaux dont la signification phylogénétique et la constitution diffèrent.

Les deux premières parties ou archipallium sont en voie de régression chez l'Homme; ce sont l'*archicortex* et le *paléocortex*. Le *néocortex,* ou néopallium, au contraire, se développe progressivement chez les Mammières et atteint son plein développement chez l'Homme (voir *Phylogenèse du cerveau,* p. 166).

Les êtres dont le néocortex est peu développé et qui appartiennent à un même genre ont un comportement quasi uniforme à base d'automatisme, réalisant ce que l'on appelle la *vie générique*. Ceux dont le néocortex est développé ont au contraire un comportement individuel, une *vie personnelle* consciente et volontaire dominant la vie générique et ceci d'autant plus que leur néocortex est plus important et d'une structure plus délicate. L'accroissement de la substance grise corticale est une des particularités essentielles du cerveau de l'Homme, elle correspond à l'établissement progressif de sa personnalité.

PHYLOGENÈSE

Le développement phylogénétique de l'écorce cérébrale a déjà été étudié dans le chapitre consacré au cerveau en général (v. p. 166). Rappelons l'essentiel de ce qui concerne l'écorce cérébrale.

Chez les Poissons, seuls existent l'archicortex et le paléocortex.

Chez les Amphibiens, et surtout chez les Reptiles et les Oiseaux, apparaît un néocortex rudimentaire.

Chez les Mammifères, on constate le développement progressif du néocortex.

Le néocortex est encore rudimentaire chez les Mammifères inférieurs. Il commence à présenter la différenciation caractéristique du cerveau de l'Homme chez les Insectivores, ordre duquel on admet que dérive le groupe des Primates.

— La Musaraigne sauteuse d'Afrique (Insectivore) a un cerveau simple couvert presque entièrement d'archicortex et de paléocortex, en corrélation avec le système olfactif; seule une petite région antéro-supérieure est représentée par un néocortex très légèrement différencié.

— Le cerveau de la Musaraigne arboricole d'Indonésie, le Tupaye (Insectivore), présente un grand changement. L'archicortex et le paléocortex se sont réduits, le néocortex s'est étendu et différencié. Il existe un lobe temporal. Dans la région occipitale se trouve un cortex pas encore typiquement « strié ». Sur le lobe frontal, le néocortex a, dans la cinquième couche, de grandes cellules qui ressemblent à celles du cortex « moteur ».

— Le cerveau du Tarsier (Lémurien) est semblable à celui du Tupaye, mais l'importance de l'appareil visuel a son reflet dans le cortex du lobe occipital qui est très nettement strié.

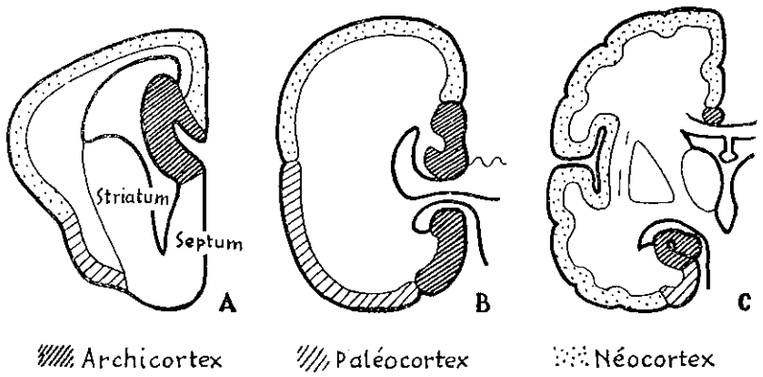

Fig. 189. — *Développement phylogénétique de l'écorce cérébrale chez des Mammifères macrosmatiques en A et B, chez l'Homme en C.*

Ainsi, du cerveau de la Musaraigne à celui du Tarsier, on constate la régression du rhinencéphale et la progression du néocortex. Cette évolution tient à la diminution du rôle de l'olfaction et au contraire à l'augmentation du rôle de la vue et du tact due à la vie arboricole. Cette évolution, déjà nette dans le cerveau de la Musaraigne arboricole, l'est encore plus dans le cerveau du Tarsier dont la disposition générale est dans la ligne qui conduit au cerveau des Primates.

— Sur le cerveau du Ouistiti ou Hapale (Primate), il y a un lobe temporal et, sur ce lobe, un premier sillon temporal. La scissure de Rolando manque encore, mais il y a une différenciation déjà reconnaissable en arrière du cortex agranulaire moteur de ce qui sera plus tard le koniocortex pariétal. Le lobe occipital est plus grand.

— Le cortex du Macaque (Primate) a une disposition complète. La scissure de Rolando marque la limite entre le cortex agranulé précentral et le koniocortex post-central. Un autre koniocortex où aboutissent les afférences auditives commence à se différencier sur le bord inférieur de la profonde scissure de Sylvius. L'isocortex homotypique du lobe frontal s'est étendu. Une scissure profonde existe à la limite occipito-pariétale; elle est caractéristique du cerveau des Singes et disparaît sur le cerveau humain.

— Le Chimpanzé (Primate) a un cortex plus compliqué, mais la disposition fondamentale est la même. Le plus remarquable est l'expansion de l'isocortex homotypique des régions frontale et temporo-pariétale qui préfigure clairement le cerveau humain.

— Le développement énorme de l'écorce cérébrale du *cerveau humain* a pour conséquence l'apparition de nombreux sillons secondaires et leur approfondisse-

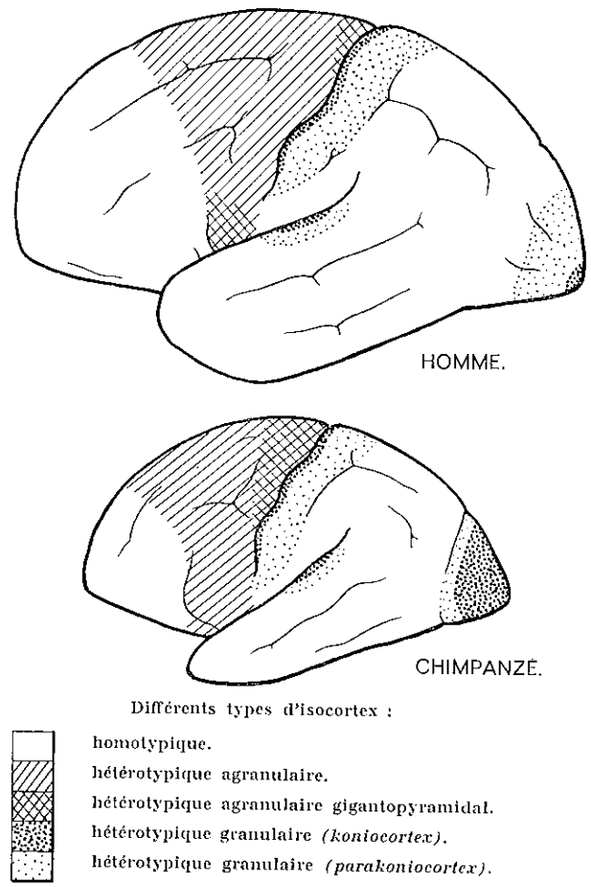

Fig. 190. — *Cyto-architecture corticale de l'Homme et du Chimpanzé.*

ment. Il y a plus de cortex dans le fond des sillons que sur la surface des circonvolutions. Contrairement aux cerveaux des Primates inférieurs, la disposition des sillons est différente pour chaque être humain. Une importante particularité est l'énorme expansion de l'isocortex homotypique.

Au fur et à mesure que se développe le néocortex, on constate la régression de l'archicortex et celle du paléocortex. Chez l'Homme, ils sont rudimentaires et refoulés sur la face interne de l'hémisphère cérébral (voir plus loin).

ONTOGENÈSE

Les sillons se développent vers le troisième mois de la vie intra-utérine et forment les scissures ou sillons primaires. Les sillons secondaires apparaissent ensuite.

Jusqu'au cinquième mois de la vie intra-utérine, le cortex garde une structure tout à fait rudimentaire. Sa structure s'organise ensuite mais reste dépourvue de toute activité. Le fœtus humain, jusqu'à la naissance, est plongé dans un sommeil sans rêve...

A la naissance, le cortex ne fonctionne pas, sourd, aveugle, anosmique, agnosique, l'enfant ne présente qu'un comportement automatico-réflexe et des réactions purement instinctives sous-corticales.

Au fur et à mesure que le cortex étend ses connexions et que des chaînes de neurones de plus en plus nombreuses entrent en fonction, les réactions sensorielles s'établissent, les activités psychiques se développent.

DESCRIPTION ET CONSTITUTION

La surface corticale du cerveau de l'Homme est pour ses deux tiers enfouie dans les scissures et les sillons, étalée, elle correspondrait à un carré de 50 cm de côté, c'est-à-dire à une surface d'environ 2 500 cm². La surface corticale des plus grands singes anthropomorphes est quatre fois moins étendue.

— L'examen **macroscopique** d'une coupe du télencéphale montre que chaque circonvolution est formée d'une lame de substance grise enveloppant un axe de substance blanche.

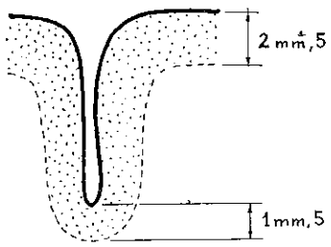

Fig. 191. — *L'épaisseur de l'écorce cérébrale.*

L'épaisseur moyenne de l'écorce est au sommet d'une circonvolution de 2,6 mm et, au fond d'un sillon, de 1,4 mm.

L'épaisseur maximum de l'écorce est dans la région frontale de 4,5 mm. Sur la face externe, elle est en moyenne de 3 mm et sur la face interne de 2,5 mm en moyenne.

— L'examen **microscopique** découvre que la substance grise est essentiellement formée de cellules disposées en couches superposées, tandis que l'axe blanc est formé par des fibres myéliniques.

Il est intéressant de rappeler que l'on a estimé à plus de 10 milliards le nombre de cellules de l'écorce cérébrale de l'Homme, tandis que le Singe anthropomorphe le plus évolué n'en a que 3 milliards.

On doit distinguer, suivant les dénominations de Vogt, l'allocortex et l'isocortex.

1° *L'allocortex*

(du grec *allo* = différent).

Il correspond à l'archipallium. Sa structure est primitive et élémentaire :

— **L'archicortex** est constitué par la circonvolution intralimbique qui est représentée par les vestiges de la circonvolution qui borde la paroi interne du ventricule latéral au voisinage de la fissure choroïdienne. La plupart des parties de cette circonvolution sont en effet atrophiées; seule l'hippocampe (corne d'Ammon) garde une importance volumétrique (v. p. 296 et p. 299).

L'archicortex comprend trois couches : une couche superficielle dite moléculaire; une couche de cellules granulaires réceptrices; une couche de cellules polymorphes, en réalité surtout pyramidales. Les axones de ces cellules vont à la fimbria et par là au trigone.

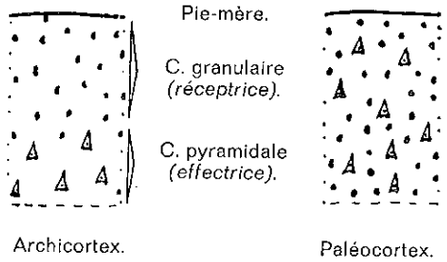

Fig. 192. — *Structure schématique de l'allocortex.*

— **Le paléocortex** correspond à la circonvolution limbique. Il représente le rhinencéphale qui chez l'Homme est en fait réduit à l'aire piriforme située en avant et en dedans sur l'uncus de l'hippocampe.

La disposition des couches cellulaires est assez confuse. On en distingue trois : une première couche moléculaire ou superficielle; une seconde est formée de cellules pyramidales de tailles variables et de cellules granulaires mélangées; une troisième couche faite de cellules polymorphes. L'existence de nombreuses fibres effectrices qui vont vers le trigone indique l'importance du système de projection du rhinencéphale.

2° *L'isocortex*

(du grec *iso* = semblable).

Il est caractérisé par une constitution uniforme et plus complexe. Il correspond au néopallidum ou néocortex.

La cyto-architecture. — Il y a 6 couches cellulaires avec alternance de couches denses et de couches raréfiées.

1° La zone moléculaire ou plexiforme : peu de cellules, des plexus dendritiques et des axones associatifs.

2° La couche granulaire externe est dense, faite de cellules polymorphes, en réalité surtout pyramidales.

3° La couche des cellules pyramidales externes où des petites cellules pyramidales.

4° La couche granulaire interne.

5° La couche des cellules pyramidales internes ou des grandes cellules pyramidales (cellules de Betz).

6° La couche des cellules fusiformes.

Chaque couche cellulaire paraît avoir un rôle particulier : La couche moléculaire assure les connexions de voisinage en surface. — Les couches pyramidales des 3e et 5e couches sont effectrices, la couche 3 est préposée aux messages inter-

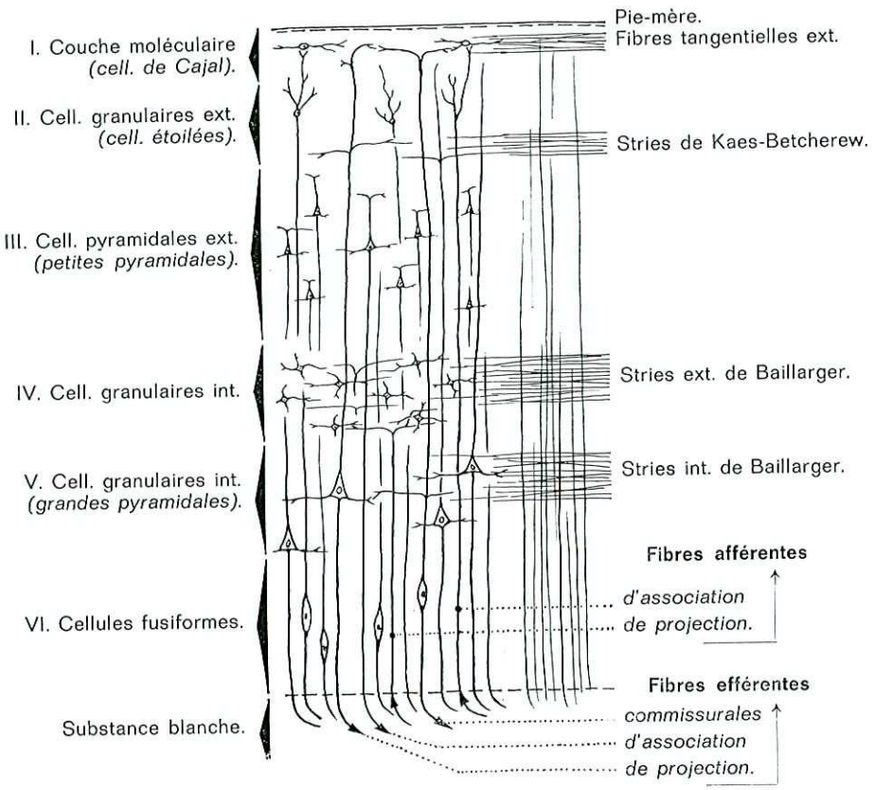

Fig. 193. — *Structure schématique de l'isocortex.*

corticaux; la couche 5 envoie des ordres aux étages sous-jacents. — Les cellules granulaires des 2e et 4e couches ont un rôle afférent; la couche 2 reçoit des informations venues d'autres régions de l'écorce; la couche 4 reçoit des messages venus des étages sous-jacents du thalamus en particulier. — Les cellules fusiformes pourvoient aux relations interhémisphériques par l'intermédiaire des commissures.

Quelques cellules sont spéciales : la cellule pyramidale géante de Betz de 60 à 120 μ surtout en nombre dans la zone motrice; la cellule géante de Meynert et la cellule géante étoilée rencontrées dans la zone occipitale visuelle; la cellule à axone horizontal ou cellule de Cajal dont le rôle est purement associatif.

L'importance prise par certaines couches permet de distinguer :

1° **L'isocortex homotypique** dans lequel les six couches sont nettes.

Ce type d'écorce mince nettement stratifiée correspond à la plus grande partie des écorces frontale, pariétale et temporale inférieure, c'est-à-dire aux régions dans lesquelles les fonctions d'association sont particulièrement étendues chez l'Homme.

2° **L'isocortex hétérotypique** dans lequel certaines couches disparaissent tandis que d'autres prennent de l'importance peut être de deux types extrêmes :

— Le type *agranulaire*. Les cellules pyramidales sont nombreuses et volumineuses (cellules géantes de Betz), les cellules granulaires sont au contraire peu

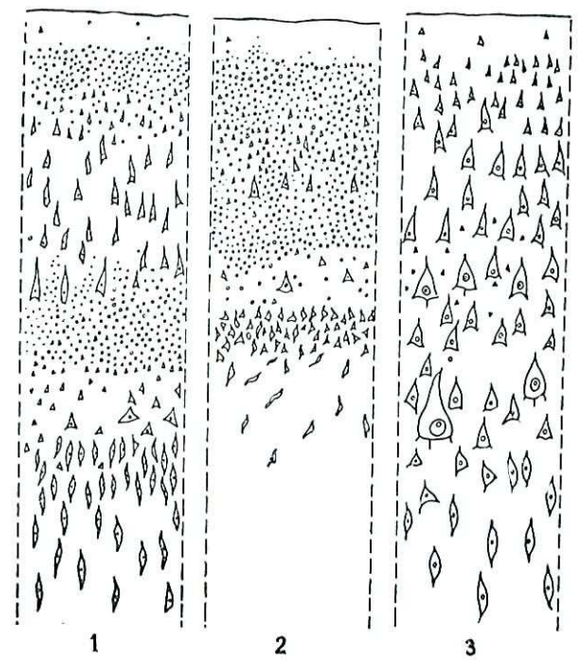

Fig. 194.

Les différents types d'isocortex d'après Brodmann. 1, isocortex homotypique. 2, isocortex hétérotypique granulaire ou koniocortex. 3, isocortex hétérotypique agranulaire. (J. Delmas et A. Delmas.)

nombreuses. Ce type de cortex est particulier à la frontale ascendante; il est le point de départ d'influx afférent moteur.

— Le type *granulaire*. Les cellules granulaires envahissent les différentes couches, c'est le koniocortex (konio = poussière). Ce type de cortex est la caractéristique des aires auxquelles aboutissent les influx sensitifs du tact (cortex post-rolandique), de l'ouïe (cortex supratemporal), de la vision (cortex occipital).

Entre ces deux types, il y a des types intermédiaires.

L'existence dans le cortex de territoires de structure différente a permis de délimiter des aires cyto-architectoniques (v. fig. 195).

La myélo-architecture. — La méthode de coloration de la myéline (méthode de Weigert) découvre :

— Des fibres myéliniques *verticales* centripètes ou centrifuges qui constituent l'axe des circonvolutions.

— Des fibres *horizontales* qui témoignent de l'importance des connexions horizontales. Elles ont été systématisées par Vogt :

La lame tangentielle ou plexus tangentiel d'Exner occupe la couche moléculaire.

Les stries de Kaes-Bechterew sont dans la partie supérieure de la couche des petites cellules granulaires.

La strie externe de Baillarger est dans la couche des cellules granulaires internes.

La strie interne de Baillarger est dans la partie inférieure de la couche des grandes pyramidales ou dans la couche des cellules fusiformes.

SYSTÉMATISATION ET EXPLORATION CLINIQUE

GÉNÉRALITÉS SUR LES LOCALISATIONS CORTICALES

— La conception de l'existence de régions, de centres cérébraux pourvus de fonctions spécialisées est déjà très ancienne. Pendant longtemps toutefois, le cerveau fut considéré comme un organe homogène sur le plan structural et fonctionnel, une sorte de glande sécrétant la pensée. Au XVIe et au XVIIe siècle, la préoccupation fut surtout de découvrir le point d'insertion de l'âme dans le corps; on sait que Descartes la situait dans l'épiphyse...

Au début du XIXe siècle, R. J. Gall émit une théorie selon laquelle les facultés morales et intellectuelles de l'Homme peuvent être reconnues par l'étude des saillies et dépressions de son crâne qui sont le reflet de celles du cortex sous-jacent (1). Sa doctrine déformée par la suite par son élève Spurzheim en une pseudo-science appelée phrénologie tomba en discrédit; elle eut toutefois le mérite d'attirer l'attention sur les fonctions de l'écorce cérébrale.

Les travaux sur les localisations corticales débutent en fait avec la célèbre communication de Broca (1891) sur le rôle du pied de la 3e circonvolution frontale dans l'aphasie. « Du moment qu'il sera démontré sans réplique, dit Broca, qu'une faculté intellectuelle réside dans un point déterminé des hémisphères, la doctrine de l'unité du centre nerveux intellectuel sera renversée et il sera hautement probable, sinon tout à fait certain, que chaque circonvolution est affectée à des fonctions particulières. »

— **Le cerveau n'est pas organisé sur le même plan que les autres organes.** — Le foie, le rein, le poumon, le muscle sont faits de juxtaposition d'unités identiques ayant la même organisation et la même fonction appelées : lobule hépatique, lobule rénal, lobule pulmonaire, fibre musculaire. Le cerveau, au contraire, est un organe

(1) Ses contemporains crurent qu'il prétendait que l'Homme a plusieurs âmes. Il lui fut interdit d'enseigner à Vienne en 1807; c'est alors qu'il vint à Paris.

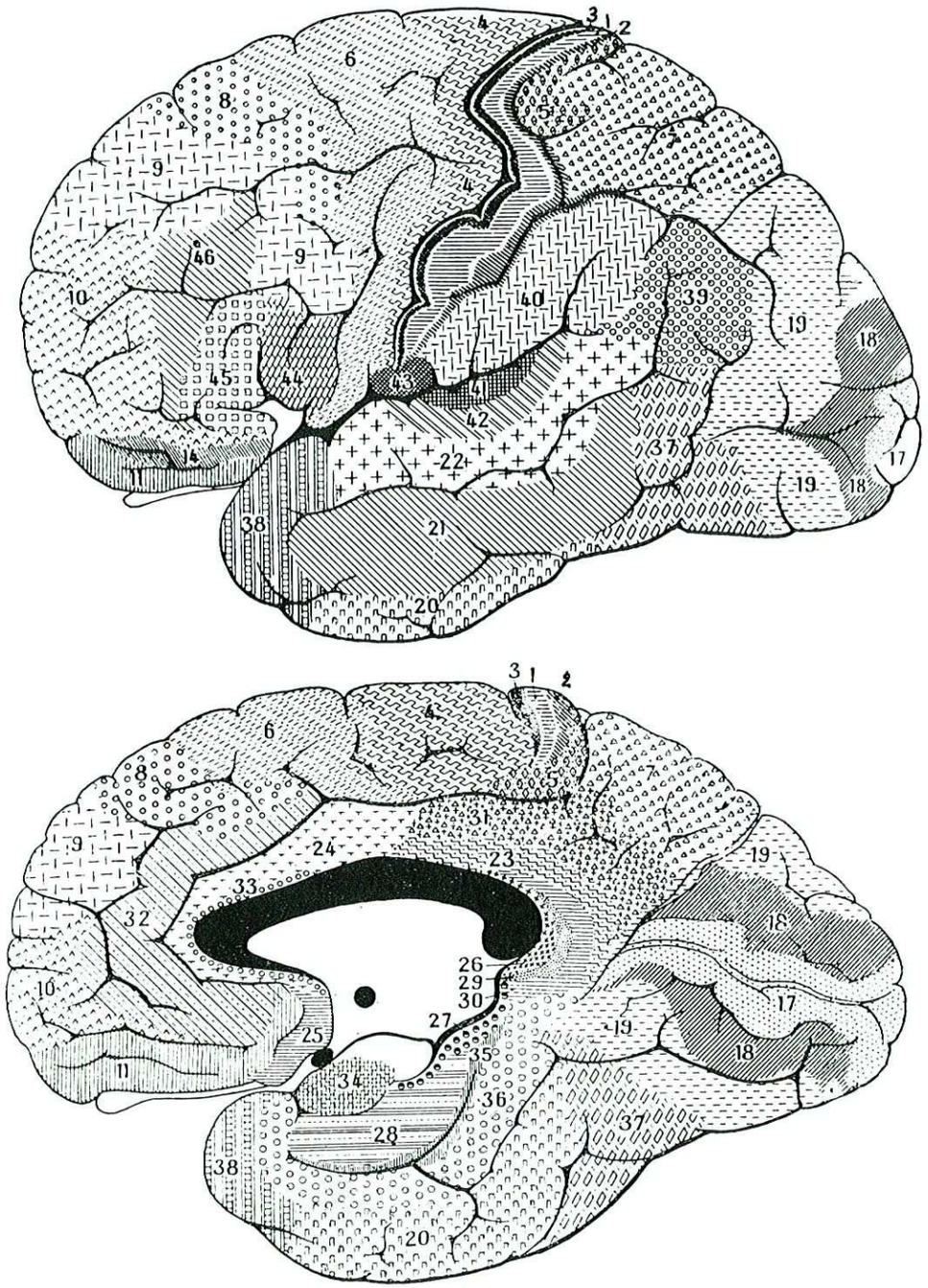

FIG. 195. — *Carte des champs architecturaux du cerveau de l'homme.*
(D'après BRODMANN.)

hétérogène composé de pièces qui ne sont équivalentes ni par leur structure, ni par leur activité; le cortex cérébral, en particulier, est fait de l'assemblage d'unités anatomo-fonctionnelles différentes. La spécialisation de plus en plus grande des différentes régions de l'écorce est le phénomène essentiel constaté au fur et à mesure que l'on s'élève dans l'échelle animale.

— **Le défrichement anatomique de l'écorce cérébrale** a été fait par Campbell (1905), Brodmann (1909), Vogt (1926), Von Economo (1929). Des zones de structures différentes ont été désignées par des numéros (de 1 à 52) par Brodman ou par des lettres par Von Economo. La nomenclature de Brodman est la plus utilisée. Chaque aire architectonique serait le siège de manifestations bioélectriques propres dont les limites seraient superposables à celles de leurs structures.

A priori, il a semblé raisonnable de penser qu'à ces différences d'arrangement cellulaire correspondraient des fonctions différentes. On a essayé de superposer à la carte cyto-architecturale une carte des localisations fonctionnelles.

Les cartes fonctionnelles et architecturales de l'écorce ont été ainsi progressivement construites. Bien des secrets restent encore enfermés dans l'écorce cérébrale. Mais, dès ce jour, on peut constater que les « terra incognita » de la carte du cortex cérébral sont, comme celles du monde, de plus en plus réduites.

— **L'effort localisateur a conduit parfois à des excès.** — On a tenté de faire correspondre à chacune des subdivisions architecturales corticales une fonction définie et à chaque fonction une localisation.

Une théorie localisatrice outrancière tendait à ébaucher une systématisation des fonctions psychiques, morales, émotionnelles et à imaginer que nos sentiments, nos passions pourraient être localisés dans une structure définie. D'après cette théorie, par exemple, la propension à la haine, à l'amour, le jugement, l'initiative, les tendances sociales, les dispositions scientifiques littéraires et artistiques auraient pu se situer dans tel ou tel coin de l'encéphale. En fait, il est certain que si les grandes fonctions neurologiques, motricités volontaire et automatique, sensibilités élémentaire et complexe..., correspondent incontestablement à des aires corticales particulières spécialisées, les fonctions psychiques qui nécessitent la participation de tout le cerveau ne sauraient être localisées avec la même précision. La pensée est diffuse, elle déborde le substrat matériel; Bergson, J. Lhermitte l'ont démontré au nom de la philosophie et de la médecine; la psychochirurgie l'a par la suite prouvé.

Signalons que par une voie différente, on revient à une conception localisatrice. Le stockage des souvenirs au niveau du néocortex résulte de phénomènes biochimiques (v. p. 313) et est peut-être inclus en des régions corticales déterminées ?

— **La seule mise en jeu de régions corticales disposées à la surface du cerveau comme une mosaïque ne peut pas expliquer les différentes fonctions cérébrales.** — L'organisation du système se fait suivant un plan vertical et non pas seulement dans tel ou tel secteur cortical. Les relations de ces secteurs avec les centres sous-corticaux sont importantes. Elles ont été notamment bien mises en évidence par E. Walker (1938) qui subdivise le cortex du Singe en aires de projection des formations diencéphaliques. W. Penfield et Jasper (1954) pensent que les fonctions corticales ne peuvent pas être séparées de celles des unités correspondantes du diencéphale; les aires de projection diencéphaliques semblent correspondre aux principales zones fonctionnelles de l'écorce.

D'après Penfield (1964), les voies corticofuges sont de deux ordres : d'une part, les voies cortico-bulbaires et cortico-spinales commandent les mouvements précis de la face, des doigts et des orteils; d'autre part, des fibres unissent le cortex aux mécanismes moteurs sous-corticaux, responsables de fonctions telles que la vocalisation, la salivation, la respiration et la déviation conjuguée des yeux... Si l'écorce motrice est mise hors service, les mouvements précis sont supprimés, mais les autres fonctions restent possibles grâce au contrôle direct du système centrencéphalique.

On admet l'existence de liaison « en retour » par des systèmes en forme d'orbites neuroniques annulaires comme par exemple le circuit très connu de Bucy : cortex-striatum-pallidum-thalamus-cortex. La fonction en orbite annulaire a été démontrée aussi au niveau du neurone périphérique (circuit gamma). Elle est valable non seulement pour les systèmes afférents, mais aussi pour les voies de la sensibilité. Ces organisations rappellent le fonctionnement des machines électroniques et sont donc de nature cybernétique.

— **La séparation absolue des aires corticales n'est pas aussi nette qu'elle apparaît sur les cartes classiques.** — D'après P. Bailey et Von Bonin (1947), les aires anatomiques ne coïncident pas complètement avec les divisions fonctionnelles que révèlent les méthodes physiologiques. La *transition* entre deux aires se fait souvent de façon graduelle et leurs limites ne sont pas toujours nettes ni « coupées au couteau » comme Vogt l'a voulu. Ces auteurs (1951) insistent sur l'importance des projections thalamo-corticales. En dehors des zones de l'allocortex, ils divisent simplement les aires corticales en :

1° Cortex homotypique (frontal, pariétal et temporal) dont le rôle est associatif.

2° Cortex hétérotypique qui présente des différenciations fonctionnelles et se divise en cortex agranulaire (cortex moteur et prémoteur) qui est centre d'émission et cortex granulaire ou koniocortex (aires de réception sensorielle). Les régions intermédiaires réalisent les excitations nécessaires à l'élaboration motrice et aux analyses des afférences.

— **La division en champs corticaux effecteurs et en champs non effecteurs n'est pas aussi nette que classiquement admis.** — Par la stimulation corticale du Singe non anesthésié, Lilly et coll. (1956) montrent que chaque aire de l'écorce peut produire un mouvement. Lilly conclut : « il est probable que le cortex est « sensorio-moteur » dans chaque et dans toutes ses aires plutôt que seulement « sensoriel » ou seulement « moteur »; la région précentrale du pôle frontal est un système surtout efférent, tandis que les régions post-centrales appartiennent à un système surtout afférent ».

Ce rapide aperçu des conceptions principales montre la complexité du problème. Les localisations fonctionnelles sont des réalités. On rencontre parfois des difficultés lorsque l'on veut traduire en voie anatomique une fonction cérébrale déterminée. Il est nécessaire de connaître les limitations imposées par les superpositions fonctionnelles, par les connexions multiples des différentes zones cérébrales entre elles, par le fonctionnement du cerveau lui-même, c'est-à-dire par ses possibilités de conditionnement. Il ne faut ni rechercher des localisations excessives, ni se décourager devant l'inconstance et la variabilité des résultats obtenus.

A. — L'ARCHICORTEX

— L'archicortex dessine un anneau mince de substance grise et de fibres qui entourent les formations interhémisphériques. Il représente la circonvolution intralimbique fait de parties aux dénominations différentes mais continues; ce sont : en haut, au-dessus du corps calleux l'indusium gris dont le bord blanc constitue le nerf de Lancisi; en arrière, en regard du bourrelet du corps calleux, le fasciola cinerea (ruban cendré); en bas, le gyrus dentatus ou corps godronné

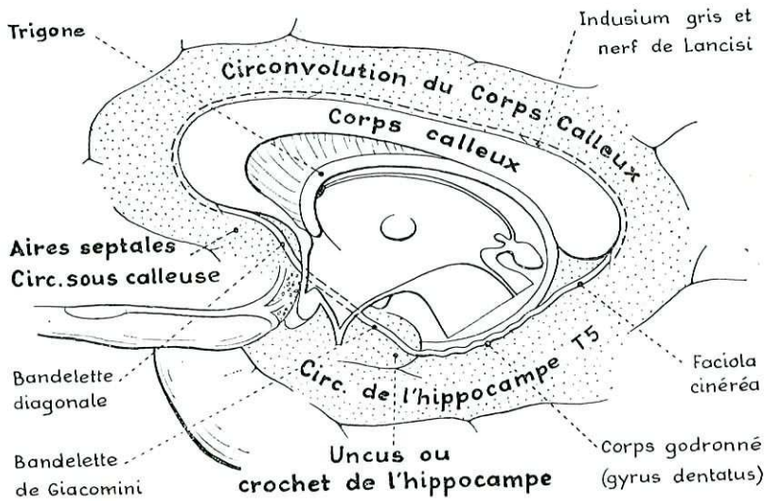

Fig. 196. — *Circonvolution limbique :* circonvolutions du corps calleux et de l'hippocampe en pointillé.
Circonvolution intralimbique; la dénomination de ses différentes parties est en italique.

et l'hippocampe dont le relief visible dans la corne temporale du ventricule latéral constitue la corne d'Ammon; en avant, la bandelette de Giacomini et la bandelette diagonale qui unissent indusium gris et gyrus dentatus.

— La particulière importance de l'**hippocampe** contraste avec l'atrophie des autres parties. Enfoui dans la profondeur de la face interne de l'hémisphère, l'hippocampe a longtemps échappé aux physiologistes. Il est constitué par une couche moléculaire (cellules granulaires) et par une couche pyramidale. Les voies de l'hippocampe sont particulièrement bien développées.

Les voies afférentes viennent de l'aire septale, de l'aire olfactive et de l'uncus de la 5e circonvolution temporale, par la circonvolution intralimbique; de l'hypothalamus par le trigone; du néopallium.

La seule voie efférente constituée par les axones des cellules pyramidales est représentée par un faisceau blanc, la fimbria (ou corps bordant), qui se con-

tinue par le trigone et avec lui aboutit au tubercule mamillaire et aux noyaux hypothalamiques. Du tubercule mamillaire partent :

1° Le faisceau mamillo-thalamique de Vicq d'Azyr qui va au noyau antérieur du thalamus où après synapse la voie se projette sur la circonvolution limbique ou cingulaire. A partir de l'aire limbique, les influx diffusent vers les lobes frontal et pariétal.

2° Le faisceau de la calotte de Gudden descend au contraire vers le tronc cérébral par l'intermédiaire du système réticulé, il se termine dans les noyaux des nerfs crâniens.

— **Les fonctions de l'archicortex** sont sans rapport avec l'odorat. Il est en effet aussi développé chez les Mammifères aquatiques anosmatiques (baleine, dauphin) et les Mammifères microsmatiques que chez les macrosmatiques. Lors de l'évo-

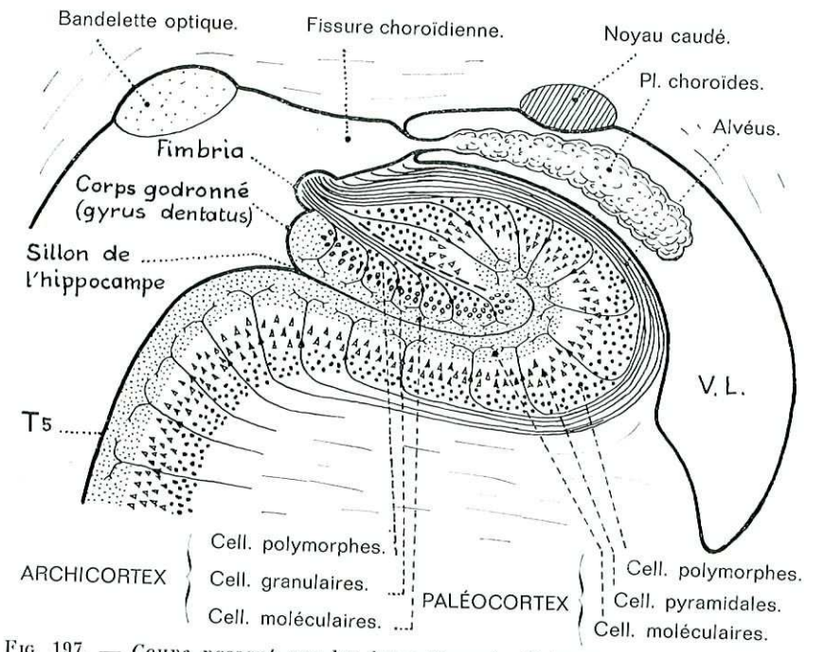

Fig. 197. — *Coupe passant par les formations de l'hippocampe (archicortex) et du paléocortex.*

lution a dû se produire, grâce à la multifonctionnalité du centre, la disparition de la fonction première et le renforcement d'une fonction secondaire déjà présente. L'archicortex conserve chez l'Homme une grande importance, il est relié au paléocortex, au néocortex, au cerveau végétatif (hypothalamus). Il est relié par de nombreuses connexions aux systèmes qui régissent le comportement général et dont les manifestations somatiques et végétatives s'observent au cours des réactions dépressives ou agressives de l'individu.

L'hippocampe a une grande excitabilité et les décharges hippocampiques ont une large propagation. Cette excitabilité tient à l'organisation de sa couche pyramidale et à ses nombreuses corrélations avec le cortex. Les crises expérimentales

hippocampiques évoquent l'aspect clinique des crises épileptiques psychomotrices de l'Homme. L'hippocampe est capable de mettre en branle des mécanismes complexes qui s'expriment par des phénomènes de comportement émotifs, dépressifs ou agressifs (voir plus loin). Papez (1937) déclare que cette formation élabore l'expression émotionnelle. Son rôle dans les processus mnésiques a été aussi démontré (v. p. 312). Bechterew (1898) avait déjà constaté des lésions hippocampiques bilatérales à l'autopsie d'un sujet qui avait eu des troubles importants de la mémoire et avait conclu que celle-ci est une des fonctions de l'hippocampe.

B. — LE PALÉOCORTEX

Le paléocortex représente le rhinencéphale. Il est en effet développé chez les Mammifères macrosmatiques (Carnivores) et au contraire peu développé chez les microsmatiques. Il est en régression chez les Primates et chez l'Homme. Il correspond à la circonvolution limbique; en fait chez l'Homme, il est réduit à l'aire piriforme (aire entorhinale) que repousse en avant et en dedans sur l'uncus de l'hippocampe le développement du néocortex.

Les formations olfactives situées sous la face inférieure du lobe frontal comprennent le bulbe olfactif, le pédoncule olfactif, les racines ou stries olfactives externe (ou latérale) et interne (ou médiane) qui délimitent le trigone olfactif.

— La racine olfactive interne aboutit à une aire située en avant du bec du corps calleux, appelée **aire septale.** L'aire septale correspond à la paroi interne du télencéphale primitif appelée septum, que le développement du corps calleux divise en une partie dorsale : septum lucidum, et une partie ventrale : circonvolution sous-calleuse et noyaux du septum.

Les noyaux du septum sont situés en avant du bec du corps calleux et de la commissure blanche antérieure. — Les voies afférentes sont d'origine olfactive par la racine olfactive interne, d'origine hippocampique par le trigone, d'origine amygdalienne par la bandelette semi-circulaire, et aussi d'origine frontale. C'est donc un centre relais capital qui reçoit de l'archicortex, du paléocortex, du néocortex. — Les voies efférentes vont vers l'hypothalamus par un faisceau peu myélinisé qui va aux noyaux hypothalamiques et au corps mamillaire, vers l'épithalamus par les habenæ qui se terminent dans le noyau de l'habénula, et après relais va, par le faisceau habénulo-pédonculaire ou rétroréflexe de Meynert, au ganglion interpédonculaire qui se projette par le faisceau de Schutz sur les centres végétatifs du tronc cérébral (fig. 198).

— La racine olfactive externe gagne l'uncus de la 5e circonvolution temporale et le noyau amygdalien. L'uncus et la partie voisine de la 5e temporale appelée lobe piriforme constituent l'**aire entorhinale.**

— La racine olfactive moyenne aboutit dans le trigone olfactif sur l'espace perforé antérieur. Elle provoque parfois un relief appelé tubercule olfactif (v. p. 190).

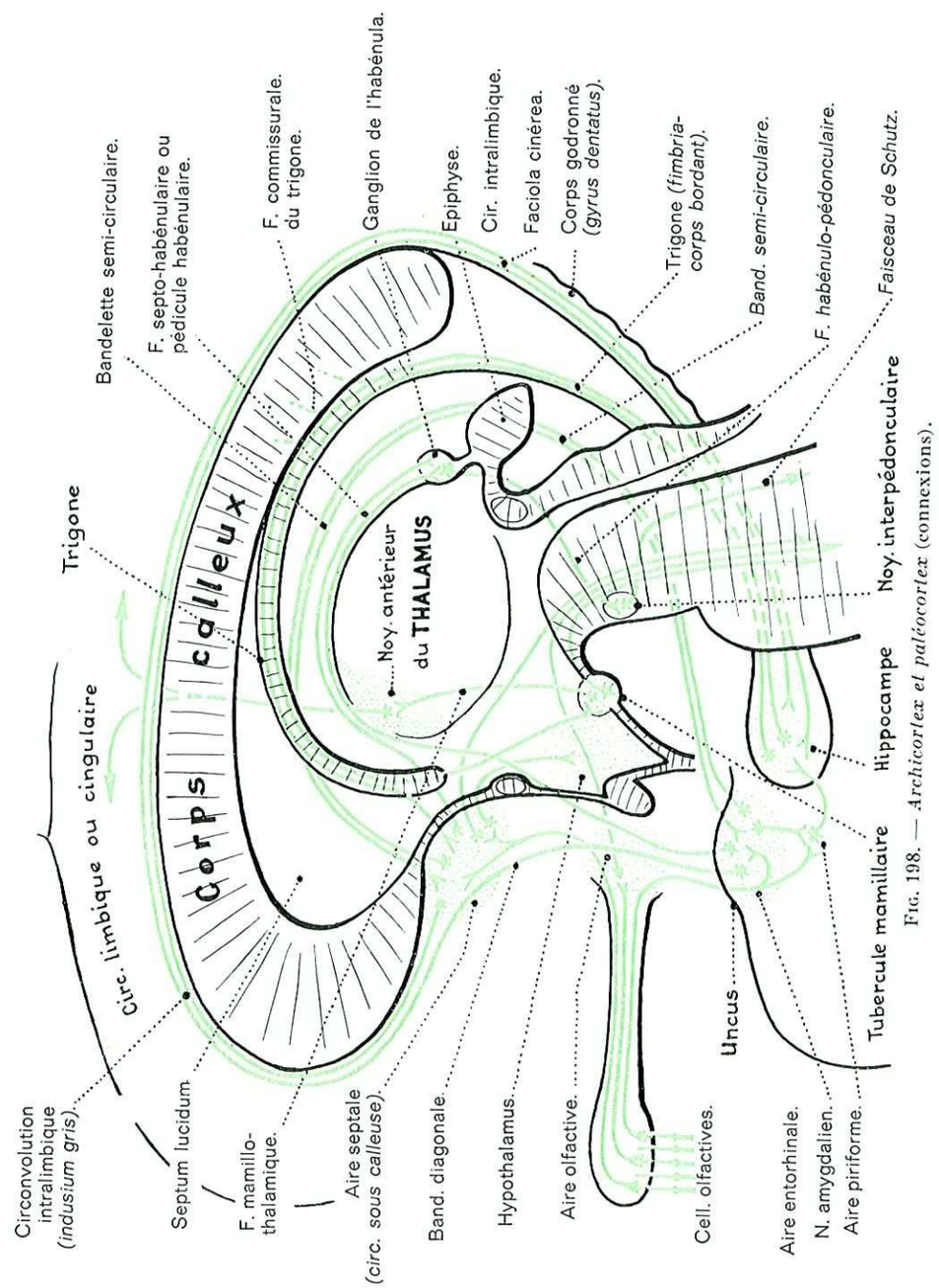

FIG. 198. — *Archicortex et paléocortex* (connexions).

UNIVERSITAIRE

C. — LE NÉOCORTEX

Le néocortex est le point d'aboutissement ultime de presque toutes les voies sensitives et sensorielles épicritiques, le point de départ de toutes les voies motrices volontaires et d'une grande partie des voies semi-automatiques, le siège des voies associatives les plus importantes.

Avec le néocortex apparaît l'activité consciente volontaire personnelle et psychique. Son développement est donc maximum chez les Mammifères et surtout chez l'Homme.

Les territoires corticaux de projection, qui sont le départ de fibres corticifuges ou motrices et l'arrivée de fibres corticipètes ou sensitives, comprennent des centres d'exécution et des centres d'élaboration. Les *centres d'exécution* présentent une certaine somatotopie; il y a des localisations précises, aussi bien pour les centres sensitifs que pour les moteurs. Les *centres d'élaboration* sont au contraire moins bien circonscrits et sont en relation avec les activités propres à la personnalité.

I. — LES AIRES CORTICALES DE LA MOTRICITÉ OU CENTRES EFFECTEURS

— **Les centres d'exécution.** — Une zone somato-motrice située sur la frontale ascendante correspond aux centres préposés aux mouvements de chaque segment du corps. De ces centres part la voie descendante qui va d'un seul jet aux centres moteurs périphériques. Leur destruction se manifeste par la paralysie des mouvements précis. Les liaisons directes du neurone cortical moteur et du motoneurone de la moelle sont surtout importantes chez les animaux supérieurs et chez l'Homme; chez les Mammifères (lapin, chat), l'axone de la cellule motrice se termine dans les neurones sous-corticaux.

— Les aires voisines de la zone somato-motrice, en particulier les aires dites parapyramidales et extra-pyramidales, régissent la motricité d'association semi-volontaire, semi-automatique, les attitudes d'un membre ou de tout le corps associées aux mouvements volontaires. Leur destruction s'exprime non par une paralysie, mais par une motilité inadaptée appelée l'apraxie motrice.

— **Le centre de l'élaboration** de la pensée et de la volonté motrice est au-dessus des centres qui exécutent. Cette fonction supérieure ne paraît pas située en un point précis de l'écorce frontale et préfrontale comme certains l'ont supposé; elle n'a pas de siège précis. Elle correspond au vaste champ cortical de la délibération et nécessite en fait la mise en jeu de tout le cerveau.

1° *Les aires de la motricité volontaire.*

L'aire somato-motrice (aire 4) ou aire électromotrice, qui commande à la contraction des muscles striés, est située sur la frontale ascendante où se trouvent les grandes cellules pyramidales dites cellules de Betz. Les axones des cellules de Betz ne constituent qu'une faible partie du faisceau pyramidal (v. p. 365).

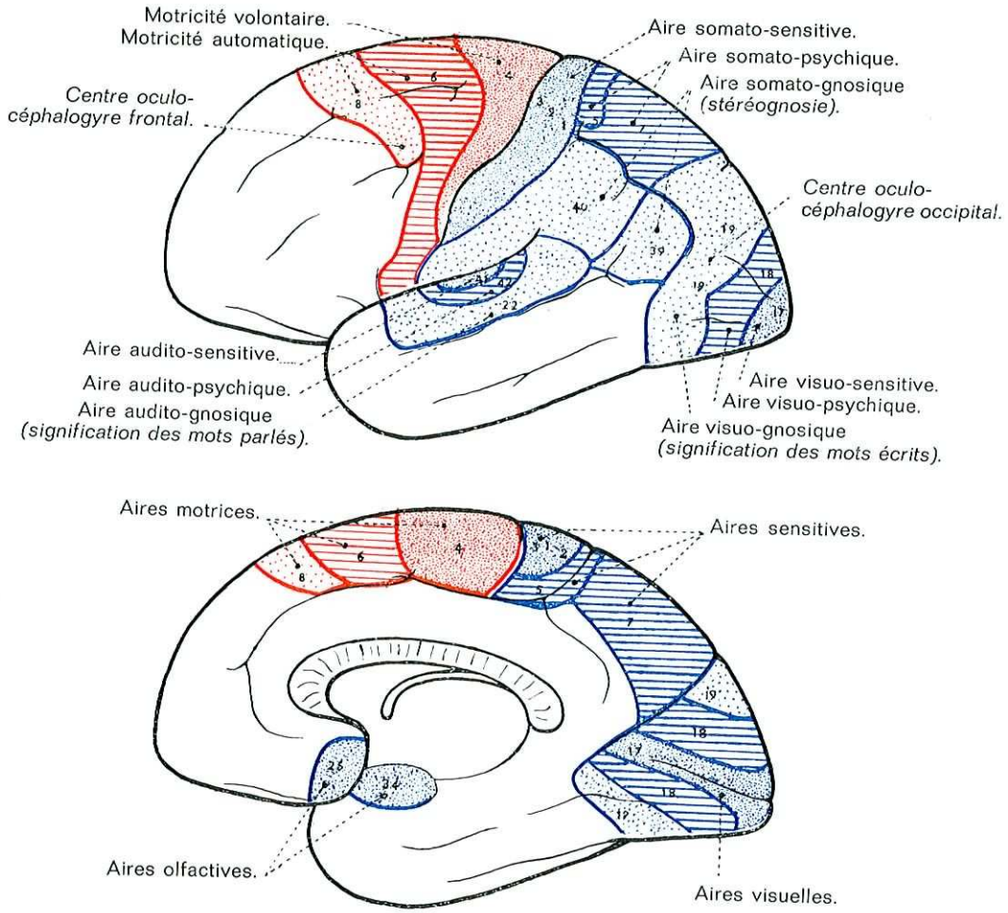

Fig. 199. — *Les principales aires corticales fonctionnelles.*

L'excitation chimique (strychnine) ou électrique déclenche un mouvement bref élémentaire portant sur un groupe musculaire ou sur un seul muscle; le nombre de points excitables est d'autant plus grand qu'on s'élève dans l'échelle animale.

Il existe une somatotopie précise, car on trouve de bas en haut les centres commandant au larynx, au pharynx, aux muscles masticateurs, à la langue, à la face, au cou, au pouce, à l'index, au médius, à l'annulaire, à l'auriculaire, à la main, à l'avant-bras, au bras, au thorax, à l'abdomen, à la cuisse, à la jambe, au pied, aux orteils. Les centres du pied et des orteils se trouvent sur la face interne de l'hémisphère cérébral au niveau du lobule paracentral. Les cylindraxes des cellules de Betz cheminent à travers le névraxe vers les neurones moteurs somatiques du côté opposé des noyaux des nerfs crâniens (f. géniculé ou cortico-nucléaire) ou de la tête des cornes antérieures (f. pyramidal ou cortico-spinal).

La représentation corticale des centres est plus en rapport avec la multiplicité et la délicatesse des mouvements qu'avec le volume des masses musculaires.

C'est ainsi que la surface du cortex qui commande aux mouvements de la main et des doigts est plus étendue que celle qui commande au tronc et au membre inférieur. « Il y a trente muscles dans la main et elle est capable de faire mille actes », disait Hughlings Jackson.

L'expérimentation et la clinique conduisent à admettre la conception de centres corticaux fonctionnels (flexion... extension...) et non anatomiques, mais il est possible que dans chaque centre fonctionnel, chaque muscle ait sa représentation.

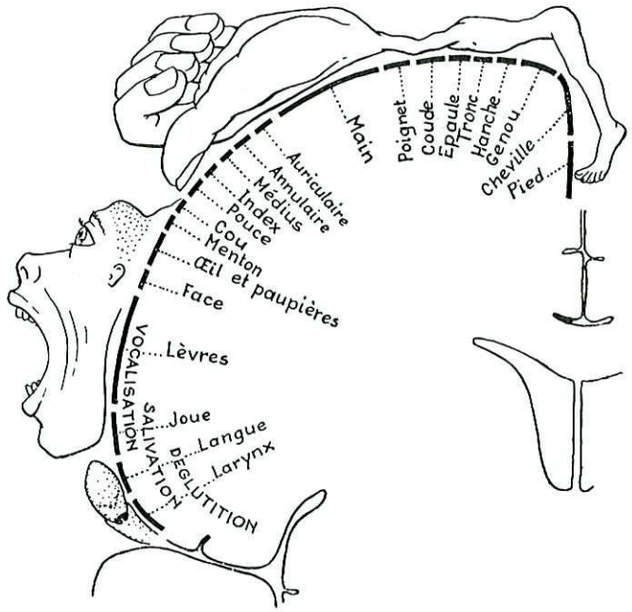

Fig. 200.
Représentation corticale motrice (homonculus moteur). (D'après W. Penfield et Rasmussen.)

Les aires oculo-céphalogyres représentent les centres corticaux fonctionnels les plus connus.

La synergie fonctionnelle des muscles de l'œil est indispensable. Dans le regard à droite par exemple, interviennent le droit externe droit commandé par le VIe droit et par son noyau et le droit interne gauche commandé par le IIIe gauche et par son noyau. S'il s'y ajoute la rotation de la tête vers la droite, le trapèze et le sterno-cléido-mastoïdien interviennent, commandés par le spinal médullaire et ses neurones. Des noyaux différents doivent donc obéir à un ordre unique qui ne peut venir que d'un territoire cortical et d'une voie cortico-oculo-céphalogyre.

Les mouvements conjugués de la tête et des yeux présentent une grande diversité, tant par leurs différentes directions que par leur nature. La mobilité oculaire répond à la volonté, mais elle est aussi mise en jeu par des réflexes d'origine visuelle, auditive et psychique qui interviennent dans l'expression d'états affectifs et intellectuels et dans la défense de l'organisme.

Le centre de la motricité oculo-céphalogyre volontaire est frontal. Le centre fonctionnel des mouvements des yeux et celui des mouvements conjugués de la tête et des yeux siègent sur le pied de la deuxième circonvolution frontale (aire 8). Un centre dextrogyre est dans l'hémisphère gauche, un centre levogyre dans

l'hémisphère droit. La voie oculo-céphalogyre rejoint et suit d'abord le faisceau géniculé dans le voisinage du faisceau du facial; les fibres destinées au IIIe se détachent et croisent à la hauteur des tubercules quadrijumeaux antérieurs; celles destinées au VIe forment le pes lemniscus profond et décussent au-dessus du sillon protubérantiel supérieur; d'autres enfin rejoignent le faisceau pyramidal et, après entrecroisement, vont au noyau du XIe.

Mais si la voie oculogyre va au IIIe et au IVe du côté opposé, elle n'assure pas le mouvement conjugué des deux yeux. Il est admis que le faisceau oculogyre commande au seul noyau du VIe du côté opposé et que ce noyau, par la voie d'association de la bandelette longitudinale postérieure, va commander au noyau du IIIe homolatéral (v. fig. 239, p. 381).

Un centre cortical oculo-céphalogyre réflexe répondant aux incitations d'origine visuelle est voisin des centres de la vision; il siège dans le pli courbe (aire 19). Les fibres qui en viennent se mêlent aux radiations optiques et, au niveau du mésencéphale, se confondent avec le pes lumniscus profond.

Un troisième centre temporal serait articulé avec la zone auditive et agirait comme centre réflexe auditif.

Chaque hémisphère commande aussi probablement en synergie avec l'autre aux mouvements vers le haut et vers le bas par des voies verticogyres.

2° *Les aires de la motricité automatique.*

La voie de la motricité volontaire (voie pyramidale) est une voie simple faite de deux neurones central et périphérique. Les voies de la motricité automatique (voies parapyramidale et extra-pyramidale) sont des voies à multiples chaînons. Elles facilitent et harmonisent les influx de la voie de la motricité volontaire.

Le cortex de la motricité automatique représente 85 % de tout le cortex moteur. Cette proportion ne doit pas surprendre, car tout mouvement volontaire est accompagné de mouvements automatiques très complexes et nombreux qui, en équilibrant le membre et le tronc, assurent une exécution précise limitée et harmonieuse du mouvement. De plus, beaucoup de gestes professionnels, sportifs sont devenus automatiques ou semi-automatiques.

Les centres sous-corticaux régulateurs de la motricité automatique : noyaux striés, noyaux sous-thalamiques, noyau rouge, locus niger, noyaux vestibulaires, olive, substance réticulée, cervelet, ne fonctionnent pas de façon indépendante de l'écorce. L'écorce exerce sur les centres sous-corticaux un contrôle et ces centres influencent le fonctionnement de l'écorce par des circuits complexes.

Les aires cortico-striées. — Des aires 4 et 6 partent des fibres cortico-striées qui vont au noyau caudé et au putamen, cortico-rubriques qui vont au noyau rouge, cortico-nigriques qui vont au locus niger, cortico-mésencéphaliques qui vont à la substance réticulée. Les fibres sont directes ou collatérales des faisceaux descendants. L'aire 6 a une action facilitatrice sur le cortex moteur, elle favorise la coordination harmonieuse des mouvements automatiques et volontaires qui concourent à la réalisation d'un geste complexe. Rappelons la hiérarchie des différents noyaux sous-corticaux, le striatum contrôle le pallidum, le pallidum contrôle les centres sous-thalamiques et mésencéphaliques... Cet ensemble constitue le *système parapyramidal,* car son origine corticale et son trajet sous-cortical sont mêlés à ceux du système pyramidal (aire 4) et, comme lui, ce système est croisé.

Les aires cortico-néocérébelleuses. — Le néocérébellum participe à la régulation des influx moteurs volontaires (voir *Cervelet*) par un circuit cortico-cérébello-cortical. A cet ensemble on conserve le nom de *système extra-pyramidal.* Le cervelet est renseigné, pour assurer cette régulation, par trois faisceaux corticaux partis soit des aires frontales de prévision, soit des aires pariétales et temporales où aboutissent les influx sensitifs et sensoriels (l'image de notre corps est effectivement indispensable à la régulation de nos mouvements). Le faisceau fronto-pontin d'Arnold né des aires 6 *a* et 6 *b*, le faisceau temporo-pontin de Turck-Meynert né de l'aire 22 de la première temporale et le faisceau pariéto-

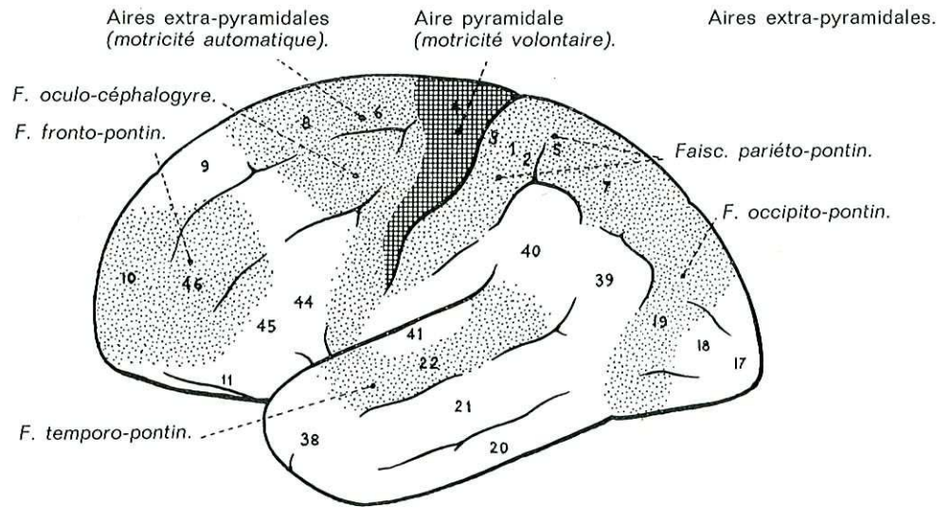

Fig. 201. — *Les aires motrices pyramidale et extra-pyramidale.* (D'après Fœrster modifié.)

pontin né des aires 1, 2, 3 et 5 de la pariétale ascendante et de la pariétale supérieure vont, au niveau des noyaux du pont, s'articuler avec le neurone ponto-cérébelleux. A partir de là, cette voie, par l'écorce cérébelleuse, le noyau dentelé du cervelet, le noyau latéro-ventral proprement dit du thalamus, revient au cortex moteur.

Les aires suppressives seraient capables d'inhiber le fonctionnement de l'aire de la motricité volontaire : ce sont les aires 4 *s* et 2 de part et d'autre de l'aire somato-motrice, l'aire 8 sur la face externe du lobe frontal, l'aire 24 sur la face interne du lobe frontal (cingulum). L'excitation de l'aire 4 *s* provoque une hypotonie controlatérale, l'élévation du seuil d'excitabilité de l'aire 4. Elle agit par l'intermédiaire d'un circuit sous-cortical; l'influx suppresseur suivrait la voie : noyau caudé, globus pallidus, faisceau lenticulaire, noyau latéral ventral antérieur du thalamus, aires 4 et 6. Le circuit cortico-strio-cortical régulariserait, d'après Bucy, l'action des aires motrices (fig. 186).

Les aires frontale (aire 8), occipitale (aire 19) ont une signification analogue pour la régulation des mouvements conjugués de la tête et des yeux.

II. — LES AIRES CORTICALES DE LA SENSIBILITÉ OU CENTRES RÉCEPTEURS

Toutes les voies ascendantes se projettent sur l'écorce cérébrale après relais dans le thalamus. Au niveau du thalamus, elles sont filtrées de leur contenu affectif. Au niveau de l'écorce, elles passent de la sensation épicritique à la perception et à la gnosie.

1° *Les aires de la sensibilité générale.*

— **L'aire somato-sensitive** ou post-centrale (aire 3) occupe la pariétale ascendante où se trouve l'aire de projection des fibres de la sensibilité générale. Les centres sont étagés de bas en haut : tête, membre supérieur, tronc, membre infé-

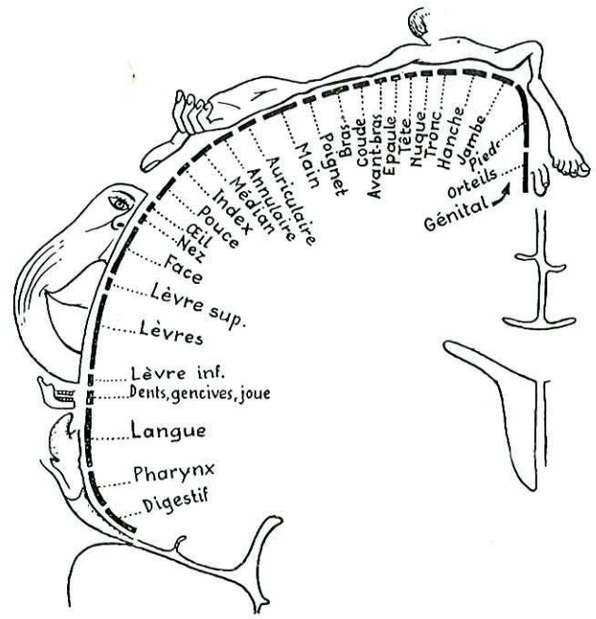

Fig. 202. *Représentation corticale sensitive* (homonculus sensitif). (D'après Penfield et Rasmussen.)

rieur. La surface corticale correspond à l'importance fonctionnelle du territoire et non à son étendue. La somatotopie inversée est encore plus caricaturale que celle de l'homologue moteur. La main a une surface égale à celle du tronc et des membres inférieurs. Les territoires de la main et des doigts et ceux de la face qui sont voisins sont des territoires d'expression en rapport avec le développement de la mimique et du langage.

Une aire sensitive générale supplémentaire existerait, d'après Penfield, sur la face interne de l'hémisphère.

— **L'aire somato-psychique** (aires 1, 2) occupe la moitié postérieure de la pariétale ascendante. Sur l'aire somato-sensitive, les sensations brutes élémentaires arrivent à la conscience. Au niveau de l'aire somato-psychique, se fait la discrimination quantitative et qualitative des sensations et leur synthèse, c'est-à-dire se réalise un phénomène psychologique complexe qui aboutit à l'interprétation des sensations élémentaires.

— **L'aire somato-gnosique** (ou tacto-gnosique) (aire 5) est située sur la partie antérieure des circonvolutions pariétales supérieures et inférieures. C'est à ce niveau que se réalise la reconnaissance ou gnosie qui suit la sensation et la perception. La somatognosie est la connaissance du schéma corporel. La stéréognosie est la reconnaissance des objets connus. Lorsque nous palpons un crayon, nous avons la sensation de consistance dure, de surface lisse, de poids, la perception d'un objet rond, long, résistant, la gnosie d'un objet connu : le crayon.

L'atteinte des différentes aires de la sensibilité se manifeste par des troubles variés (voir *Voies sensitives*, p. 421).

2° *Les aires de la sensibilité auditive.*

— **L'aire audito-sensorielle** (aire 41) est située sur la partie supérieure de la première circonvolution temporale, le long de son versant sylvien (aire supratemporale ou circonvolutions transverses de Heschl). Du corps genouillé interne, les voies cochléaires aboutissent là. On admet que la perception de sons aigus répond à la partie profonde de la circonvolution transverse, tandis que celle de sons graves répond à la partie superficielle. La destruction unilatérale donne une baisse insignifiante de l'acuité auditive; celle des deux détermine une surdité totale (voir *Voies auditives*, p. 449).

— **Les aires audito-psychiques et audito-gnosique** (aire 42). — L'aire audito-sensorielle enregistre les sons sans les interpréter. Autour existent des zones de perception et de gnosie, c'est ainsi que les sons deviennent des mots et que les mots prennent une signification; cette troisième opération nécessite la connaissance de la langue.

Le langage musical peut aussi être décomposé en : enregistrement des sons, perception de la mélodie, interprétation et compréhension de la signification symbolique de la musique. Cette dernière opération demande une éducation musicale et des dons particuliers.

3° *Les aires de la sensibilité visuelle.*

— **L'aire visuo-sensorielle** (aire 17) occupe les deux lèvres et le fond de la scissure calcarine et une partie du versant externe du pôle occipital. On l'appelle aussi aire striée en raison de la présence dans sa structure de la strie de Vicq d'Azyr. Chaque point de la rétine se projette sur un point correspondant de l'écorce qui est une véritable rétine corticale. La lèvre calcarine inférieure correspond à la moitié supérieure de la rétine, la lèvre calcarine supérieure à la moitié inférieure

de la rétine. La macula correspond à l'extrémité postérieure de la scissure et au pôle occipital. Toutes les radiations optiques se terminent là. La destruction unilatérale donne une hémianopsie latérale homonyme; la destruction bilatérale donne une cécité corticale totale (voir *Voies visuelles*).

L'enregistrement spécialisé de la couleur et de la lumière correspondrait non plus à des localisations en surface, mais à des localisations en profondeur. Leur existence cadre parfaitement avec la spécialité accordée aux cônes dans la perception des couleurs et aux bâtonnets dans la perception de la lumière. Elle explique aussi la possibilité d'hémichromatopsie (perte de la vision des couleurs dans une hémirétine).

— **Les aires visuo-psychique et visuo-gnosique** (aires 18, 19) sont situées autour de l'aire visuo-sensorielle. On les appelle aires péristriées et parastriées. Elles sont situées particulièrement sur la face externe du lobe occipital qu'elles débordent et sur sa face inférieure. Ainsi se réalisent après la vision la perception et la connaissance de la valeur symbolique des objets. La destruction de ce centre crée l'agnosie visuelle. La cécité verbale en fait partie : le sujet atteint voit le mot mais ne comprend pas sa signification.

Cette aire serait aussi le centre de la notion d'espace et d'orientation, celui de la perception des formes et des dimensions des choses.

4° *Les aires de la sensibilité gustative.*

On a longtemps cru que l'aire gustato-sensorielle se trouvait confondue avec l'aire olfacto-sensorielle et correspondait à l'allocortex. On pense actuellement qu'elle est située au niveau du pied de la pariétale ascendante.

De la partie supérieure du noyau du faisceau solitaire (noyau gustatif de Nageotte), la voie gustative gagne par le ruban de Reil le noyau arqué du thalamus et ensuite le néocortex de la pariétale ascendante juste au-dessus de la scissure de Sylvius.

III. — LES AIRES CORTICALES NEURO-VÉGÉTATIVES

Bien que l'homme n'ait pas le pouvoir d'intervenir sur ses fonctions végétatives et soit incapable d'influencer sa pression artérielle, son système horripilateur, son rythme cardiaque (1) ou la vascularisation de ses extrémités..., il existe des centres corticaux correspondant à ces fonctions.

— La simple observation conduit à admettre leur existence. L'activité psychique est accompagnée de modifications neuro-végétatives.

— L'observation clinique permet de relever des dérèglements viscéraux dans certaines affections qui atteignent l'écorce cérébrale. Dans les crises d'épilepsie, les fonctions végétatives sont souvent troublées; il existe d'ailleurs des crises viscérales. Dans l'hémiplégie corticale, il y a souvent des modifications circulatoires; les premiers jours, les membres atteints sont plus colorés, plus chauds, ils

(1) Rappelons toutefois que les yogi arrivent à modifier leur rythme cardiaque.

deviennent ensuite pâles et froids. On admet qu'une lésion destructive produit généralement une vasodilatation, tandis qu'une lésion irritative s'accompagne de vasoconstriction...

— L'expérimentation et l'observation chirurgicale enfin ont permis de découvrir des centres corticaux qui contrôlent la régulation des appareils de la vie végétative. Ils ne sont pas situés dans une région particulière, ils n'ont pas de particularités cyto-architecturales.

Sur la **face externe du lobe frontal**, Watts et Fulton (1934) ont démontré chez le Singe que la stimulation de l'aire prémotrice, c'est-à-dire de l'aire 6 de Brodmann, agit dans le sens de la diminution de l'activité sympathique : augmentation du péristaltisme intestinal, tandis que l'ablation bilatérale de cette zone détermine

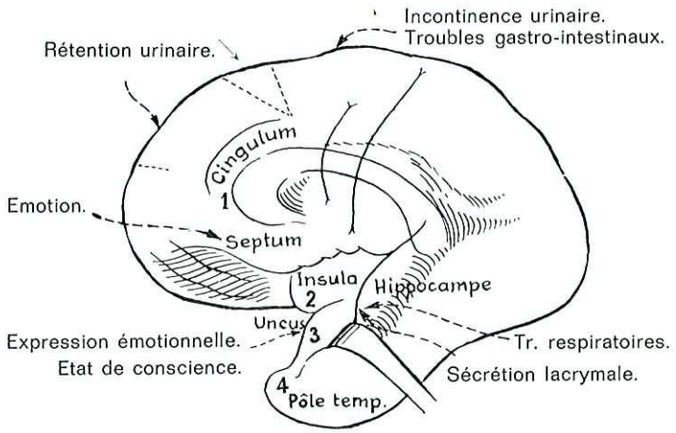

Fig. 203. — *Les aires corticales neuro-végétatives.* (D'après J. Lawrence Pool, 1954.)
En *1, 2, 3* et *4*, on provoque des troubles gastro-intestinaux, vasomoteurs et respiratoires.

les signes d'une hyperactivité sympathique : tachycardie et diminution de la motilité intestinale. Il semble donc qu'il y ait au niveau de l'aire 6, juste devant l'aire motrice giganto-pyramidale 4 des centres correspondant à l'activité végétative : sudation, érection des poils, vasomotricité, motilité pupillaire, sécrétions lacrymale et salivaire, motricité vésicale et gastro-intestinale. Ces centres sont intriqués avec les centres moteurs somatiques. Penfield et Rasmussen (1950) n'ont vérifié chez l'Homme que les effets sur l'appareil digestif.

Sur la **face inférieure du lobe frontal**, la circonvolution orbitaire paraît constituer la projection corticale principale du nerf pneumogastrique. De nombreuses recherches ont prouvé l'action manifeste de l'aire 13 sur les mouvements respiratoires et sur la vasomotricité. Des recherches expérimentales (Bailey et Sweet, 1940), des observations faites chez l'Homme lors d'opération telle que la lobotomie (Livingston, 1948) ont permis de démontrer l'existence, sur la partie postéro-externe de la face orbitaire (aire 13), d'une zone dont la stimulation déclenche une élévation de la pression artérielle. L'aire 14 qui correspond à la circonvolution orbitaire interne paraît avoir aussi une action sur la respiration et la circulation (Livingston). D'après Sachs et Blender, le centre circulatoire est juste en avant du chiasma, au niveau de l'espace perforé antérieur.

Sur la **face interne du lobe frontal**, la stimulation de l'aire 24 ou gyrus cingularis (portion antérieure de la circonvolution péri-limbique) détermine la dilatation des pupilles, l'érection des poils, des modifications cardio-vasculaires variables, un arrêt respiratoire et une perte de tonus musculaire. Ward (1948) estime que l'aire 24, aire suppressive la plus puissante, exercerait son rôle suppressif sur le fonctionnement de tout le système moteur et plus particulièrement du système végétatif.

Sur le **lobe temporal** existeraient d'autres centres de régulation organique d'après Kennard. La stimulation de l'aire 38 (pointe du lobe temporal) détermine une élévation de la tension artérielle (Chapman, Livingston et Poppen, 1950). L'aire de l'insula serait aussi centre neuro-végétatif. Penfield a montré que l'excitation de l'écorce insulaire provoque une représentation abdominale douloureuse.

En conclusion, l'ensemble des aires corticales dénommé par certains auteurs cerveau viscéral a des connexions particulières :

— L'enchevêtrement des centres corticaux végétatifs et somatiques est intéressant à noter. Il va dans le sens de leur union fonctionnelle. D'après Fulton (1936), il y a au niveau du cortex coexistence dans une même zone de représentation somatique et végétative permettant de régler les exigences de certaines fonctions. C'est ainsi que les centres de la vasomotricité sont voisins de ceux de la motricité de la région correspondante; un travail musculaire s'accompagne effectivement d'une circulation augmentée des territoires musculaires en activité. C'est ainsi que le centre de la sécrétion lacrymale est au voisinage du champ cortical moteur de l'œil et que celui de la sécrétion salivaire est placé sur le bord antérieur du centre moteur de la langue.

— Le voisinage des centres végétatifs et des centres psychiques expliquerait le retentissement des processus psychiques sur les grands appareils : réactions émotives, sueurs, pilo-érection, chaleur, envie d'uriner...

— Les aires végétatives sont reliées dans les sens au thalamus et à l'hypothalamus. Elles sont directement en rapport avec le rhinencéphale.

IV. — LES AIRES CORTICALES, CENTRES D'ÉLABORATION DE LA PENSÉE ET DE L'ACTION

Les fonctions supérieures d'élaboration de la pensée et de l'action n'ont pas de localisation précise. Elles nécessitent la mise en jeu de tout le cerveau. On peut toutefois apporter quelques précisions sur le vaste champ cortical de la délibération.

1° La prééminence de l'hémisphère cérébral gauche.

Chez 95 % des sujets, il existe un hémisphère majeur, le gauche, un hémisphère mineur, le droit.

On admet que la latéralisation est une acquisition. Chez les Hominidés, en effet, les deux hémisphères étaient probablement égaux et les deux mains remplis-

saient un rôle équivalent. L'inégalité des hémisphères cérébraux constatée sur les moulages des voûtes crâniennes paraît indiquer que la latéralité a remplacé la parité et que les mains sont devenues complémentaires à une époque qui est antérieure à l'avènement de l'Homme de Néanderthal.

Les *gnosies* somatiques tactiles, visuelles, auditives, c'est-à-dire la reconnaissance de notre corps, ou d'un objet par le tact ou la vue, ou d'un son, les *praxies* idéomotrices, c'est-à-dire l'organisation, la planification des mouvements (salut militaire, signe de croix, gestes professionnels...), appartiennent aux deux hémisphères et se réalisent dans l'hémisphère opposé. Les aires préfrontales (aires 8, 9, 10, 11, 46, 47...) auraient un rôle régulateur de la motricité. Von Bonin les a appelées aires de la prévision de l'action.

Par contre, la gnosie de notre corps dans son ensemble, la praxie idéatoire c'est-à-dire l'organisation des mouvements à un niveau supérieur, appartiennent à l'hémisphère majeur, le gauche chez les droitiers.

La supériorité de l'hémisphère gauche s'affirme pour les fonctions du langage. C'est dans l'hémisphère gauche que s'élabore la pensée conceptuelle et symbolique alors que les deux hémisphères assument chacun pour une moitié du corps les conditions nécessaires à l'exercice de la pensée.

Quelques auteurs accordent la prééminence à l'hémisphère droit pour certaines fonctions générales telles que la gnosie spatiale : cette opinion est contestée par nombre d'auteurs (voir plus loin).

Si le cerveau gauche est mis hors d'état de fonctionner pour une raison quelconque, le droit peut prendre intégralement en charge des fonctions d'un niveau supérieur (langage), à condition que l'accident survienne avant l'âge de 12 ans. Plus tard, ce remplacement n'est plus possible.

2° *La connaissance de notre corps et de sa position dans l'espace.*

La connaissance de notre corps et de sa position dans l'espace (somatognosie, schéma corporel) résulte du rassemblement d'informations de diverses provenances. Nous prenons connaissance de notre moi corporel par le contact avec le monde extérieur grâce aux différents modes de sensibilité : le toucher nous informe sur la forme et la consistance, la sensibilité proprioceptive, sur notre attitude et position, la vue nous le montre, l'ouïe nous rend familière notre voix... or, les aires de sensibilité tactile et proprioceptive (aires pariétales), visuelle (aire occipitale), auditive (aire temporale) sont autour d'une région corticale qui les réunit : cette région correspond aux circonvolutions qui entourent l'extrémité postérieure de la scissure de Sylvius et du premier sillon temporal (pli courbe). Il est à noter que cette surface corticale est aussi aire de projection du pulvinar, noyau du thalamus qui reçoit des influx des noyaux latéro-ventral postérieur, des corps genouillés externe et interne qui sont les relais des voies tactiles visuelle et auditive.

On attribue à une lésion pariétale les troubles de la connaissance de l'espace et du corps et les désordres de la fonction gestuelle. Un malade dont le lobe pariétal est lésé présente une hémiasomatognosie ou une hémiastérognosie, ou une hémiaspontanéité motrice ou plusieurs de ces troubles associés.

La *négligence spatiale unilatérale* est une variété d'agnosie très particulière. Il y a plus qu'une agnosie, les malades ont la connaissance de la droite et de la gauche, de l'espace gauche ou droit mais ont perdu la possibilité de l'utiliser. C'est un trouble psychomoteur plus que sensitivo-gnosique; il réside dans le comportement. C'est un trouble d'utilisation des données perceptives au niveau le plus élevé. Il serait particulier à une lésion de l'hémisphère mineur, c'est-à-dire droit. En fait, on peut penser que, lors de lésions de l'hémisphère majeur, il est probablement masqué par des troubles plus importants et devient difficile à découvrir.

3° *La mémoire.*

La mémoire peut se définir comme possibilité de fixer le présent et d'évoquer le passé avec précision.

a) Les diverses formes de mémoire.

— **La mémoire immédiate** n'est pas, à proprement parler, une activité mnésique, c'est-à-dire un phénomène de rétention; liée à la persistance d'une activité neuronique corticale lors de la réception d'un stimulus, elle ne dure que quelques dizaines de secondes en moyenne. On l'explore en récitant des séries de chiffres ou des séries de syllabes que l'on demande de répéter immédiatement. La quantité répétée est une constante physiologique remarquablement fixe, de l'ordre de six à sept chiffres chez le sujet jeune normal.

— **La mémoire de fixation que J. Delay a appelée mémoration** dépend, d'une part, des structures qui stockent l'information et, d'autre part, de la répétition ou de la valeur affective du stimulus; on retient en effet mieux une leçon plusieurs fois apprise et des événements vécus. Pour explorer la mémoration, on demande au sujet d'apprendre et de retenir une série de noms communs, une liste de mots étrangers, une histoire courte, etc. On peut également lui demander ce qu'il a fait durant les heures précédentes.

— **La mémoire d'évocation ou remémoration de Barbizet** consiste dans la propriété que l'on a d'amener dans le champ de sa conscience un certain nombre d'informations antérieurement mémorées. Il s'agit de la mémoire à long terme; elle est la plus solide; sa destruction nécessite des lésions cérébrales importantes et diffuses. On l'explore en faisant appel à des questionnaires standards (échelle d'information du test de Wechsler) ou en demandant au sujet de raconter certains événements de son existence (date de naissance, vie scolaire, service militaire, mariage, profession, etc.).

b) Les bases anatomiques et neurophysiologiques.

D'après les conceptions actuelles, l'explication de la phase d'acquisition est essentiellement électrophysiologique, tandis que celle de la fixation durable dans les cellules est un processus biochimique aboutissant à une codification structurale.

1° La fixation des souvenirs ou mémoration. — *a)* **Les lieux de mémoration.** — *Le système réticulé* ascendant, qui joue un rôle dynamogénique, active les dif-

férentes structures cérébrales. La vigilance est indispensable à la mémorisation; des acquisitions mnésiques sont possibles pendant le sommeil; impossibles dans le coma. Un facteur effectif peut, par la sécrétion adrénalinique qu'il provoque, activer les neurones réticulaires et aider à fixer plus profondément un souvenir.

— De nombreux travaux anatomo-cliniques ont montré que l'enregistrement mnésique nécessite l'intégrité d'un circuit unissant l'hippocampe aux corps mamillaires; il s'agit du *circuit hippocampo-mamillo-thalamo-cingulaire* que Papez a impliqué dans la régulation des émotions (fig. 204). Ce circuit est bilatéral et symétrique. La majorité des auteurs pensent que, pour entraîner des troubles mnésiques, des lésions bilatérales sont nécessaires. Le rôle des *circonvolutions hippocampiques* ou corne d'Ammon est bien connu depuis le cas de Grunthal (démence avec amnésie de fixation par lésions temporales internes bilatérales après coma hypoglycémique); l'atteinte postérieure de ces circonvolutions dans les thromboses bilatérales de la cérébrale postérieure détermine amnésie de fixation et cécité corticale (Dide et Botcazo, 1902); des lobectomies temporales internes bilatérales (Scoville et Milner) ont donné le même résultat. Le rôle du *trigone*, qui réunit hippocampe et corps mamillaires, et en particulier celui de ses piliers antérieurs, est mis en évidence lors de tumeurs frontales internes à extension bilatérale; il a pu être démontré par coagulation stéréotaxique bilatérale (Hassler et Reichert, 1957); la section unilatérale du pilier antérieur ne provoque aucun trouble. Des lésions localisées au niveau des *tubercules mamillaires* ont été découvertes par Gamper (1928) dans le syndrome de Korsakoff caractérisé essentiellement par une amnésie de fixation. Depuis, des observations secondaires à des tumeurs ou à des traumatismes ont été publiées. Le rôle des *faisceaux de Vicq d'Azyr* ou tractus mamillo-thalamiques a pu être supposé au cours des démences thalamiques par lésions bilatérales des noyaux internes où l'amnésie de fixation est un des principaux symptômes. La responsabilité des *noyaux antérieurs du thalamus* a été démontrée par Spiegel et Wycis par thalamotomie stéréotaxique antéro-interne. *Le gyrus cingulaire* ou cingulum a été moins étudié. Whitty et Lewin ont obtenu, après cingulectomie, des amnésies de fixation.

En conclusion, le système réticulé ascendant et le système limbique avec un rôle différent sont indispensables à la mise en mémoire et à l'évocation sans pour autant être le dépôt des expériences. Ce rôle paraît dévolu au cortex hémisphérique qui est à la fois le siège des perceptions multisensorielles et le lieu des traces laissées par ces expériences.

b) **Le mécanisme de la mémoration.** — Le mécanisme interne des phénomènes mnésiques se situe au niveau cellulaire. On suppose que, dans un premier temps, se fait *le marquage neuronal*. Un train d'influx est capable de modifier la structure des neurones cibles. Pour que la codification structurale soit obtenue, il faut que le train d'influx d'un seul essai laisse une trace durable et que le train d'influx soit répété (apprentissage). Dès leur réception, les neurones entrent en contact avec des groupes neuronaux porteurs de messages antérieurement stockés; ils renforcent, modifient ou complètent l'acquisition initiale. Ainsi se créent des liaisons temporaires entre des systèmes différents. Les phénomènes électriques des premiers temps sont fragiles : après un traumatisme crânien, peut survenir une amnésie qui couvre les heures précédant l'accident; chez l'animal, une série d'électrochocs pratiqués très vite après l'acquisition d'un apprentissage la fait disparaître.

2° La conservation des souvenirs et leur évocation. — *a)* **Comment se fait le stockage des souvenirs ?** — On admet actuellement que le support des souvenirs de longue durée est une modification de structures de certaines molécules du neurone. Les phénomènes de mémoire seraient comparables à ceux de la transmission des caractères génétiques par les chromosomes qui sont constitués essentiellement par des molécules d'acide desoxyribonucléique ou ADN, qui transmettent le message codé à des molécules d'acide ribonucléique ou ARN. Pour ce qui est de l'information, le message électrique entraînerait une modification de structure de l'ARN

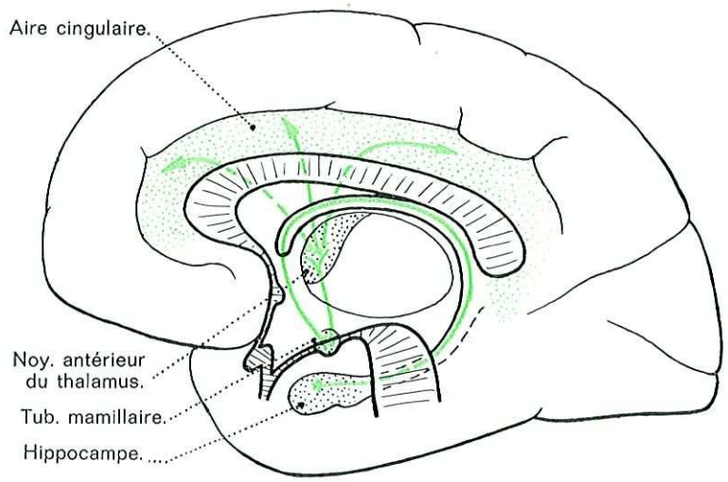

FIG. 204. — *Circuit hippocampo-mamillo-thalamo-cingulaire* (circuit de Papez).

contenu dans le soma du neurone et de l'axone et la synthèse de protéines codées, support du stockage du souvenir. La phase biochimique de consolidation se ferait par extension à des groupes voisins, ainsi s'expliqueraient la plus grande fragilité du souvenir récent et, au contraire, la consolidation des souvenirs par les évocations répétées. On admet aussi que les cellules névrogliques pourraient participer à l'emmagasinement des souvenirs.

b) **Où sont stockés les souvenirs ?** — Les phénomènes biochimiques de stockage des souvenirs se situent au niveau du néocortex. L'évocation des souvenirs est perturbée par les lésions corticales diffuses et bilatérales.

Existe-t-il une systématisation topographique de la mémoire au niveau du néocortex ? La carte du cortex cérébral humain a été minutieusement établie. La stimulation des aires de la vision, de l'audition, des diverses sensibilités, provoque des sensations élémentaires et non des représentations mnésiques élaborées. La suppression même bilatérale de ces aires n'empêche pas le patient de se souvenir de ce qu'il avait vu ou entendu auparavant alors qu'il est devenu aveugle ou sourd... On peut pourtant considérer comme mémoire la possibilité de reconnaître ce que l'on voit, entend ou palpe, puisque les gnosies reposent sur l'identification du déjà acquis : gnosie des physionomies, orientation spatiale.

Sur le lobe pariétal, la stimulation d'aires déterminées (P2) provoque une perturbation paroxystique du schéma corporel, mais seulement chez le sujet atteint

de crises épileptiques de ce type. La résection du cortex pariétal chez les amputés atteints de douleurs du type membre-fantôme ne supprime pas cette sensation...

Le lobe frontal sur lequel des informations ont pu être recueillies au cours des opérations de psycho-chirurgie ne paraît pas avoir de fonctions mnésiques majeures; des lobotomies très postérieures n'ont pas amoindri l'évocation des souvenirs anciens.

Le lobe temporal intervient sans nul doute dans l'agencement des souvenirs. W. Penfield a rassemblé une grande expérience sur plus de 1 000 opérations pour épilepsie réalisées sous anesthésie locale avec stimulation électrique et enregistrement des réponses fournies par le patient. Il n'a suscité de réminiscence mnésique qu'au niveau des lobes temporaux et jamais dans les autres régions du cerveau, mais il s'agissait de patients ayant des crises épileptiques à type psychosensoriel. Chez certains épileptiques, les hallucinations sont très riches : voix, musique, souvent ordonnées de façon harmonieuse, scènes vécues. La stimulation de la région uncinée et para-amygdalienne provoque de telles apparences de rêves. Plusieurs fois, la stimulation porta le patient à croire qu'il entendait une chanson familière. L'audition est cinétique et non statique. La stimulation du même point a toujours fait surgir les mêmes souvenirs de musique. La mélodie ressuscitée est souvent accompagnée de la vision de l'orchestre ou de l'exécutant. Ce sont des souvenirs de faits ayant réellement existé. W. Penfield admet que toute une partie du cerveau agit comme un ruban enregistreur et conserve des faits prêts à revenir en mémoire. Mais pareille évocation n'est possible qu'au niveau du cortex temporal et d'un cortex déjà pathologique, car la stimulation chez un sujet sain est inefficace... ?

La mémoire peut être difficilement incluse dans des régions corticales déterminées; il est donc logique d'admettre qu'elle dépend de multiples circuits interneuronaux et il est légitime de soupçonner une action de masse. D'après Lashley, les troubles de la mémoire secondaires à la décortication sont fonction du volume du néocortex enlevé. Le principe de masse conduit à admettre l'équipotentialité du cortex dans son rôle mnésique. Le stockage diffus rend compte de la persistance des souvenirs anciens, malgré des agressions multiples subies par le cerveau.

On peut pourtant admettre la spécialisation de certaines régions; les fonctions du langage parlé et entendu, écrit et lu, nécessitent l'intégrité du lobe temporal dominant; la notion de spatialité de notre environnement et de nous-mêmes par rapport à lui est en relation avec le cortex pariétal postérieur de l'hémisphère mineur...

Une question se pose enfin : les deux hémisphères possèdent-ils le même patrimoine mnésique ou ont-ils une certaine spécialisation ? Il faut admettre que la rétention mnésique s'effectue dans les deux hémisphères et que le transfert se fait immédiatement par l'intermédiaire des voies commissurales, car l'exérèse unilatérale d'un lobe temporal ne modifie pas les processus de rétention mnésique.

c) Les troubles de la mémoire.

*1° **Les amnésies.*** — L'amnésie de fixation (ou antérograde ou de mémoration) est caractérisée par l'incapacité d'acquérir de nouveaux souvenirs. Le sujet cesse d'enregistrer des informations, est incapable de retenir correctement une histoire ou de raconter ce qu'il a fait durant les heures précédentes. Par contre, l'évocation des souvenirs antérieurs au début du trouble est conservée. — L'amnésie d'évocation (ou rétrograde) est une amnésie lacunaire, localisée dans le temps et apparaissant après une période où la fixation n'a pas pu se faire (confusion mentale, ictus amnésique, crise comitiale, Korsakoff guéri...). — L'amnésie mixte antéro-rétrograde est caractérisée à la fois par l'effacement partiel des souvenirs anciens et par la difficulté ou l'impossibilité d'en acquérir de nouveaux. Il s'agit, en fait, de la plus habituelle des amnésies qui résulte en règle de lésions diffuses du néocortex, support de la mémoire immédiate et de la mémoire à long terme, et parfois des circonvolutions de l'hippocampe. Ce tableau constitue l'un des éléments fondamentaux des détériorations mentales. — Le syndrome de Korsakoff (1887) correspond, dans la description première, à l'association chez des alcooliques de troubles psychiques dominés par une amnésie de fixation et de polynévrites des membres inférieurs. D'autres causes du syndrome psychique ont été décrites en dehors de l'éthylisme : carences alimentaires, tumeurs ou lésions atteignant de façon bilatérale le circuit hippocampo-mamillo-thalamique. L'amnésie de fixation est l'élément le plus important : alors que la mémoire immédiate est conservée, le malade oublie à mesure; par contre, le capital mnésique fixé avant le début de l'affection reste, en principe, intact. Trois troubles psychiques sont le résultat de l'amnésie de fixation : la désorientation temporo-spatiale, la fabulation, les fausses reconnaissances. — Les éclipses amnésiques surviennent brutalement et cèdent parfois de même. Pendant 4 à 5 jours, le malade présente une amnésie de fixation (il oublie à mesure, répétant sans cesse les même questions) et une amnésie rétrograde qui couvre les heures précédant immédiatement l'accès. Ces épisodes seraient liés à une ischémie transitoire du système vertébro-basilaire qui vascularise les tubercules mamillaires et les circonvolutions hippocampiques. — Les amnésies post-traumatiques réalisent des types variés; il s'agit habituellement d'amnésies lacunaires intéressant la période où les troubles de la conscience n'ont pas permis de fixation, mais il s'y associe souvent une amnésie rétrograde frappant les événements ayant précédé immédiatement le traumatisme qui correspondent à la période intermédiaire fragile du temps du codage cérébral. — Les amnésies au cours des démences réalisent généralement des amnésies antéro-rétrogrades : la mémoire immédiate est diminuée, la fixation est très affaiblie, le stock mnésique disparaît progressivement, ne laissant que les souvenirs les plus anciens ou les plus importants. — Les amnésies psychiatriques pures ou fonctionnelles. Au cours des psychoses aiguës, le déficit de mémoration est proportionnel au degré de déstructuration de la conscience; il est maximum lors des états de confusion mentale et lors des états crépusculaires épileptiques. Dans les névroses et dans l'hystérie en particulier, les troubles mnésiques sont peu réductibles à une conception organiciste; des amnésies électives frappent certains souvenirs qui, mal tolérés par le Moi, sont refoulés dans l'inconscient.

*2° **Les hypermnésies.*** — Les hypermnésies permanentes ne sont généralement que l'hypertrophie d'une fonction spécialisée. Le cas des calculateurs prodiges en est la forme la plus connue. — Les hypermnésies paroxystiques sont plus intéressantes; les visions panoramiques caractérisées par le déroulement rapide au niveau de la conscience d'une partie plus ou moins importante de la vie passée sont surtout connues au cours des crises unicinées de Jackson.

*3° **Les paramnésies*** constituent une confusion entre les souvenirs passés et le présent. — Dans l'amnésie de Pitres, au cours de certains états paroxystiques, des tranches du passé se présentent à la conscience du sujet et acquièrent la valeur de présent. — L'impression du déjà vu (le présent est vécu comme ayant déjà existé) de façon transitoire est parfois rencontrée chez des sujets normaux et se voit également dans certaines crises d'épilepsie. — L'impression de jamais vu est caractérisée par l'absence de liens entre le présent et le passé.

La mémoire constitue le support fondamental de toutes les activités complexes du cerveau. Tout progrès dans son domaine signifie automatiquement un pas en avant dans « l'explication » du mécanisme de la pensée.

4° Le langage.

Le langage ne consiste pas seulement en mots séparés mais en phrases et en expression dans lesquelles une pensée est formulée. C'est le « langage intérieur » qui permet ce passage de la pensée à l'expression et *vice versa*. Ce système fonctionnel complexe repose sur l'activité combinée de plusieurs zones de l'écorce cérébrale.

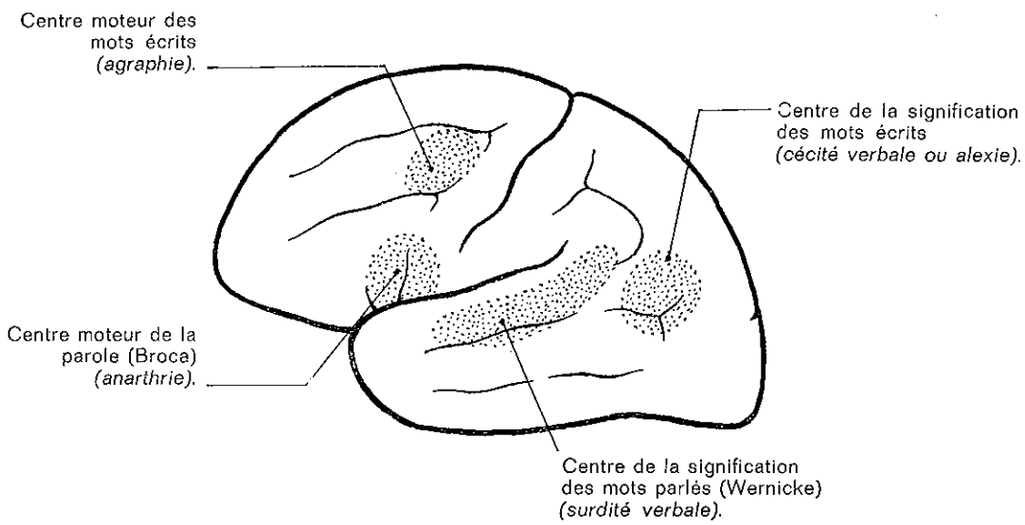

FIG. 205. — *Aires corticales du langage et différents types d'aphasie.*

Il est classique de décrire :

1° *Des centres émetteurs ou moteurs* au nombre de deux : un centre du langage parlé situé au pied de la frontale ascendante au niveau des centres moteurs linguo-pharyngo-laryngés, non loin des centres de la mimique et des gestes, correspond à ce qu'on appelle l'aire de Broca; un centre du langage écrit situé sur la partie postérieure de la 2e frontale devant les centres moteurs des doigts.

2° *Des centres récepteurs ou sensitifs* au nombre de deux : un centre du langage parlé situé sur la partie moyenne de la première temporale devant la projection des voies cochléaires; un centre du langage écrit situé sur le pli courbe à la partie postérieure du premier sillon temporal et devant la zone occipitale péristriée.

L'atteinte de ces centres est respectivement à l'origine :

1° *D'aphasies motrices* du type anarthrie (impossibilité de trouver la combinaison simple des mouvements nécessaires à la production des sons) ou agraphie (impossibilité d'écrire un mot entendu).

2° *D'aphasies sensorielles* ou de compréhension du type surdité verbale (déficit de la fonction auditive touchant l'analyse et la synthèse des sons de la parole) ou cécité verbale (déficit de la compréhension des mots écrits).

Autour des zones de projection motrice et sensitive existent des zones idéatoires praxiques et gnosiques. Les différentes zones sont reliées entre elles, ce qui explique la rareté des aphasies pures ou sélectives. L'ensemble constitue le classique quadrilatère de Pierre Marie.

En réalité, *il n'existe pas plus de centre du langage qu'il n'existe de centre de la pensée.* Si le langage nécessite un certain nombre de structures anatomiques et de conditions physiologiques qui sont en fait déjà réalisées chez le grand Singe, le vrai langage n'a pris naissance dans la lignée des Hominidés que lorsque s'éveilla la conscience. De même que la pensée est portée par le langage, de même le langage nécessite la pensée.

La parole intérieure est chez l'Homme si intimement associée à la pensée qu'elle en est inséparable. On est en droit de dire que penser c'est parler à un interlocuteur invisible. La vaste région qui renferme les centres du langage mérite d'être décrite sous le nom de zone logopsychique.

Au-dessus des centres élémentaires d'expression et de compréhension verbale, doit nécessairement être l'élaboration intellectuelle. Le mécanisme verbal séparé de la pensée aboutit à la logorrhée, à une parole automatique remplie de formules toutes faites... On en est ainsi conduit à chercher la localisation d'un centre de l'idéation, recherche bien illusoire d'ailleurs, puisque les phénomènes psychologiques de l'idéation nécessitent la mise en jeu du cerveau tout entier, diencéphale aussi bien que télencéphale. L'aphasie apparaît donc comme un trouble intellectuel spécialisé portant sur le langage.

— *Pourquoi y a-t-il prédominance d'un hémisphère ?* Les deux hémisphères sont le siège de zones d'expression et de compréhension et ils participent à l'élaboration intellectuelle. Seul l'hémisphère gauche pourtant intervient dans la fonction du langage chez les droitiers. La raison paraît en être dans le fait que les muscles synergiques de la phonation innervés par les deux hémisphères n'ont un parfait fonctionnement que si un des hémisphères prend le commandement. Le bégaiement résulterait de la non-prééminence de l'hémisphère majeur. Dans l'hémisphère gauche serait un centre en liaison par les commissures interhémisphériques avec les centres percepteurs et émetteurs des deux hémisphères. Ainsi s'explique que dans l'enfance, alors que l'éducation n'a pas fixé encore les circuits par où s'élabore et s'écoule la pensée verbale, les suppléances entre les deux hémisphères puissent s'établir.

5° *Le niveau supérieur d'intégration.*

Jackson admettait l'existence dans le système nerveux central de trois niveaux de différenciation fonctionnelle :

— Le niveau le plus bas se trouverait dans la moelle épinière, le bulbe et la protubérance; les divers éléments du corps, tels que les muscles, y seraient représentés individuellement.

— Le niveau moyen se trouverait dans la région sensorio-motrice de l'écorce cérébrale; les fonctions périphériques, telles que les mouvements coordonnés et l'élaboration des sensations et non plus les éléments individuels y seraient représentées. Rappelons que Pavlov arriva à une conclusion analogue; d'après lui, toute l'écorce cérébrale, et non plus comme Jackson seule la région sensori-motrice, représente un système complet d'analyseurs du milieu interne, aussi bien qu'extérieur de l'organisme; tous les tissus du corps y sont représentés.

— Le niveau le plus élevé d'intégration constituant peut-être le substrat nerveux de la conscience se trouverait dans les régions frontale et préfrontale. D'autres auteurs ont situé dans le cortex préfrontal les « aires de la prévision » de l'action.

W. Penfield (1926) a émis l'hypothèse selon laquelle le niveau supérieur d'intégration se trouverait en une position centrale dans la substance grise du vieux cerveau mésodiencéphalique, appelée tronc cérébral supérieur, et non dans le cortex. Les frontières de ce centre empiètent légèrement sur la protubérance en bas et le thalamus en haut. Il s'agirait d'une sorte de « tableau de distribution » central qui contrôlerait l'activité des deux hémisphères.

Les courants sensitifs ne se termineraient pas dans l'écorce. Chaque sensation élaborée dans le cortex renverrait un écho dans le tronc cérébral supérieur où toutes les informations sensitivo-sensorielles seraient en quelque sorte fondues avec des informations semblables venues de l'écorce de l'hémisphère opposé.

L'influx moteur part de l'écorce, mais il faut supposer un mécanisme capable de le contrôler. Si une électrode appliquée sur l'aire motrice provoque un mouvement dans le bras, la jambe ou l'hémiface opposée, le patient sent ses mouvements comme irrésistibles; il ne peut pas empêcher sa main de remuer, mais il peut la maintenir avec son autre main. Plusieurs processus nerveux doivent intervenir avant qu'il puisse décider exactement quel sera le mouvement de sa main libre; il fait appel à divers centres corticaux qui sont en liaison avec le tronc cérébral supérieur. Les mouvements digitaux d'un pianiste ne peuvent être initiés dans le cortex moteur que lorsque celui-ci est actionné par des influx provenant d'un centre qui lui est fonctionnellement supérieur. La stimulation électrique de l'aire précentrale ne provoque que des mouvements grossiers. La zone motrice maîtresse se trouverait dans le tronc cérébral supérieur où les informations sensitives sur la position des doigts sont présentes, où l'image visuelle du pianiste est présente, où le souvenir de la musique aussi bien que l'effet auditif sont présents et où s'exerce le contrôle conscient sur le mécanisme du mouvement. Un tel mécanisme peut être comparé à un tableau de distribution téléphonique très complexe; son existence paraît indispensable.

Le siège de la conscience, c'est-à-dire le point où une lésion circonscrite cause une perte de conscience, est situé dans le tronc cérébral supérieur. Il fonctionne

en activité conjointe avec l'écorce cérébrale. Chacun des centres corticaux contribue à un aspect différent de l'activité mentale, mais n'agit qu'autant que ce centre fonctionne. Le siège de la conscience est donc dans le tronc cérébral supérieur et dans les portions de l'écorce cérébrale en activité. L'inconscience est l'expression de l'atteinte du tronc cérébral supérieur. Une lésion minime du tronc cérébral supérieur peut la provoquer alors que des lésions corticales étendues laissent intacte la conscience. L'inhibition fonctionnelle de l'écorce modifie la conscience; celle du complexe neuronique du tronc cérébral supérieur abolit la conscience, mais un patient inconscient peut circuler d'une façon automatique.

Les divers centres de représentation corticale dépendent, pour leur fonctionnement, des connexions que chacun d'eux possède avec le tronc cérébral supérieur. Les connexions intercorticales sont sans doute importantes, mais les connexions cortico-sous-corticales le sont davantage.

CHAPITRE XV

LA SUBSTANCE BLANCHE

La substance blanche des hémisphères cérébraux est constituée par des faisceaux de fibres myélinées. Ces faisceaux appartiennent à trois groupes :

1° *Les faisceaux de projection* ascendants et descendants vont de l'écorce aux formations sous-jacentes ou inversement.

2° *Les faisceaux d'association* surtout antéro-postérieurs unissent deux points de l'écorce cérébrale d'un même hémisphère.

3° *Les faisceaux commissuraux* surtout transversaux unissent les deux hémisphères.

I. — LA SUBSTANCE BLANCHE DES HÉMISPHÈRES CÉRÉBRAUX

Dans les hémisphères cérébraux, la substance blanche est soit disposée à la périphérie entre écorce et noyaux, soit coincée entre les noyaux.

A. — LE CENTRE OVALE

La substance blanche située dans chaque hémisphère cérébral entre écorce cérébrale et noyaux a dans son ensemble une forme semi-ovale; de là le nom de centre ovale qui lui fut donné par Vieussens. Elle représente l'épanouissement des fibres vers la corticalité; elle est constituée par des fibres de projection corticale, des fibres d'association et des fibres commissurales.

B. — LES CAPSULES

La substance blanche qui s'interpose entre les formations grises centrales est appelée capsule car elle paraît les envelopper.

Entre le cortex et l'avant-mur est la capsule extrême. Entre le noyau lenticu-

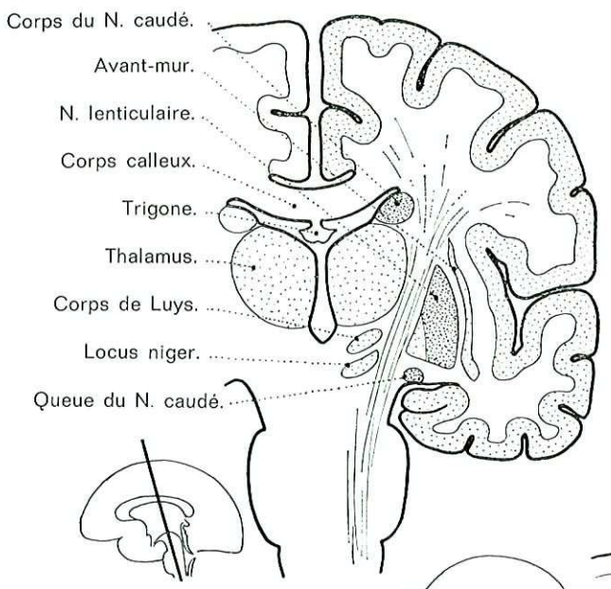

FIG. 206.
Coupe vertico-frontale passant par le tronc cérébral, dite coupe de Charcot.

laire d'une part, le noyau caudé et le thalamus d'autre part, est la capsule interne qui est de beaucoup la plus importante.

La capsule interne.

Du point de vue *phylogénétique,* on assiste à son développement constant correspondant à l'activité de plus en plus grande du cortex. Chez les Oiseaux, elle commence à se différencier. Chez les Primates et chez l'Homme, elle atteint son plus complet développement.

Du point de vue *ontogénique,* la capsule interne est aussi une formation tardive. Ce n'est qu'à partir des deux derniers mois de la vie intra-utérine que certaines cellules du cortex donnent naissance à la future voie pyramidale. La myélinisation de cette voie se poursuit après la naissance. Les faisceaux de projection séparent le noyau lenticulaire du noyau caudé et forment la capsule interne.

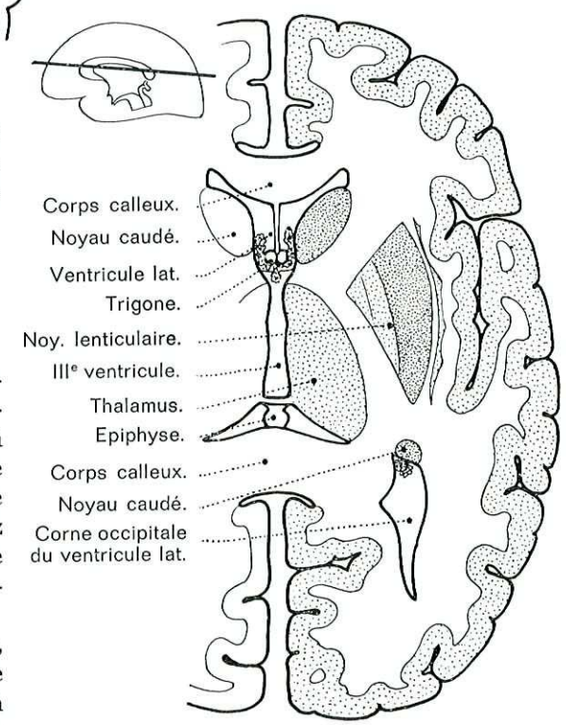

FIG. 207. — *Coupe horizontale de Flechsig.*

Description. — La capsule interne a été comparée à un cornet ouvert en dehors dans lequel serait le noyau lenticulaire. Son épaisseur moyenne est de 5 à 10 mm.

— Sur une coupe frontale de Charcot passant par le tubercule mamillaire, c'est une lame blanche oblique en bas et en dedans située entre le noyau lenticulaire en dehors, la tête du noyau caudé et le thalamus en dedans et unissant le centre ovale au carrefour sous-thalamique et sous-lenticulaire.

— Sur une coupe horizontale de Flechsig passant par l'extrémité antérieure et postérieure du corps calleux, la capsule interne est située entre, en dehors le noyau lenticulaire, en dedans la tête du noyau caudé et le thalamus. Elle a l'aspect d'une lame coudée, à sinus ouvert en dehors, plus étendue en arrière dans la portion rétrolenticulaire.

D'après ces coupes, on peut distinguer :

— Un *bras antérieur* (segment lenticulo-caudé) correspond à la face supéro-antérieure du noyau lenticulaire. Il se continue avec la couronne rayonnante du lobe frontal. Il est traversé par des ponts de substance grise, unissant putamen et noyau caudé.

— Un *genou* correspond à l'arête supéro-interne du noyau lenticulaire.

— Un *bras postérieur* (segment lenticulo-thalamique) se raccorde en bas avec les pédoncules cérébraux. Ses limites sont difficiles à déterminer, surtout à la partie inférieure.

— Un *segment rétrolenticulaire* correspond en dehors à l'arête postérieure du noyau lenticulaire et en dedans au champ triangulaire de Wernicke. Il est dissocié par les nombreux ponts de substance grise qui unissent le putamen et la queue du noyau caudé. Il est traversé par des fibres horizontales des voies optiques.

— Un *segment sous-lenticulaire* situé entre la face inférieure du noyau lenticulaire et la voûte de la corne temporale du ventricule latéral : c'est la région sous-lenticulaire (voir *Noyau lenticulaire,* p. 275).

Systématisation. — La capsule interne est traversée par de nombreux faisceaux.

1° **Les faisceaux unissant les noyaux centraux entre eux sont transversaux.** — Les faisceaux interstriés vont du noyau caudé au putamen et au pallidum, ils convergent en rayons de roue vers le noyau lenticulaire; les fibres de la tête passent par le bras antérieur, celles du corps par le bras postérieur, celles de la queue par les segments rétro et sous-lenticulaires.

Les faisceaux strio-thalamiques et thalamo-striés unissent surtout pallidum et noyau latéro-ventral antérieur. Ils traversent le bras postérieur et sont mélangés aux fibres motrices.

2° **Les faisceaux nés des noyaux sont de deux types.** — *Les faisceaux corticopètes* sont d'origine thalamique et correspondent aux divers pédoncules du thalamus déjà décrits (v. p. 210) : Le pédoncule antérieur occupe le bras antérieur; il contient les fibres unissant les noyaux antérieur et médian du thalamus et le cortex frontal. — Le pédoncule supérieur provient du noyau latéro-dorsal du thalamus

et se répartit dans le cortex pariétal (voie sensitive générale). — Le pédoncule postérieur s'échappe du pulvinar et passe par le segment rétrolenticulaire et le champ de Wernicke pour se rendre au cortex occipital. — Le pédoncule inféro-externe passe par le segment sous-lenticulaire pour gagner l'écorce temporale de l'insula.

Les faisceaux se rendant aux centres sous-jacents sont d'origine thalamique et pallidale : Le faisceau thalamique de Forel quitte la face inférieure du thalamus et se rend aux formations de la région sous-thalamique en passant par le bras postérieur. — Le faisceau lenticulaire de Forel né du pallidum décrit un arc de cercle à concavité inférieure en croisant le bras postérieur. — L'anse lenticulaire

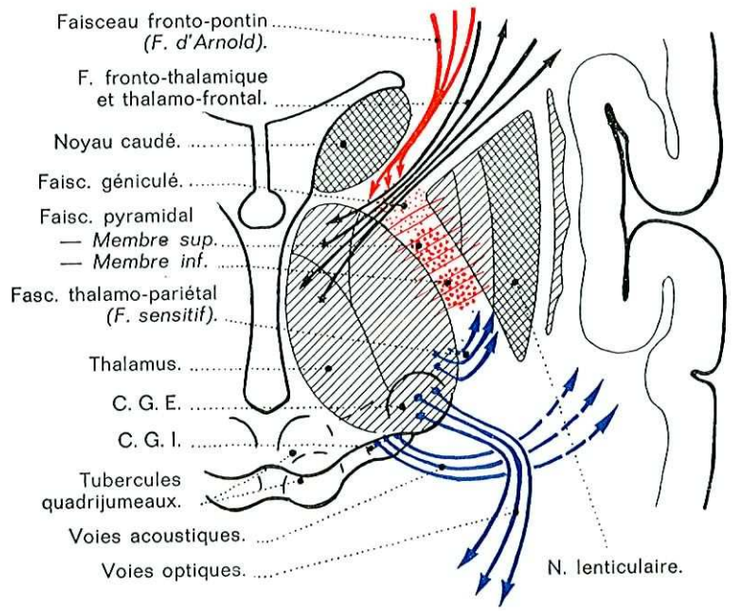

Fig. 208. — *Constitution et systématisation de la capsule interne* (coupe horizontale).

née de la face inférieure du noyau lenticulaire croise le bras postérieur et se distribue comme le faisceau précédent aux formations grises du mésencéphale (noyau rouge, corps de Luys, zona incerta).

3° **Les faisceaux ascendants.** — Les voies sensitives ne traversent pas la capsule interne. Elles se jettent dans le thalamus et, de là, montent vers le cortex pariétal (déjà vu).

4° **Les faisceaux descendants** traversent au contraire la capsule interne.

Le faisceau fronto-pontin d'Arnold né des aires 6 *a* et 6 *b* descend dans le bras antérieur de la capsule interne puis dans le genou et dans le quart antérieur du bras postérieur. Il occupe ensuite la partie interne du pédoncule cérébral.

Des faisceaux cortico-nigrique et cortico-rubrique, nés de la région prémotrice (aire 6), traversent le segment postérieur de la capsule interne.

Le faisceau géniculé ou cortico-nucléaire né de la région de l'opercule rolandique traverse la capsule interne au niveau du genou, et s'engage dans le cinquième interne du pied du pédoncule pour se terminer dans les noyaux bulbo-protubérantiels.

Le faisceau pyramidal ou cortico-spinal siège dans le bras postérieur et s'étend jusqu'au segment rétrolenticulaire. La torsion générale des fibres s'effectue dans le centre ovale, de telle sorte que dans la capsule interne, les fibres de l'opercule rolandique passent par le genou, celles de la partie moyenne de frontale ascendante dans la partie antérieure du bras postérieur, celles du lobule paracentral dans la partie postérieure. Le déplacement se poursuit au-dessous de la capsule interne jusque dans le pédoncule cérébral où le faisceau pyramidal occupe les trois cinquièmes moyens.

Le faisceau temporo-pontin (de Turck-Meynert), né de la deuxième circonvolution temporale, et le faisceau pariéto-pontin empruntent respectivement le segment sous-lenticulaire et le bras postérieur de la capsule interne pour gagner le cinquième externe du pied du pédoncule et se terminer dans les noyaux du pont.

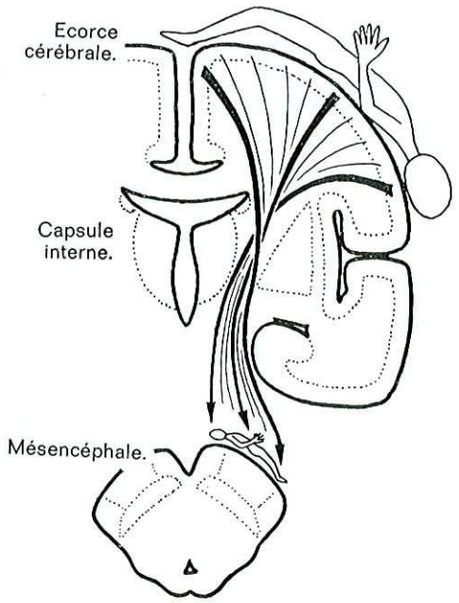

Fig. 209. — *Disposition des fibres du faisceau pyramidal dans l'écorce cérébrale, dans la capsule interne et dans le pédoncule cérébral.*

En conclusion, par le bras antérieur passent les fibres thalamo-corticales et cortico-thalamiques et les fibres interstriées; par le genou : le faisceau géniculé et quelques fibres motrices extra-pyramidales; par le bas postérieur : le contingent le plus important des fibres motrices; par le segment rétrolenticulaire : les radiations optiques de Gratiolet; par le segment sous-lenticulaire : les faisceaux d'origine temporale à destinée thalamique ou protubérantielle.

L'atteinte de la capsule interne se traduit essentiellement par des troubles moteurs. L'hémiplégie capsulaire est :

— *Totale :* les atteintes partielles sont rares.

— *Pure :* il ne s'y surajoute pas de troubles sensitifs, ni sensoriels, ni striés.

— *Proportionnelle :* les membres supérieur et inférieur sont atteints à égalité.

Ces particularités la distinguent des hémiplégies corticales. Parfois peuvent se surajouter : des troubles visuels (hémianopsie latérale homonyme) par atteinte des radiations de Gratiolet au niveau du segment rétrolenticulaire et des troubles sensitifs passagers dus à une inhibition passagère du thalamus.

II. — LES FAISCEAUX D'ASSOCIATION INTRAHÉMISPHÉRIQUES

Ces faisceaux réunissent différents points de l'écorce d'un même hémisphère. Ils cheminent dans le centre ovale et dans les capsules.

— Certains, superficiels et courts, unissent les circonvolutions voisines : ce sont les fibres arquées ou arciformes.

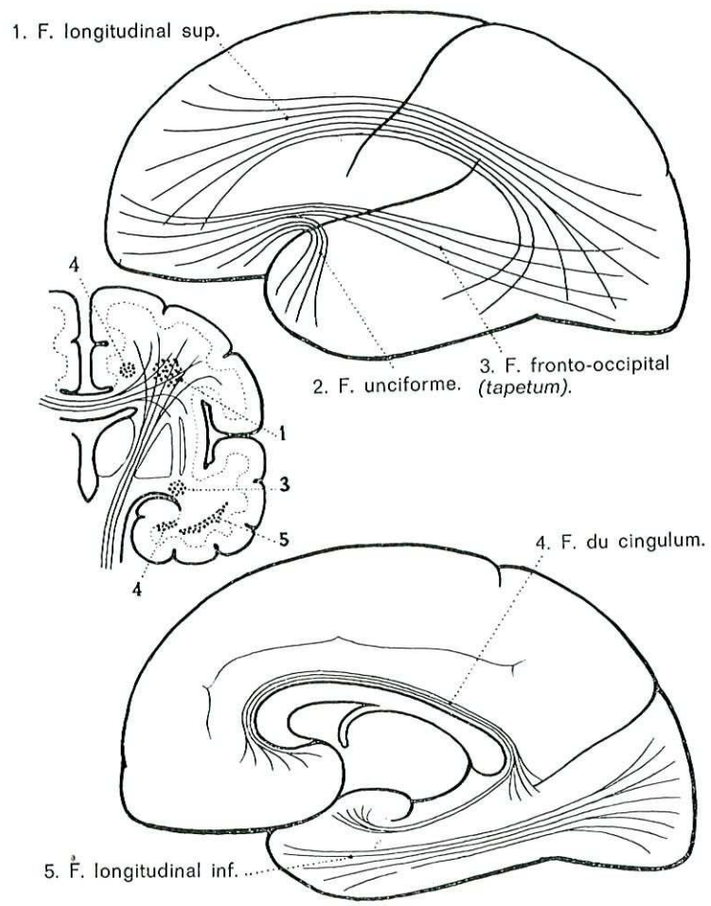

Fig. 210. — *Les faisceaux d'association intrahémisphériques.*

— D'autres sont profonds et longs. Ils vont d'un lobe à l'autre et constituent cinq formations bien identifiées. Les trois premières sont situées en dehors des noyaux centraux, le quatrième est en dedans, le cinquième est inférieur.

1° Le faisceau longitudinal supérieur ou arciforme du Burdach va du lobe frontal au lobe occipital.

2° Le faisceau unciforme va du lobe frontal au lobe temporal.

3° Le faisceau fronto-occipital va du lobe frontal au lobe occipital. Il flanque la face externe du ventricule latéral au niveau des cornes sphénoïdale et occipitale. Il prend le nom de « tapetum », dénomination due au fait que ces fibres sont disposées en tapis sur la face externe de la paroi ventriculaire.

4° Le faisceau du cingulum correspond à la circonvolution limbique. Situé sur la face interne, il unit le lobe frontal et le lobe temporal.

5° Le faisceau longitudinal inférieur va du lobe occipital au temporal.

— D'autres faisceaux réunissent les centres de projection à leurs aires associatives. Parmi ces faisceaux, citons la bandelette sensorio-visuelle d'Elliot Smith réunissant la scissure calcarine au lobule angulaire où se trouve le centre de la gnosie visuelle et dont l'atteinte détermine la cécité verbale.

III. — LES COMMISSURES INTERHÉMISPHÉRIQUES

Les deux hémisphères cérébraux sont réunis entre eux par deux groupes de commissures : les petites commissures et les grandes commissures qui sont le corps calleux et le trigone.

1° Les petites commissures.

Elles sont développées à travers le diencéphale. Elles sont interhémisphériques mais transdiencéphaliques. Elles se disposent en deux plans :

a) Les commissures du ***plan inférieur*** ou du plancher du IIIe ventricule.

— **La commissure de Gudden,** jetée en pont entre les deux corps genouillés internes, est accolée à la face postérieure du chiasma et de la bandelette optique. Elle a un rôle acoustique.

— **La commissure de Meynert** unit les deux régions sous-lenticulaires et la substance innominée de Reichert. Elle passe sur la paroi ventrale de l'infundibulum derrière la bandelette optique.

— **Les faisceaux transversaux du tuber** sont situés à la partie inférieure de l'infundibulum.

— **La commissure sous-thalamique de Forel** unit les deux régions sous-thalamiques. Elle comprend un plan supérieur interlenticulaire, un plan moyen interluysien, un plan inférieur intermamillaire.

b) Les commissures du ***plan supérieur*** ou de la voûte du IIIe ventricule.

— **La commissure blanche postérieure** située au-dessous de l'épiphyse et au-dessus de l'abouchement du canal de Sylvius. Elle comprend à la fois des

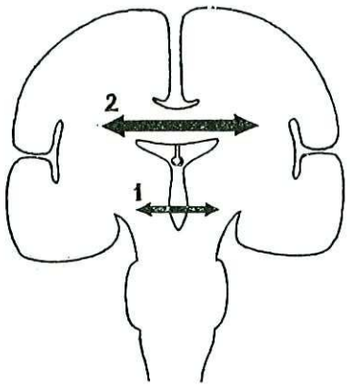

Fig. 211. — *Les commissures interhémisphériques : 1,* les petites commissures; *2,* les grandes commissures.

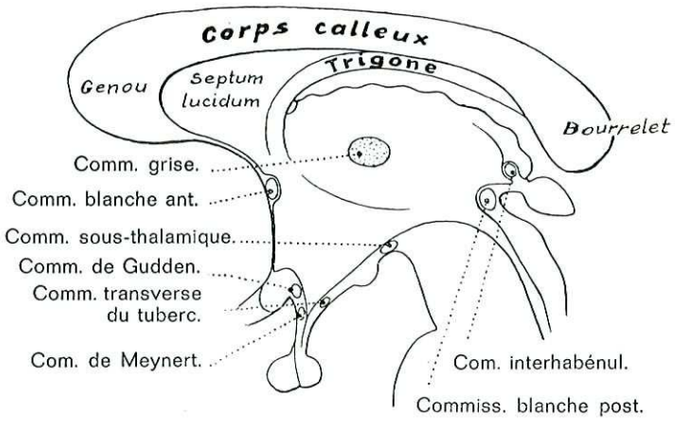

Fig. 212. — *Les petites et les grandes commissures interhémisphériques.*

fibres réunissant les deux pulvinars et le pulvinar aux noyaux du IIIe opposé et des fibres unissant les deux noyaux rouges. C'est en somme une commissure mésencéphalique (v. p. 266).

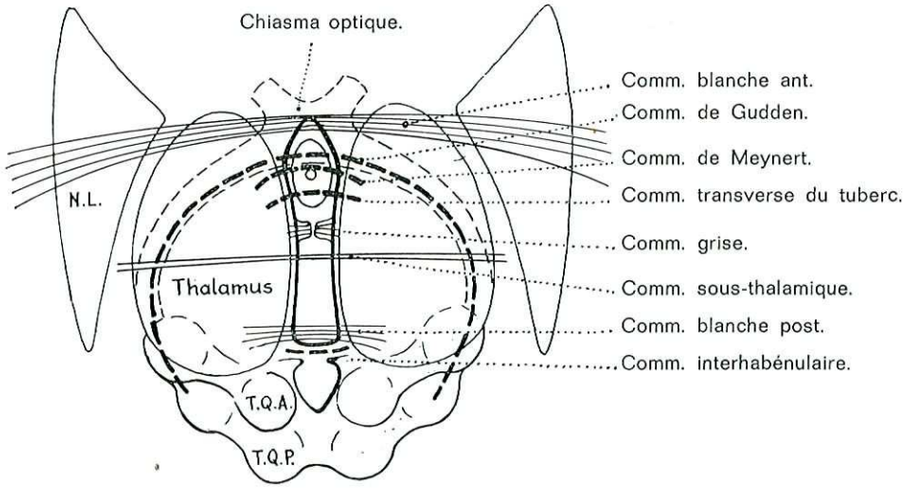

Fig. 213. — *Les petites et les grandes commissures interhémisphériques* (vue supérieure).

— **La commissure interhabénulaire** réunit les deux ganglions de l'habenula au-dessus du récessus épiphysaire.

— **La commissure grise interthalamique** n'est pas à proprement parler une commissure; elle correspond à l'accolement des deux thalamus : on y trouve des cellules gliales.

— **La commissure blanche antérieure** est une vraie commissure interhémisphérique. C'est la plus ancienne, elle est rhinencéphalique. Cordon compact, elle a à peu près la grosseur du nerf optique : elle unit les deux lobes temporaux, décrivant un trajet en fer à cheval à concavité postérieure parallèle au chiasma et aux bandelettes optiques dont la sépare l'espace perforé antérieur. Elle comprend : 1° Un segment moyen qui répond au IIIe ventricule et à l'insertion de la lame sus-optique, sa direction est transversale. 2° Un segment latéral enfoui dans le confluent gris antérieur de la base, oblique en bas, en arrière et en dehors, il creuse la face inférieure du noyau lenticulaire, et passe au-dessus de l'espace perforé antérieur et du noyau amygdalien en pleine substance de Reichert. Il sépare les régions sous-lenticulaires antérieure et postérieure. 3° Un segment terminal représente la dissociation en éventail des fibres vers la pointe temporale, au-dessus et en dehors des formations amygdaliennes.

2° *Le trigone cérébral.*

Cette formation est encore appelée voûte à 4 piliers de Winslow ou fornix. A l'inverse du corps calleux, le trigone est constitué surtout par des fibres dirigées d'avant en arrière. Ces fibres réunissent entre elles les aires de l'archicortex. Le trigone est la commissure archipalliale.

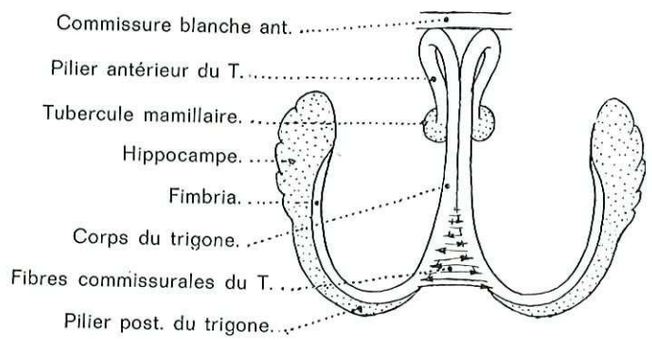

Fig. 214. — *Trigone ou fornix en vue supérieure.*

Description. — Le trigone repose sur le thalamus et le IIIe ventricule. Il a la forme d'un X à extrémités recourbées. Il est constitué par un corps et par 4 piliers. Le corps a 6 cm de longueur, 4 cm de largeur à sa base et 4 mm d'épaisseur.

Rapports. — Le corps a une forme triangulaire à sommet antérieur. La face supérieure correspond en avant sur la ligne médiane au septum lucidum et latéralement au plancher des ventricules latéraux. En arrière, elle est unie au corps calleux. — La face inférieure repose sur la ligne médiane sur la toile choroïdienne, sur la membrana tectoria et sur le IIIe ventricule. Latéralement, elle correspond au thalamus. — Les bords latéraux obliques en arrière et en dehors sont longés par les plexus choroïdes du trou de Monro au pulvinar. — Le bord postérieur

concave en arrière surplombe la commissure interhabénulaire. — Les angles postérieurs se continuent par les deux piliers postérieurs. — L'angle antérieur se bifurque en deux cordons divergents qui forment les piliers antérieurs.

— **Les piliers** suivent un long trajet. — Les piliers antérieurs sont des cordons de 3 mm de diamètre. Ils s'écartent l'un de l'autre à angle aigu, limitent avec le pôle antérieur du thalamus le trou de Monro, passent derrière la commissure blanche antérieure et atteignent dans la région de l'hypothalamus le côté externe des tubercules mamillaires. — Les piliers postérieurs se dirigent obliquement en

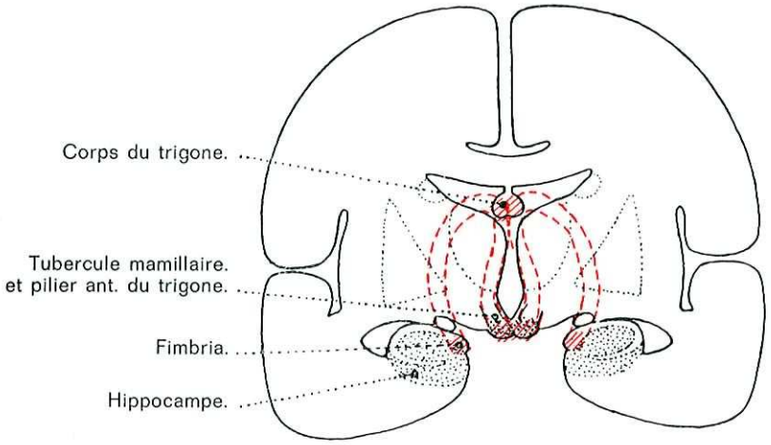

Fig. 215. — *Les différentes parties du trigone vues sur une coupe vertico-frontale* (en rouge, projection frontale du trigone).

bas, en dehors puis en avant et se partagent en deux bandelettes, une externe se jette sur la corne d'Ammon (hippocampe), une interne se continue sans démarcation avec le corps bordant ou fimbria jusqu'à l'uncus de l'hippocampe.

Connexions. — **Les fibres longitudinales** vont des piliers antérieurs aux piliers postérieurs en suivant les bords latéraux du corps du trigone. Le système circulaire du trigone contient 1 000 000 à 1 500 000 fibres chez l'Homme. Elles unissent la corne d'Ammon et la circonvolution de l'hippocampe au tubercule mamillaire. En fait, on distingue :

1° La partie précommissurale qui passe en avant de la commissure blanche antérieure (pédoncule olfactif du trigone de Foville et Zuckerkandl). Elle va de l'aire septale à la bandelette diagonale.

2° La partie post-commissurale va pour une moitié à la partie latérale du corps mamillaire; pour une autre moitié, elle est représentée par des fibres hypothalamiques et par des fibres à destinée thalamique (noyaux antérieurs, noyaux latéro-dorsaux et noyaux de la ligne médiane).

— **Les fibres transversales** ont été comparées par les anatomistes anciens aux cordes d'une lyre : fibres de la lyre de David. Elles vont d'un hippocampe à l'autre et constituent une commissure archipalliale.

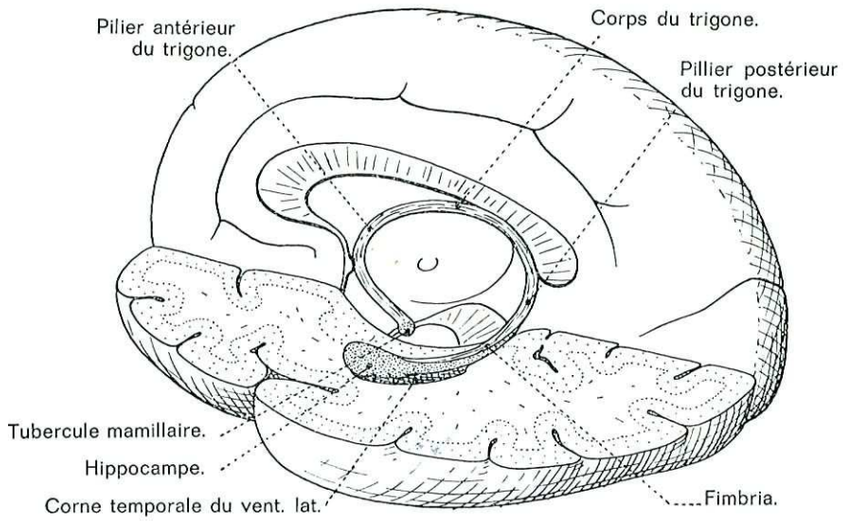

Fig. 216. — *Vue latérale gauche des différentes parties du trigone.*

3° *Le corps calleux.*

Le corps calleux est la plus importante des commissures interhémisphériques. Ses fibres appelées radiations calleuses ont une direction transversale. Elles réunissent différents points du néocortex. Le corps calleux représente la commissure néopalliale; il a effectivement un développement phylogénique calqué sur celui du néocortex.

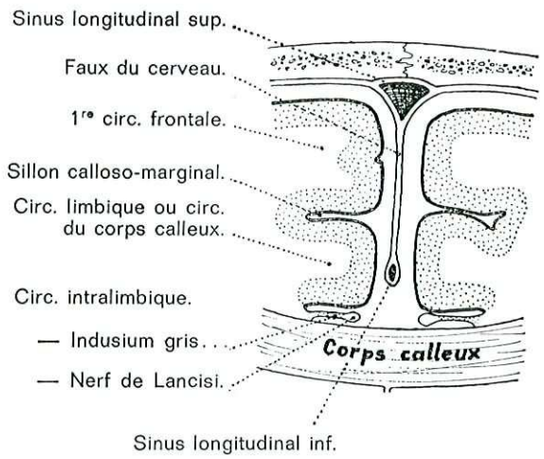

Fig. 217. — *La scissure interhémisphérique.*

Description. — Le corps calleux comprend deux parties : Une visible, après écartement des hémisphères cérébraux, représente le tronc du corps calleux. L'autre située latéralement dans les hémisphères cérébraux, constitue les radiations calleuses et sera étudiée avec les connexions.

Le tronc du corps calleux a une forme de voûte à concavité inférieure. Il comprend : un corps dont la face supérieure seule visible extérieurement présente un sillon médian et des stries transversales; une extrémité postérieure appelée bourrelet; une extrémité antérieure appelée genou. La longueur du corps calleux est de 8 cm, sa largeur de 2 cm, son épaisseur de 15 mm.

Rapports. — **Le corps.** — La face supérieure est à environ 3 cm du bord supérieur du cerveau. Elle est en rapport avec certaines formations appartenant à la circonvolution intralimbique (v. p. 188 et 298, *Rhinencéphale*) : l'indusium gris, voile mince de substance grise sur le bord interne duquel est un petit cordon blanc appelé nerf de Lancisi. Sur la face supérieure courent les artères cérébrales antérieures et leurs terminales les péricalleuses. Au-dessus est la faux du cerveau et le sinus longitudinal inférieur. La distance qui sépare le corps calleux et la faux du cerveau croît d'arrière en avant, elle est de 5 mm en arrière et de 7 mm en avant. C'est cependant sous le bord libre de la faux du cerveau que se font les engagements sous-falciformes dans les cas de néoformation d'un hémisphère cérébral.

— La face inférieure correspond sur la ligne médiane en avant au septum lucidum et en arrière au trigone; latéralement, elle correspond aux ventricules latéraux dont elle forme le toit et au noyau caudé.

— **Le genou** est à 3 cm du pôle frontal. Latéralement, les fibres du genou délimitent la corne frontale. Le genou se termine par une pointe effilée, le bec ou rostrum, qui atteint la commissure blanche antérieure et la lame sus-optique. Le bec est en rapport avec les artères cérébrales antérieures et l'artère communicante antérieure.

— **Le bourrelet** ou splénium est à 7 ou 8 cm du pôle occipital. Il est au-dessus de l'épiphyse et délimite avec cette formation la partie moyenne de la fente de Bichat où s'engage la veine de Galien. Latéralement, il recouvre l'extrémité postérieure du thalamus.

Le corps calleux est en rapport avec les espaces sous-arachnoïdiens. Sur le corps court une citerne péricalleuse. Le bec correspond à la citerne opto-chiasmatique. Le bourrelet délimite en haut la citerne ambiante.

Connexions. — Les radiations calleuses unissent différents points symétriques ou non symétriques du néocortex. Elles pénètrent dans le centre ovale de Vieussens et sont destinées à la totalité de l'écorce cérébrale, à l'exception des formations hippocampiques et de la deuxième circonvolution temporale dont les fibres commissurales empruntent la commissure blanche antérieure et le trigone. On admet un ordre d'importance décroissant des contingents pariétaux, frontaux, temporaux, occipitaux.

Les fibres qui constituent le corps calleux peuvent être évaluées à plusieurs millions. Les corps cellulaires des fibres transcalleuses sont situés dans l'écorce cérébrale; ils sont profonds, infragranulaires. La terminaison des axones est superficielle, l'axone n'émet pas de collatérales sur tout son trajet; il en a au contraire de nombreuses dans le cortex, en particulier dans la couche des petites cellules pyramidales (fig. 218).

— Les fibres du **corps** sont disposées en trois plans : Les fibres supérieures viennent de la face externe de l'hémisphère : partie postérieure du lobe frontal, lobe pariétal, partie postérieure du lobe temporal; elles viennent aussi de la face interne, circonvolution du corps calleux, lobule paracentral, lobule quadrilatère, partie supérieure des aires rolandiques. — Les fibres moyennes viennent de la 2e frontale, de la partie moyenne de la frontale ascendante et de la 2e pariétale. — Les fibres inférieures viennent de l'opercule sylvien et de la partie supérieure du lobe temporal.

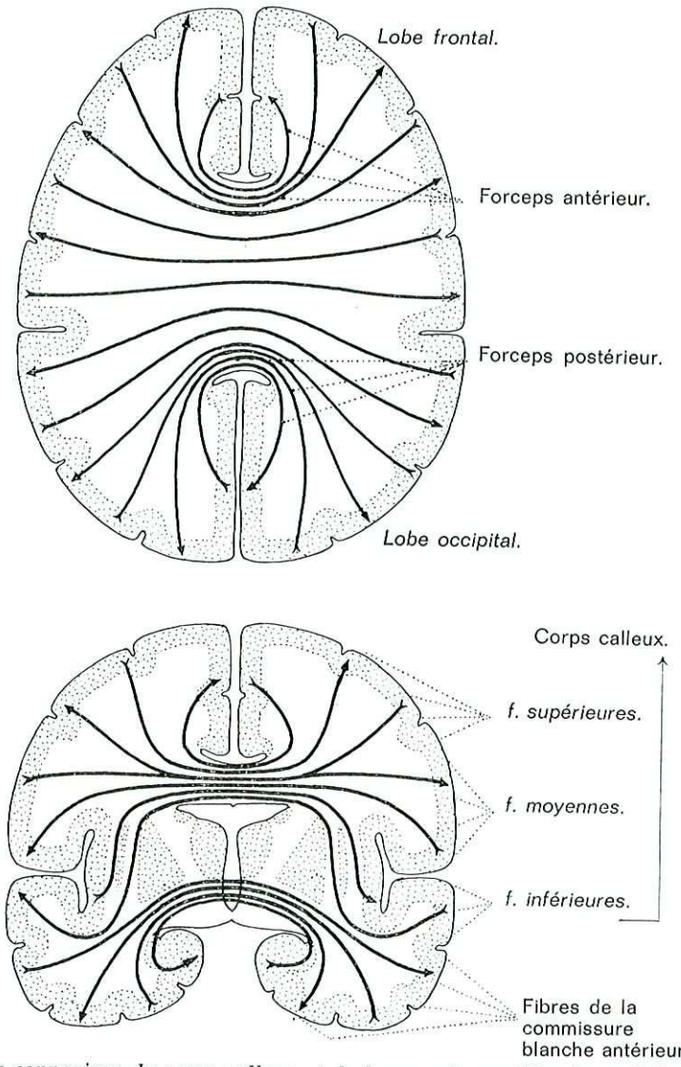

Fig. 218. — *Les connexions du corps calleux et de la commissure blanche antérieure* (coupe horizontale et coupe frontale).

— Les fibres du **genou** unissent les lobes frontaux. Elles forment une courbe à concavité antérieure appelée forceps antérieur ou forceps minor d'Arnold.

— Les fibres du **bourrelet** forment une courbe à concavité postérieure appelée forceps postérieur ou major. Un faisceau supérieur marque son passage sur la face interne du carrefour et de la corne occipitale du ventricule latéral, y détermine une saillie appelée bulbe, située au-dessus de l'ergot de Morand, que provoque la scissure calcarine. Un faisceau inférieur passe sous l'ergot de Morand, rejoint en arrière le faisceau supérieur et se termine comme lui sur le cortex occipital.

Fonction. — Le corps calleux a un rôle important dans les fonctions psychiques praxiques et gnosiques qui nécessitent la participation des deux hémisphères. Ses fibres réunissent surtout les aires associatives.

Le syndrome clinique dit du corps calleux comporte : des troubles psychiques dominants, avec perturbations de la continuité de la pensée et désintérêt vis-à-vis du monde extérieur, des troubles de l'équilibration analogues à l'ataxie frontale, des troubles du tonus avec dérobement des membres inférieurs, des troubles praxiques.

Les observations neuro-chirurgicales de section complète ou partielle n'ont cependant pas mis en évidence ce syndrome calleux. L'expérimentation animale, notamment la section du corps calleux, permet de conclure au rôle du corps calleux dans le transfert de l'information d'un hémisphère à un autre, ainsi qu'à son effet tonique sur l'activité des hémisphères.

Les contradictions de la clinique et de l'expérimentation peuvent s'expliquer par l'absence de focalisation stricte des processus lésionnels et par la proximité du gyrus cingulaire; l'atteinte cingulaire reproduit en effet la plupart des symptômes décrits comme calleux. Le caractère asymptomatique de l'agénésie du corps calleux peut s'expliquer par des suppléances de la commissure blanche antérieure ou des voies de transfert du tronc cérébral.

En conclusion, on peut affirmer le rôle fonctionnel indiscutable du corps calleux. Le corps calleux s'insère vraisemblablement dans le jeu des systèmes de contrôle de l'information et de l'élaboration de l'idéation. L'altération du corps calleux joue un rôle déterminant dans la défaillance intellectuelle à son niveau le plus élevé.

4° Le septum lucidum.

Le septum lucidum constitue, comme son nom l'indique, une cloison transparente située entre les cornes frontales des ventricules latéraux.

Description. — Les deux faces correspondent à la corne frontale des ventricules latéraux. Le septum lucidum est triangulaire, il a donc trois bords : un supérieur et un antérieur correspondent au corps calleux, un inférieur est fixé au trigone. — Les trois angles : l'antérieur est mousse, il correspond au genou du corps calleux; le postérieur est aigu, effilé; l'inférieur correspond à la commissure blanche antérieure. Le septum lucidum a 3 cm de long et 1,5 cm de haut.

Constitution. — Le septum est constitué par deux lames nerveuses droite et gauche accolées faites chacune de deux couches : une interne grise représente l'écorce hémisphérique, elle constitue le ganglion du septum (voies olfactives) d'où part le faisceau septo-thalamique; une externe blanche représente la substance blanche sous-corticale.

— Sur les faces latérales sont les parois des ventricules latéraux revêtues par l'épithélium épendymaire.

— Au centre, entre les deux lames, est la cavité du septum revêtue par une lame conjonctive vasculaire homologue de la pie-mère. La cavité qui existe parfois entre les deux lames est appelée à tort 5e ventricule. Il peut s'y développer des kystes qui communiquent parfois avec les ventricules latéraux.

CHAPITRE XVI

LES VENTRICULES LATÉRAUX

Les ventricules latéraux, ventricules pairs et symétriques, sont les cavités épendymaires des hémisphères cérébraux. On peut les explorer par ponction et par ventriculographie.

ONTOGENÈSE

Deux bourgeons latéraux creux apparus de chaque côté de la plaque terminale constituent le télencéphale; le reste de la vésicule cérébrale antérieure constitue le cerveau intermédiaire ou diencéphale.

Le développement du ventricule latéral est lié à celui de l'hémisphère correspondant.

Dès le deuxième mois, la vésicule hémisphérique s'enroule autour de la fosse de Sylvius, formant un fer à cheval ouvert en bas et en avant. L'ébauche du ventricule latéral suit ce mouvement et l'on peut alors distinguer : une corne frontale, une corne temporale, réunies en arrière par le carrefour. Ultérieurement, du carrefour se détache en arrière la corne occipitale, tandis qu'en avant on voit se délimiter la corne frontale proprement dite et le corps du ventricule.

Dans une dernière étape :

— Certains sillons profonds qui apparaissent à la surface des circonvolutions cérébrales déterminent des saillies à l'intérieur du ventricule latéral : corne d'Ammon (sillon de l'hippocampe); éminence collatérale (quatrièmes sillons temporal et occipital); ergot de Morand (cinquième calcarine).

— La paroi interne restée mince se laisse refouler par la pie-mère, très vascularisée, où se développent les plexus choroïdes qui saillent dans le ventricule.

Le trou de Monro, large au début, se rétrécit par suite du développement des commissures interhémisphériques et des corps striés.

GÉNÉRALITÉS

La *forme* du ventricule latéral, expliquée par l'embryologie, est celle d'un fer à cheval ouvert en bas et en avant.

On peut ainsi lui distinguer : une portion antérieure et supérieure frontale; une portion inférieure temporo-sphénoïdale. En arrière, à l'union de ces deux portions, se trouve le carrefour ventriculaire prolongé en arrière par la corne occipitale.

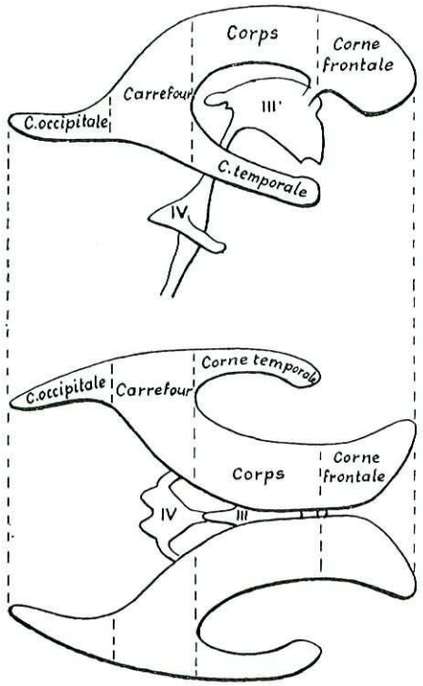

Fig. 219. — *Les différentes parties du ventricule latéral.*

Situé à la partie centrale et médiane de l'hémisphère correspondant, le ventricule latéral répond par sa concavité aux noyaux gris centraux, en particulier au noyau caudé et par sa convexité à la substance blanche.

Il n'est pas exactement parasagittal, car si la corne frontale affleure presque le plan sagittal, la corne temporale est située à 4 cm environ de la ligne médiane.

Il communique par le trou de Monro avec le IIIe ventricule et par son intermédiaire avec le ventricule du côté opposé.

DESCRIPTION ET RAPPORTS

1° La portion antérieure ou frontale.

Elle est légèrement courbe à concavité externe et inférieure, et allongée d'avant en arrière sur 6 à 7 cm dans un plan sensiblement horizontal. Elle est aplatie de haut en bas, haute de 12 à 15 mm et plus large en avant qu'en arrière.

Elle présente deux parties séparées par le trou de Monro : une antérieure constitue la corne frontale; une postérieure le corps du ventricule.

La corne frontale. — Elle a la forme d'un croissant moulé sur la convexité antéro-interne de la tête du noyau caudé.

— **Une paroi supérieure ou voûte** répond à la face inférieure concave du corps calleux et reste à 25 mm de la surface supérieure du lobe frontal.

— **Une paroi inférieure ou plancher** comporte deux versants :

Un versant externe correspond à la saillie de la convexité supéro-interne de

la tête du noyau caudé, plus ou moins unie en avant au noyau lenticulaire par le pont d'union putamino-caudé; sur cette saillie vont, sous-épendymaires, les ramifications antérieures de la veine du corps strié.

Un versant interne, à peu près plan, très incliné en bas et en dehors, presque vertical, répond aux fibres de la lame inférieure ou réfléchie du genou du corps calleux.

— **Une paroi interne,** formée par le septum lucidum : cette cloison sagittale, en forme de virgule à grosse extrémité antérieure, tendue entre le corps calleux et le trigone, est constituée par deux minces feuillets séparés par une cavité aplatie, la cavité du septum. Le septum sépare les deux cornes frontales.

Fig. 220.

Les rapports du ventricule latéral avec le corps calleux, le noyau caudé et le thalamus, vus en projection.

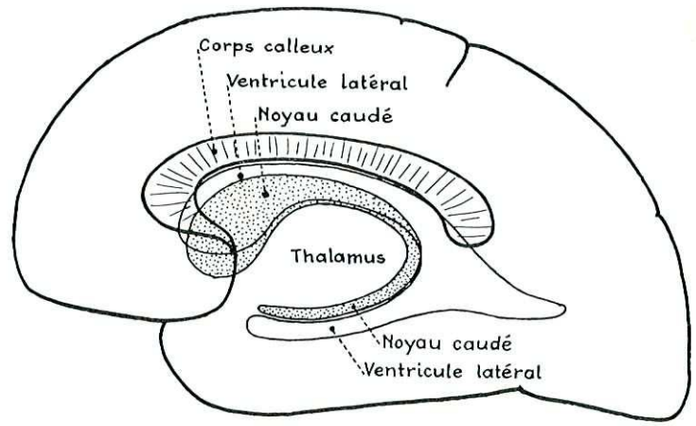

— **Un bord externe,** à l'union de la face inférieure du corps calleux et de la convexité de la tête du noyau caudé. Cet angle est très fermé, on y trouve parfois des accolements.

— **L'extrémité antérieure** répond au genou du corps calleux; elle est franchement déjetée en dehors (à 2 cm en dehors de la ligne médiane); elle reste à 3 cm du pôle frontal.

Le corps du ventricule. — Il est aplati de haut en bas, et présente :

— **Une paroi supérieure,** voûte ou plafond, concave en bas d'avant en arrière, est constituée par la face inférieure du tronc du corps calleux. Au-dessus de la commissure se trouvent sur la ligne médiane la scissure interhémisphérique et l'espace péricalleux où cheminent les deux artères cérébrales antérieures. De chaque côté sont la première circonvolution frontale (F1) et la partie interne de la frontale ascendante (FA). Le corps ventriculaire est à 35 mm environ du bord supérieur du lobe frontal.

— **Une paroi inférieure ou plancher** présente trois saillies séparées par deux sillons :

a) Les trois *saillies* sont de dehors en dedans : la saillie oblique en arrière et en dehors du corps du noyau caudé; celle du versant externe de la face supérieure

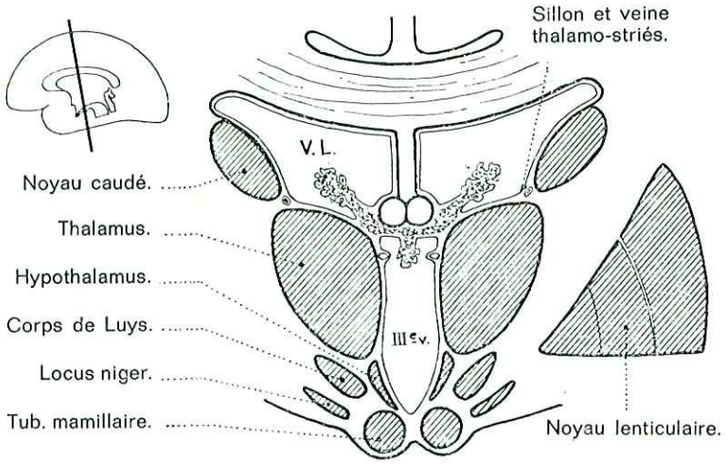

Fig. 221. — *Coupe vertico-frontale intéressant la corne frontale.*

du thalamus dans un espace triangulaire (compris entre le sillon thalamo-strié et le sillon choroïdien); celle de la face supérieure du trigone oblique en bas et en dehors.

b) Les deux *sillons* sont : en dehors le sillon thalamo-strié, oblique en arrière et en dehors et où l'on trouve sous l'épendyme : la lame cornée (mince lame grise), la grosse veine du corps strié, la bandelette semi-circulaire (tænia semicircularis) qui va du noyau amygdalien au pilier antérieur du trigone et à l'aire olfactive; en dedans le sillon choroïdien occupé par le plexus choroïde latéral qui fait une saillie dans le ventricule et soulève la lame épendymaire tendue de la face supérieure du thalamus au bord latéral du trigone.

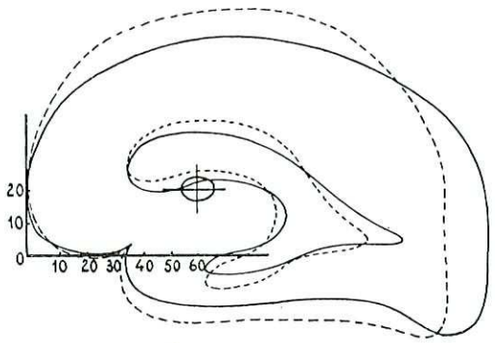

Fig. 222. — *En trait plein, contour d'un cerveau, dolichocéphale. En pointillé, contour d'un cerveau brachycéphale.*

L'échelle permet de mesurer l'aire en forme d'ellipse, dans laquelle se trouve le trou de Monro dans 95 % des cas.

(D'après G. Lazorthes et J. Poulhès, 1950.)

— **Une paroi interne** se réduit en arrière à un simple bord le long de la ligne d'union du corps calleux et du trigone. Elle présente en avant, à son union avec la paroi inférieure, le trou de Monro, arrondi ou ovalaire, mesurant 6 à 8 mm de diamètre. Il est limité en arrière par l'extrémité antérieure du thalamus, en avant et en haut par le pilier antérieur du trigone, en haut par la membrana tectoria du IIIe ventricule qui se continue par l'épendyme du ventricule latéral et sépare le trou de Monro de la toile choroïdienne. A ce niveau, le plexus choroïde médian se

continue avec le plexus choroïde latéral, la veine du corps strié s'unit à la veine du septum lucidum et à la veine des plexus choroïdes latéraux pour constituer la veine de Galien.

— **Un bord externe** répond à l'union du corps calleux et de la partie externe du noyau caudé, et au-delà au centre ovale, à la capsule interne et au noyau lenticulaire.

2° *La portion postérieure ou corne occipitale.*

Le prolongement se dirige en arrière et un peu en dehors, ébauchant une courbe à concavité interne. Elle se rétrécit graduellement d'avant en arrière pour se terminer en pointe. La forme est très variable (fig. 224). La corne occipitale est souvent plus développée à gauche.

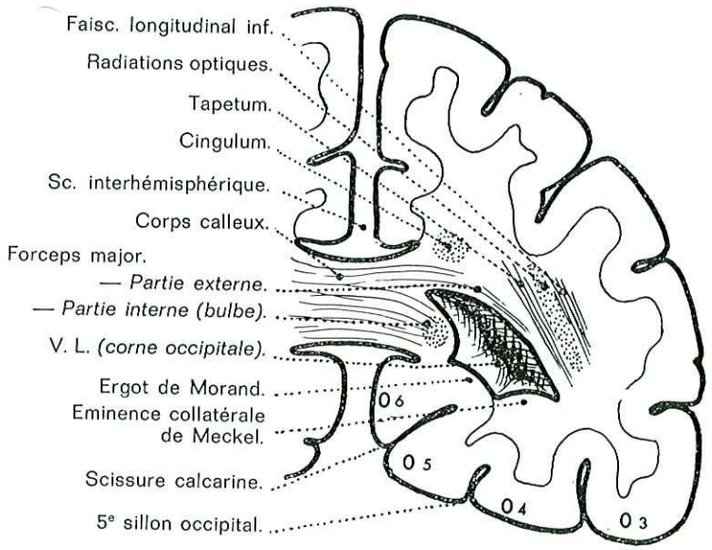

Fig. 223. — *Coupe de la corne occipitale du ventricule latéral.*

Elle apparaît en coupe frontale comme une mince fente oblique en bas et en dehors et on peut lui distinguer :

— **Une paroi supéro-externe ou voûte,** concave, en dedans, répond à une série de faisceaux blancs qui sont de dedans en dehors et de haut en bas : le forceps major du corps calleux (partie externe), le tapetum essentiellement composé de fibres d'associations occipito-frontales, le faisceau supérieur des radiations optiques, le faisceau longitudinal inférieur.

— **Une paroi inféro-interne,** convexe en dehors, présente deux saillies antéro-supérieures superposées, séparées par un sillon : la saillie supérieure ou bulbe de

la corne postérieure correspond au relief de la partie interne principale du forceps major; la saillie inférieure, plus marquée, le *calcar avis*, ou ergot de Morand, est l'expression ventriculaire de la scissure calcarine.

— **Un bord supéro-interne** est un sillon situé entre la partie externe et la partie interne principale du forceps major du corps calleux.

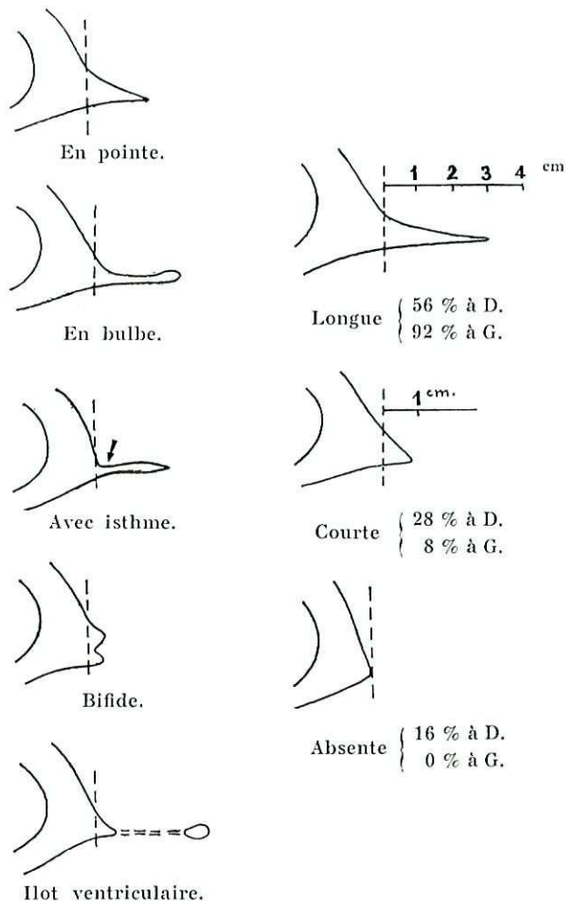

FIG. 224.

La corne occipitale des ventricules latéraux : variations de forme à gauche et variations de longueur à droite. (D'après G. LAZORTHES et J. POULHÈS, 1948.)

— **Un bord inféro-externe** est le sillon creusé entre la paroi supéro-externe et l'ergot de Morand. Il est parfois élargi en face par une saillie blanche, l'éminence collatérale de Meckel, qui est l'expression ventriculaire du sillon qui sépare la 4e circonvolution occipitale de la 5e.

— **Une extrémité postérieure** est enveloppée par les deux branches externe et interne du forceps major du corps calleux qui s'épanouissent ensuite dans la substance blanche. Elle reste à 2 ou 3 cm du pôle occipital.

3° *La portion inférieure ou corne temporo-sphénoïdale.*

Longeant la partie latérale de la fente de Bichat, elle se dirige en bas, en avant et en dedans sur 3 ou 4 cm et décrit comme elle une courbe concave en haut et en dedans qui embrasse le pédoncule cérébral. Elle se termine en pointe dans le lobe temporal.

Sur une coupe frontale, elle a la forme d'un croissant dont la concavité regarde en bas et en dedans. On peut lui distinguer :

— **Une paroi supéro-externe, voûte ou toit,** concave en bas et en dedans, constituée par une lame nerveuse où l'on trouve, de dehors en dedans, le tapetum, la queue du noyau caudé qui atteint en avant le noyau amygdalien sans se confondre

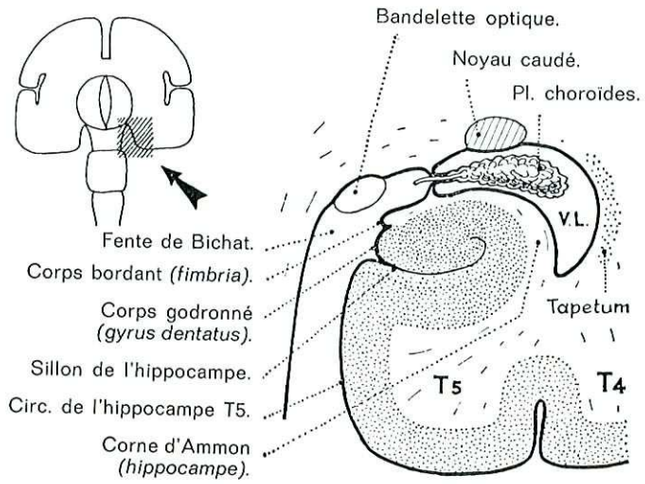

FIG. 225. — *Fente de Bichat et corne temporale du ventricule latéral.*

avec lui, la bandelette semi-circulaire (ou tænia semi-circularis) qui va traverser le noyau amygdalien. Au-dessus est la face inférieure du noyau lenticulaire et la région sous-lenticulaire postérieure où passent le faisceau temporo-thalamique d'Arnold dont les fibres irradient vers le pulvinar, la voie acoustique, la commissure blanche antérieure, le faisceau cortico-protubérantiel de Turck-Meynert venu des 1re, 2e et 3e circonvolutions temporales.

— **Une paroi inféro-interne ou plancher,** fortement convexe en dehors et en haut, répond dans son ensemble à la circonvolution de l'hippocampe. Elle présente 3 saillies antéro-postérieures, curvilignes et parallèles entre elles, qui sont de dehors en dedans :

1° L'éminence collatérale de Meckel (inconstante) qui est l'expression ventriculaire du 4e sillon temporal qui sépare 4e et 5e circonvolutions temporales.

2° La corne d'Ammon (ou grand hippocampe), bourrelet blanc, en forme de croissant concave en dedans, plus large en avant qu'en arrière, est l'expression ventriculaire du sillon de l'hippocampe; on lui décrit : une face supérieure ou

alveus qui fait saillie dans le ventricule; une face inférieure qui se perd dans la circonvolution de l'hippocampe; une extrémité antérieure renflée, la tête, qui se confond en dehors de l'uncus avec la substance blanche du lobe temporal; une extrémité postérieure ou queue qui s'unit au corps bordant pour se continuer avec le pilier postérieur du trigone; un bord externe, marqué de quelques incisures qui lui donnent un aspect festonné, et séparent 3 ou 4 bosselures; un bord interne, concave, qui s'unit au corps bordant (fimbria) et au corps godronné (gyrus dentatus).

3° La fimbria ou corps bordant, étroite bande de substance blanche aplatie de haut en bas à laquelle on décrit : une face supérieure qui donne insertion à l'épendyme; une face inférieure qui repose sur le corps godronné (v. p. 318); une extrémité antérieure qui se perd dans la substance blanche de l'uncus; une extrémité postérieure qui se continue par le pilier postérieur du trigone; un bord externe qui s'unit à la corne d'Ammon; un bord interne libre qui répond à la fente de Bichat dont il constitue la lèvre externe et inférieure.

— **Un bord externe** et inférieur, longé par le faisceau d'association longitudinal inférieur (faisceau occipito-frontal).

— **Un bord interne** et supérieur constitue, avec la fimbria, la lèvre externe de la partie latérale de la fente de Bichat. A ce niveau, le ventricule n'est formé que par la membrane épendymaire refoulée à l'intérieur du ventricule par les plexus choroïdes latéraux. La fente de Bichat est limitée en dedans par la bandelette optique (lèvre interne et supérieure) et par le pédoncule cérébral.

— **Une extrémité antérieure** reste à 15 ou 20 cm du cortex temporal, entre le noyau amygdalien et la portion antérieure du crochet de la circonvolution de l'hippocampe.

4° *Le carrefour ventriculaire.*

C'est la portion la plus large du ventricule; elle est située à l'union des trois portions précédentes, à l'union du lobe temporal et du lobe occipital, de part et d'autre d'un plan frontal tangent à l'extrémité postérieure du bourrelet du corps calleux.

En avant, il embrasse la convexité postérieure du noyau caudé et l'extrémité postérieure du thalamus représentée là par le pulvinar.

En arrière, il répond à la corne occipitale, en haut à la partie postérieure du corps calleux et de ses radiations et en dehors à la substance blanche de l'hémisphère.

En dedans, il est en regard de l'union du segment latéral et du segment médian de la fente de Bichat. Il n'en est séparé que par une simple lame épithéliale, ici encore refoulée vers la cavité ventriculaire par le plexus choroïde latéral. A ce niveau, en effet, le plexus choroïde contourne lui aussi le pôle postérieur du thalamus pour longer le bord externe du pilier postérieur puis du corps du trigone et se prolonger dans la portion frontale; près de son coude, il émet en arrière un prolongement, le glomus, long de 6 à 8 mm.

5° *Le contenu du ventricule.*

Les parois des cavités ventriculaires sont tapissées par la **membrane de l'épendyme.** L'épendyme est constitué par une couche de cellules épithéliales qui repose sur une couche de cellules névrogliques.

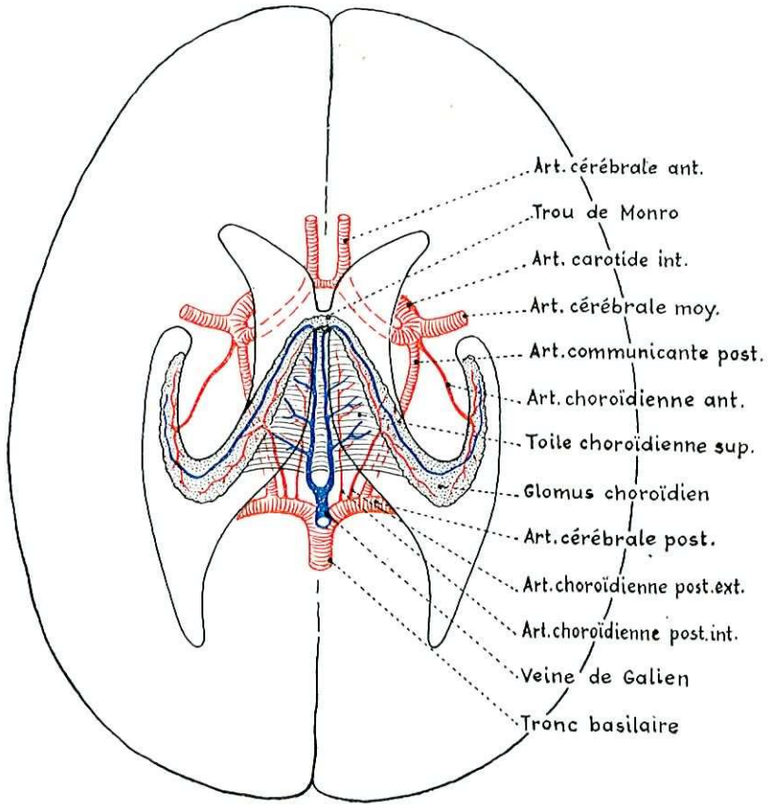

FIG. 226. — *La toile et les plexus choroïdiens supérieurs; les artères et les veines choroïdiennes* (vue supérieure).

La toile choroïdienne supérieure placée horizontalement sous le trigone, au-dessus du IIIe ventricule, est triangulaire. Son sommet correspond à l'angle antérieur du trigone. Sur les bords sont les plexus choroïdes latéraux. La base se continue avec la pie-mère au niveau de la partie moyenne de la fente de Bichat. L'angle postérieur se continue avec les plexus choroïdes de la corne temporale. La toile choroïdienne est constituée par un axe conjonctivo-vasculaire situé entre deux feuillets pie-mériens.

Les plexus choroïdes latéraux sont portés par les bords latéraux de la toile choroïdienne. Ce sont des saillies rougeâtres villeuses. Ils présentent une branche frontale qui se continue au niveau du trou de Monro avec les plexus choroïdes du

IIIe ventricule et une branche temporale qui n'atteint pas le sommet de la corne. Au niveau du carrefour, il forme un épaississement ou glomus. Ils sont constitués par des vaisseaux flexueux en touffes qui soulèvent l'épithélium en villosités; chacune de ces villosités comporte : un axe conjonctif, un axe vasculaire, un épithélium de revêtement formé de cellules cubiques à bordure en brosse.

Les artères des plexus choroïdes pénètrent par la fente de Bichat. Dans la partie antéro-latérale de la fente de Bichat, c'est l'artère choroïdienne antérieure. Dans la partie médiane postérieure, c'est l'artère choroïdienne postérieure latérale, branche de la cérébrale postérieure.

Les veines sont plus volumineuses que les artères. Elles reçoivent les veines du septum lucidum, du corps strié, du thalamus, du trigone, de la corne d'Ammon, de l'ergot de Morand. Elles vont dans les veines de Galien et dans l'ampoule de Galien qui émerge dans la citerne ambiante et se termine dans le sinus droit.

LA TOPOGRAPHIE ET LES EXPLORATIONS RADIOGRAPHIQUE ET CHIRURGICALE

Projection des ventricules sur la paroi crânienne.

a) Sur la **paroi latérale** du crâne. La surface de projection du ventricule latéral est inscrite dans un quadrilatère limité :

— En bas, par une horizontale parallèle à l'arcade zygomatique et située 2 cm au-dessous d'elle.

— En haut, par une autre horizontale, 6 cm au-dessus de la même arcade.

— En avant par une verticale menée par l'extrémité antérieure de l'arcade.

— En arrière, par une autre verticale passant 4 cm en avant du plan frontal tangent à la protubérance occipitale externe.

Dans le détail, on peut dire que :

— La corne frontale déborde légèrement la suture fronto-pariétale, en avant et au-dessus du ptérion.

— Le corps ventriculaire se projette sur la partie inférieure du pariétal; l'insertion du muscle temporal dessine approximativement le contour du bord supérieur de la projection ventriculaire.

— Le carrefour se projette à l'angle postéro-inférieur du pariétal, 3 cm au-dessus et en arrière du conduit auditif externe.

— La corne sphénoïdale se projette sur la partie supérieure de l'écaille temporale, au-dessus du conduit auditif externe.

b) Sur la **voûte** du crâne, les deux ventricules figurent grossièrement deux hameçons accolés en avant par leurs tiges (corps ventriculaires) et dont les crochets divergent en dehors (cornes temporales). La corne occipitale est plus éloignée de la ligne médiane que la frontale et moins que la corne temporale. Le IIIe ventricule se projette sur la ligne médiane au niveau du bregma et un peu en arrière de lui.

c) Sur la **base** du crâne, la corne frontale se projette sur la petite aile du sphénoïde au niveau de l'apophyse clinoïde antérieure. Le corps du ventricule est situé au-dessus de la partie latérale de la selle turcique, débordant légèrement en arrière la lame quadrilatère. Le trou de Monro se projette 2 mm en arrière de la clinoïde postérieure. Le carrefour se projette en arrière du bord postérieur du rocher. La corne temporale croise le bord supérieur du rocher et sa pointe se termine au niveau du trou petit rond.

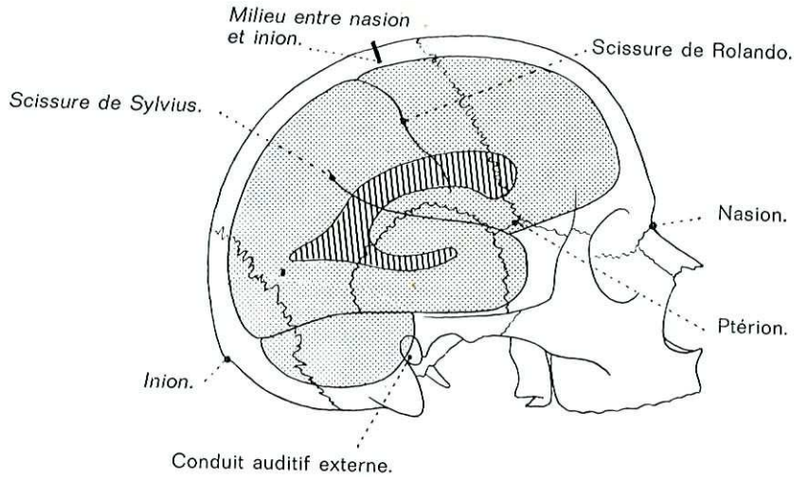

Fig. 227. — *Projections de l'encéphale, des scissures principales et du ventricule latéral sur la voûte crânienne.*

Exploration radiologique.

— Elle se fait le plus souvent par **pneumographie ventriculaire.**

L'air peut être injecté directement par ponction ventriculaire, c'est la ventriculographie, ou par voie lombaire, c'est l'encéphalographie. Dans ce dernier cas, non seulement les ventricules mais aussi les espaces péricérébraux sont injectés.

Les images varient avec les incidences. On prend habituellement deux clichés de face et deux clichés de profil.

1° Le cliché occiput-plaque montre les cornes frontales sous la forme de deux triangles à sommet inférieur, adossés l'un à l'autre sur la ligne médiane (image en aile de papillon).

2° Le cliché front-plaque montre les cornes occipitales, sous la forme de deux images en virgule de part et d'autre de la ligne médiane, séparées par un intervalle de 2 à 4 mm (image en cornes de taureaux renversées).

Les deux clichés de profil droit et gauche, montrent respectivement le ventricule gauche et le ventricule droit sous la forme d'un fer à cheval à concavité antérieure.

— **L'iodoventriculographie** est quelquefois utilisée. On suit sous écran radioscopique ou au radiocinéma la progression d'une petite bille lipiodolée injectée dans la corne frontale qui montre les obstacles et les déviations du système ventriculaire.

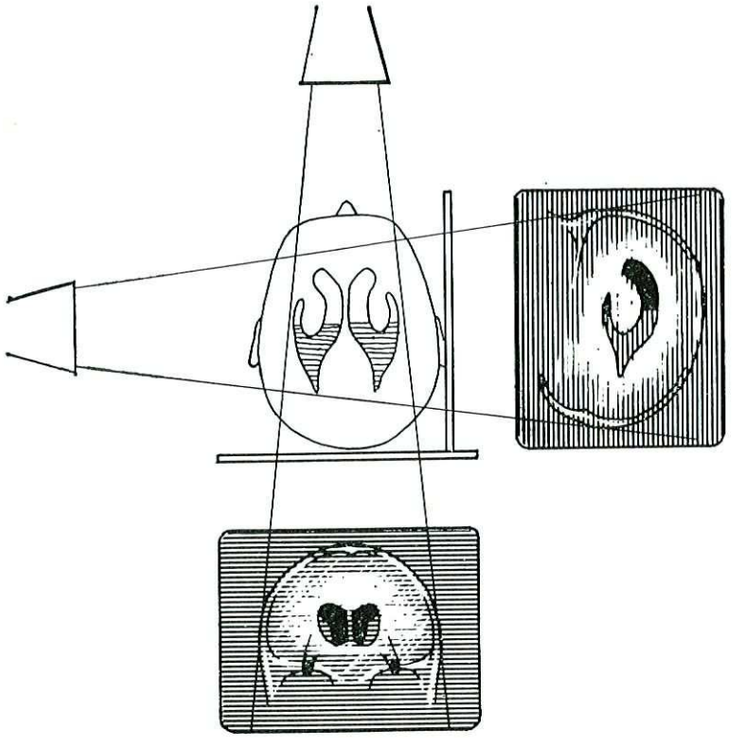

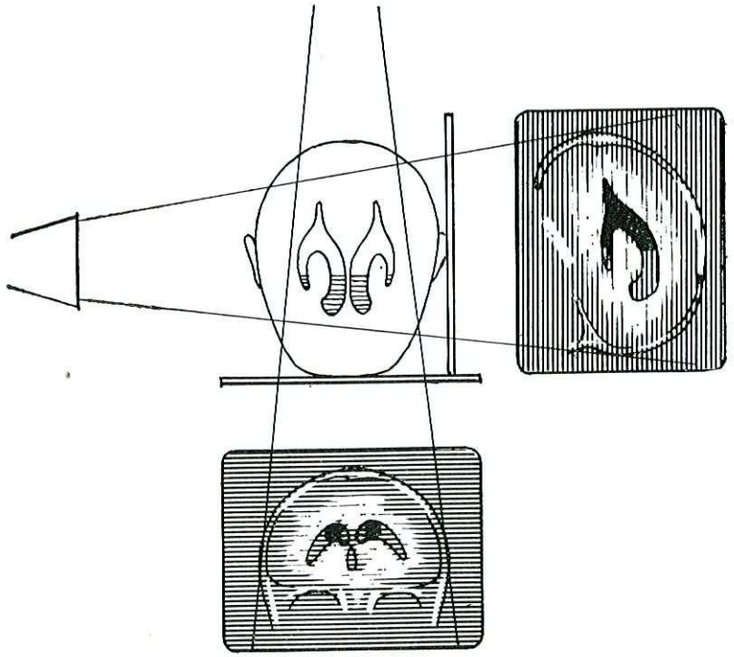

Fig. 228. — *Principales incidences radiologiques pour ventriculographie.*

Abord chirurgical.

La ponction directe peut se faire chez le nourrisson à l'angle externe de la fontanelle bregmatique.

Chez l'adulte, on fait une trépano-ponction le plus souvent du carrefour ventriculaire par voie occipitale. Le trou de trépan est fait à 3 cm au-dessus de la protubérance occipitale externe, à 2 ou 3 cm de la ligne médiane; avec un trocart mousse, on ponctionne en visant l'apophyse orbitaire externe; le trocart est enfoncé de 5 à 7 cm.

Fig. 229.

La ponction ventriculaire au lieu d'élection : le carrefour ventriculaire.

La ponction doit se faire à 2,5 cm au-dessus de l'inion et en dehors de la ligne médiane.

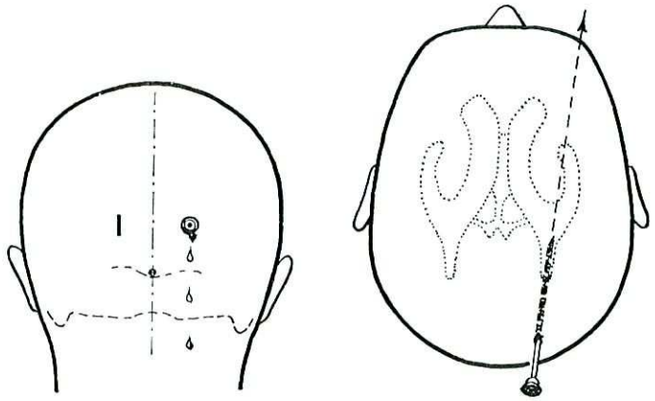

Des trépano-ponctions peuvent être pratiquées en d'autres points : Ponction du carrefour par voie latéro-temporale, en arrière et au-dessus du conduit auditif externe. Ponction du carrefour par voie supérieure, 2 à 3 cm en arrière de la scissure de Rolando. Ponction de la corne frontale par voie frontale antérieure ou frontale supérieure; dans ce dernier cas, on fait le trou de trépan à 2 cm de la ligne médiane. Le ventricule est trouvé à environ 5 cm de profondeur.

L'abord chirurgical large par un volet et l'ouverture du parenchyme cérébral en avant de la zone rolandique, permet l'ouverture de la corne frontale et l'accès du IIIe ventricule par le trou de Monro. On aborde le carrefour ventriculaire en passant dans la zone rétro-rolandique.

CINQUIÈME PARTIE

LES GRANDES VOIES DE CONDUCTION

A travers les structures de la moelle, du tronc cérébral et du cerveau qui ont été décrites dans les chapitres précédents, cheminent trois groupes de voies.

— Un premier groupe relie les centres qui commandent aux fonctions végétatives c'est-à-dire à nos viscères.

— Un deuxième groupe règle toutes les activités motrices automatiques; il est soumis aux incitations fournies par les sensibilités proprioceptives et intéroceptives.

— Un troisième groupe intervient dans nos relations avec le monde extérieur. Il possède des afférences sensitives et sensorielles, des voies motrices et un appareil de direction et de contrôle supérieur.

Les grandes voies de conduction appartiennent aux deux derniers groupes.

La description des grandes voies de conduction est faite d'une part conventionnelle. En effet, on ne peut prétendre suivre que les faisceaux principaux; à côté d'eux, il existe des fibres aberrantes dont l'étude est impossible et d'ailleurs d'importance secondaire.

CHAPITRE XVII

GÉNÉRALITÉS SUR LA MOTRICITÉ ET LES VOIES MOTRICES

I. — LES MANIFESTATIONS DE L'ACTIVITÉ MOTRICE

Trois grandes manifestations de l'activité motrice sont à distinguer : le tonus musculaire, la posture, le mouvement.

« Dès qu'il sort de l'état de sommeil et qu'il rétablit ses contacts avec le milieu, le corps s'anime en même temps que ses muscles reprennent consistance, il adopte certaines postures, il se meut, il dirige son action dans l'espace qui l'environne » (J. Paillard).

Il faut, en fait, préciser tout d'abord que pendant le sommeil il persiste dans les muscles un tonus de base et de plus que la séparation entre tonus musculaire et activité posturale est artificielle puisque l'on parle de tonus de posture; nous ne la conserverons que dans un but didactique.

*1° **Le tonus musculaire.*** — A l'état de repos, tout muscle est soumis à une tension permanente appelée tonus musculaire; sa nature est contractile et son origine neurogène.

On distingue deux types d'activité tonique du muscle strié en rapport avec deux catégories d'effecteurs. Le tonus musculaire proprement dit résulte de l'activité d'unités motrices extra-fusoriales innervées par les grands motoneurones alpha d'où partent des axones myélinés de gros calibre (fibres du groupe alpha de 8 à 18 μ). Le tonus des fibres musculaires fusoriales qui sont innervées par les motoneurones gamma et leurs axones de petit calibre (fibres du groupe gamma de 2 à 6 μ).

La décharge tonique est entretenue par des influences périphériques ou segmentaires issues de propriocepteurs musculaires d'origines fusoriales, labyrinthique et articulaire. Les afférences issues des extérocepteurs semblent moins aboutir à l'entretien de l'activité tonique que de l'activité phasique. L'influence suprasegmentaire sur les divers étages de la moelle correspond à l'équilibre de centres à action antagoniste, facilitatrice ou inhibitrice.

Ces influences atteignent les motoneurones par des voies nombreuses et variées. Une voie monosynaptique correspondant aux afférences issues des récep-

teurs annulo-spiralés ou primaires des fuseaux neuro-musculaires contrôle directement l'activité des motoneurones alpha. Des voies polysynaptiques d'origines segmentaires et suprasegmentaires interviennent par l'intermédiaire d'un réseau d'interneurones (R.I.N.).

Le tonus musculaire prépare le muscle et le rend apte aux multiples formes d'activité motrice : la posture et le mouvement.

2° ***L'activité posturale.*** — Cette activité correspond à l'immobilisation des pièces du squelette dans des positions qui composent au corps une attitude.

Certaines stimulations incitatrices des attitudes sont stables et permanentes; telles sont les forces de la pesanteur. D'autres, représentées par les sollicitations du milieu qui nous entoure, sont variables.

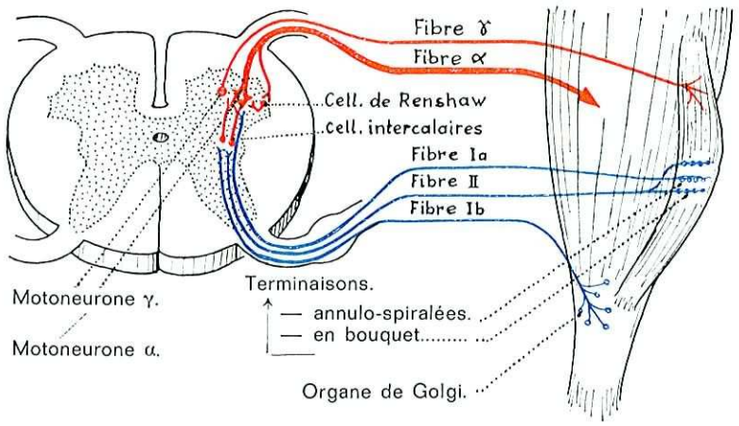

FIG. 230. — *Le réflexe myotatique.*

— *L'attitude antigravitaire.* — Les organismes doivent, pour se mouvoir, vaincre la force permanente d'attraction qui tend à les plaquer au sol. Le maintien de la station dépend de la fixation convenable des pièces du squelette qui résulte de l'activité combinée des muscles extenseurs et fléchisseurs; le rôle antigravitaire des premiers est prépondérant. La stabilisation de l'équilibre du corps dépend de dispositifs nombreux et variés. Ils s'entretiennent, se perfectionnent par apprentissage. Leurs afférences régulatrices sont surtout d'origine proprioceptive, essentiellement vestibulaires, musculaires (fuseaux neuro-musculaires), articulaires. Le caractère phasique du fonctionnement des extérocepteurs et la nature flexogène de leurs effets sur la motricité spinale excluent leur participation directe au maintien de la posture antigravitaire. L'étude des animaux après section à divers niveaux du névraxe a permis de découvrir une certaine systématisation dans les systèmes qui règlent les réactions antigravitaires (voir plus loin).

— *Les attitudes d'orientation du corps vers les sources de stimulation* sont le résultat d'une activité tonique permanente et équilibrée de mécanismes antagonistes opérant dans les trois dimensions de l'espace; à la base de cette organisation tridimensionnelle sont les canaux semi-circulaires.

En conclusion, les structures spinale et bulbo-mésencéphalique peuvent organiser, grâce aux informations proprioceptives, des schémas posturaux très élaborés, assurant le maintien de la station et la mise en position correcte dans l'espace de la tête, du corps et des membres qui sont indispensables à toute activité motrice efficace.

3° ***Le mouvement ou activité motrice cinétique.*** — Le mouvement le plus simple requiert, pour son exécution correcte, l'intervention synergique de la plupart des grands systèmes fonctionnels du système nerveux. Sur le trajet de la voie motrice sur toute la hauteur du névraxe, des servo-moteurs informés réalisent une adaptation continuelle du jeu musculaire. La moindre atteinte d'une des structures régulatrices du jeu musculaire trouble la fonction motrice.

La motilité est faite d'une grande part automatique. Certains mouvements automatiques sont de véritables réflexes, telles l'occlusion palpébrale, la mastication; d'autres sont syncinétiques, tel le balancement du bras dans la marche; d'autres enfin sont des mouvements volontaires automatisés par l'exercice ou l'habitude : parole, écriture, gestes professionnels...

II. — LE ROLE DES INFORMATIONS SENSITIVES

Toutes les structures chargées d'adapter l'activité motrice reçoivent des informations. Tout influx moteur, qu'il soit destiné au maintien du tonus musculaire, de la posture ou à la réalisation d'un mouvement, représente la réponse à une incitation; le plus souvent elle est sensitive, parfois elle est psychique.

I. — A L'ÉTAGE SEGMENTAIRE OU MÉDULLAIRE

Les récepteurs proprioceptifs jouent un rôle capital. Les récepteurs extéroceptifs sont de moindre importance.

Les fuseaux neuro-musculaires logés dans la partie charnue du muscle sont constitués par quelques fibres peu striées. Elles sont innervées par des motoneurones γ. Les fibres intrafusoriales ont une partie centrale équatoriale située entre deux parties polaires contractiles. Les terminaisons de deux sortes de proprioceptiveurs dont le stimulus électif est l'étirement du muscle y ont été décrites.

— **La terminaison primaire** ou annulo-spiralée siège dans la partie équatoriale; recueillie par une fibre du groupe I *a*, elle a un seuil de sensibilité très bas.

— **La terminaison secondaire** ou « en bouquet » siège sur les parties contractiles des fibres intrafusoriales; ses influx sont recueillis par une fibre du groupe II; son seuil d'excitation est plus élevé que celui de la terminaison primaire.

Au niveau de la terminaison primaire naît le **réflexe myotatique** (réflexe à l'étirement, stretch-réflexe de Sherrington), la fibre I *a* se termine sans neurone

intercalaire sur les motoneurones α. Le réflexe est monosynaptique et rapide (Lloyd, 1942; Eccles, 1957). La fibre I *a* envoie aussi des collatérales destinées à inhiber les motoneurones des muscles antagonistes, action qui s'exerce par l'intermédiaire d'un neurone intercalaire inhibiteur. Le réflexe myotatique est caractérisé par l'augmentation de tension qui apparaît dans le muscle quand on l'étire. Il fait partie, comme les réflexes dits ostéotendineux, des réflexes proprioceptifs d'étirement. Dans le réflexe myotatique, l'étirement est progressif, les récepteurs sont excités graduellement; les motoneurones répondent par des décharges asynchrones; la contraction est soutenue. Dans un réflexe ostéotendineux banal (réflexe rotulien), le brusque étirement du muscle par percussion du tendon excite successivement les récepteurs; tous les motoneurones répondent ensemble; la contraction est brève.

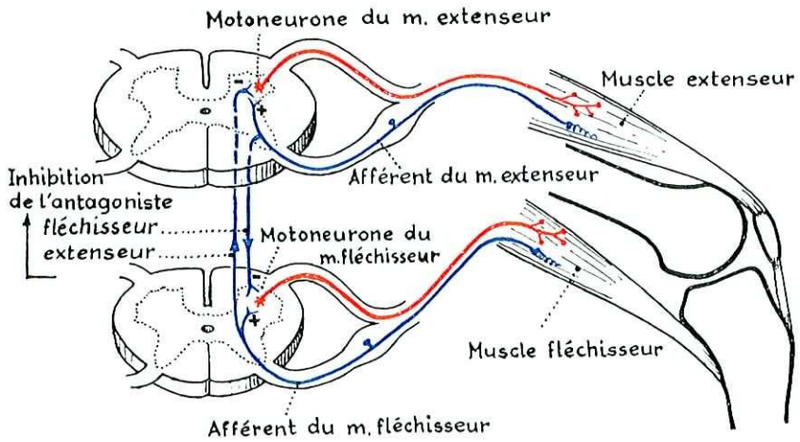

FIG. 231. — *Innervation réciproque des muscles agonistes et antagonistes dans l'arc réflexe monosynaptique.*

Les réflexes qui s'organisent à partir des terminaisons secondaires sont encore mal connus. L'influx est transmis par les fibres II aux motoneurones par l'intermédiaire d'une voie polysynaptique comprenant plusieurs interneurones (R. M. Eccles et Lundberg, 1959). Les influx modifient l'excitabilité des motoneurones α dans un sens qui dépend de la nature du muscle correspondant : facilitateur s'il s'agit d'un fléchisseur, inhibiteur s'il s'agit d'un extenseur avec action réciproque sur les antagonistes à la différence du réflexe myotatique. Ces réflexes sont soumis au contrôle central puisqu'ils doivent passer par des interneurones ou neurones intercalaires (1). Si l'action des centres est suspendue (lésions du faisceau pyramidal), seules les afférences des récepteurs renforcent l'activité des interneurones, et des réflexes dits de défense ou de flexion apparaissent : extension du gros orteil par excitation cutanée (Babinski), phénomène de triple retrait par excitation cutanée ou articulaire.

(1) Les réflexes d'extension, qui sont surtout des réflexes de posture, sont intégrés à un niveau supérieur. Les réflexes de flexion, réflexes de défense stéréotypés, sont intégrés à un niveau spinal.

Le récepteur tendineux de Golgi est situé à la jonction musculo-tendineuse. Les fibres I *b* qui en partent sont reliées dans la moelle au motoneurone par un neurone intercalaire; c'est donc un arc disynaptique. Le seuil d'étirement des corpuscules de Golgi est très élevé (30 fois plus que les terminaisons annulo-spiralées). Le récepteur tendineux a une action inverse des récepteurs musculaires précédents; en effet, il inhibe les motoneurones du muscle étiré ainsi que ses agonistes et active les motoneurones des antagonistes, Y. Laporte et Lloyd ont appelé ce réflexe le « réflexe myotatique inverse ».

II. — AUX ÉTAGES SUPRASEGMENTAIRES

Des afférences diverses atteignent les centres. Les messages d'origine proprioceptive jouent encore un grand rôle informateur.

— Ceux qui suivent la voie de la sensibilité profonde inconsciente d'origine musculaire et tendineuse (faisceaux de Gowers et de Flechsig) vont au cervelet et plus particulièrement à la partie vermienne du lobe antérieur. Des fibres d'origine fusoriale s'y trouvent.

— Ceux qui suivent la voie de la sensibilité profonde consciente viennent des récepteurs articulaires; après relais dans le bulbe (noyau de Goll et Burdach) et dans le thalamus, ils aboutissent à l'aire corticale pariétale.

— Ceux qui portent les influx vestibulaires interviennent aussi dans l'orientation des yeux, de la tête, du corps par rapport au monde extérieur. En outre, toutes ces voies donnent des collatérales au cervelet et à la formation réticulée.

Des messages d'origine extéroceptive tactile et sensorielle (audition, vision) contribuent aussi à assurer au mouvement une exécution parfaite. Ils entrent en relation, au cours de leur trajet, avec le cervelet et la formation réticulée.

III. — LES VOIES MOTRICES

On peut reconnaître des voies motrices *segmentaires* horizontales constituées par les arcs réflexes simples, des voies *intersegmentaires* ascendantes ou descendantes qui unissent les divers segments entre eux et des voies motrices longues *suprasegmentaires* ou descendantes.

Les grandes voies motrices comprennent :

1° *La voie pyramidale ou cortico-spinale* qui part de l'écorce cérébrale et va d'un seul jet aux motoneurones.

2° *Les voies extra-pyramidales ou sous-cortico-spinales* qui sont des voies polysynaptiques.

Nous verrons que l'opposition des dénominations de pyramidal et d'extra-pyramidal correspond à une simplification excessive et très discutable. De même, celles de « cortico-spinale » et de « sous-cortico-spinale » sont aussi très criti-

quables, car les deux voies possèdent des aires corticales d'origine d'ailleurs intriquées.

La meilleure dénomination pour les deux ensembles paraît devoir être fonctionnelle plutôt qu'anatomique. Nous les appellerons *voie de la motricité volontaire et voie de la motricité automatique*. Cette appellation est elle-même sujette à discussion, car les deux voies ont non seulement des limites anatomiques mal définies, mais aussi des fonctions interdépendantes. On peut les appeler respectivement voie ou système de l'exécution motrice et voie ou système de la régulation motrice.

I. — LE SYSTÈME DE L'EXÉCUTION MOTRICE

Il est représenté par le classique « système pyramidal » (ou voie de la motricité volontaire) constitué par deux neurones dits neurone central et neurone périphérique. Cette voie rapide, monosynaptique, est encore appelée corticomotoneurale; elle sera décrite au chapitre XVIII. L'influx transporté par le neurone central vient exciter les neurones périphériques, c'est-à-dire les motoneurones des noyaux moteurs crâniens ou des cornes antérieures de la moelle. Des motoneurones partent des fibres de gros calibre qui transmettent l'incitation à l'appareil effecteur, c'est-à-dire aux muscles. La contraction phasique du muscle crée le mouvement.

II. — LE SYSTÈME DE LA RÉGULATION MOTRICE

1° Le système régulateur segmentaire.

Le motoneurone γ envoie des fibres γ de petit calibre qui innervent le fuseau neuro-musculaire. Leur stimulation modifie la sensiblité du fuseau neuro-musculaire en commandant la contraction des portions polaires des fibres intrafusales et en étirant la région équatoriale où se trouve la terminaison primaire, ce qui détermine des décharges dans les fibres I *a* qui vont au motoneurone α; c'est ce qu'on appelle la *boucle gamma*. La stimulation γ augmente aussi la fréquence de décharge des terminaisons secondaires (Bessou et Y. Laporte, 1962).

Le motoneurone γ est pourvu d'une décharge de base soumise à des influences périphériques et centrales. La stimulation de la peau, des tissus sous-cutanés ou des fibres nerveuses cutanées provoque, au niveau du motoneurone γ, une inhibition ou une stimulation suivant la fibre stimulée (Hagbarth, 1952). La plupart des structures centrales : cortex moteur, noyaux centraux, formation réticulée, ont une action parallèle sur les motoneurones α et γ d'un même muscle (Granit).

Signalons aussi l'existence d'un système décrit par Renshaw (1941) dont l'effet inhibiteur est opposé aux effets facilitateurs de la boucle gamma. Avant de quitter la corne antérieure, les motoneurones α émettent des collatérales qui, après un trajet récurrent, viennent faire synapse avec l'interneurone de Renshaw, lequel se termine sur ces mêmes motoneurones. C'est *la boucle de Renshaw*. Les interneurones de Renshaw ne sont pas soumis au contrôle central. Leur atteinte élective (toxine tétanique) supprime leur action inhibitrice et crée une hypertonie.

— **Rôle dans le tonus de posture.** — La terminaison primaire par l'intermédiaire du réflexe myotatique permet au muscle d'assurer lui-même son équilibre; elle fournit en permanence aux motoneurones α d'un muscle des renseignements sur la longueur de ce muscle et représente un servo-mécanisme. Tout étirement imposé au muscle est transformé en tension, tension qui s'oppose à l'étirement qui lui a donné naissance. Quand un muscle se contracte, la tension des fuseaux diminue et les terminaisons primaires cesseraient d'être excitées si les motoneurones α n'entretenaient pas le tonus musculaire. Par la voie γ, les centres ajustent la longueur des fibres intrafusales, c'est-à-dire l'étirement de la terminaison primaire en fonction des besoins posturaux; par la voie du réflexe myotatique, les fibres musculaires extra-fusales doivent s'aligner sur cette longueur. L'exagération du tonus de posture antigravidique, la rigidité de décérébration correspondent à l'hyperactivité du réflexe myotatique (voir plus loin).

— **Rôle au cours du mouvement.** — La contraction musculaire génératrice de mouvement prend naissance sur le fond de tonus postural, entretenu par les afférences I *a* qui entraînent une décharge des motoneurones α. Le raccourcissement musculaire qui accompagne le mouvement détermine une pause dans la décharge fusoriale, cette pause interrompt l'activité des motoneurones α, d'où ralentissement ou arrêt du mouvement. Il serait saccadé si l'activité γ ne venait pas supprimer la pause de la décharge fusoriale. Classiquement, le mouvement est déclenché et entretenu par des influx venus des centres supérieurs et qui viennent exercer directement leur action sur les motoneurones α; c'est la voie α. L'activité α est accompagnée par une activité γ parallèle qui, en modifiant les sensiblités fusoriales, permet les ajustements posturaux qui donnent au mouvement sa finesse et sa précision. Certains auteurs (Merton, 1953) se sont demandé si l'activité γ n'était pas suffisante pour déclencher et entretenir le mouvement. Dans cette hypothèse, les influx venus des centres et destinés à l'exécution d'un mouvement s'exerceraient sur les seuls motoneurones γ : leur excitation entraînerait celle de la terminaison primaire qui, par la fibre I *a*, activerait le motoneurone α; l'intervention de ce motoneurone voie finale commune se ferait donc par la voie détournée de la boucle γ... Les nombreuses expériences qui ont mis en évidence l'activation des motoneurones γ avant celle des motoneurones α par stimulations périphériques ou centrales apportent un argument de poids à cette théorie...

La boucle gamma semble donc impliquer dans toute l'activité motrice, qu'elle soit à visée tonique ou phasique.

2° Le système régulateur suprasegmentaire.

Par le jeu d'influx facilitateurs et d'influx inhibiteurs, un grand nombre de structures exercent leur contrôle sur les motoneurones α effecteurs et les motoneurones γ régulateurs.

Signalons à ce sujet combien les résultats expérimentaux sont souvent en contradiction avec les constatations anatomo-cliniques; l'organisation centrale diffère avec les espèces.

L'écorce cérébrale. — La voie facilitatrice partie d'aires largement distribuées dans le néocortex met en jeu la formation réticulaire facilitatrice. La voie inhibitrice partie des aires inhibitrices corticales (4s, 8s) met en jeu la formation réticulaire bulbaire inhibitrice.

Les noyaux centraux ont un rôle encore obscur. Leur participation au contrôle de la posture et du mouvement est attestée par la richesse de la symptomatologie des troubles moteurs extra-pyramidaux résultant de leur lésion. L'abondance de leurs connexions ascendantes vers les aires corticales les désigne comme une source importante de modulation des commandes motrices. Leur influence sur les mécanismes spinaux est difficile à préciser parce que leurs connexions descendantes n'atteignent pas la moelle directement, mais par l'intermédiaire des formations réticulaires. Cette action bipolaire rappelle celle du cervelet.

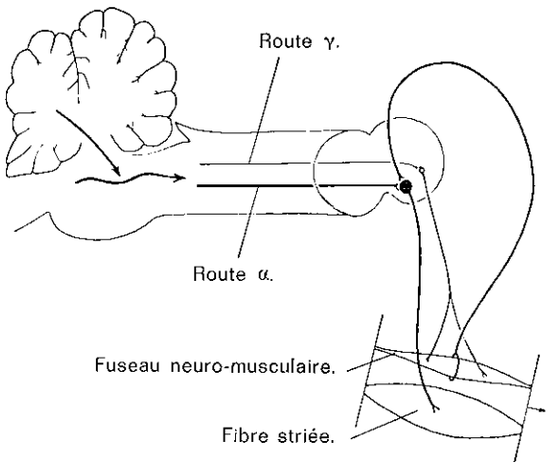

FIG. 232. — *Diagramme de la « route alpha », de la « route gamma », ainsi que de la boucle gamma.* (D'après R. GRANIT, B. HOLGREN et P. A. MERTON, 1955.)

Le noyau rouge. — Chez l'animal, ce noyau a une activité inhibitrice subordonnée à celle du cervelet. Elle est en effet entretenue par des projections du lobe antérieur du cervelet sur la partie magno-cellulaire du noyau rouge. La voie effectrice est le faisceau rubro-spinal. En fait, l'inhibition rubrique s'amenuise avec l'évolution des espèces; chez le Singe et l'Homme, le noyau rouge aurait une action minime sur le tonus.

Le cervelet placé en dérivation sur l'ensemble des voies effectrices est particulièrement bien informé de l'état de contraction du muscle. Il joue un rôle régulateur des activités posturales et du mouvement. Il agit sur l'origine du système moteur (aire motrice) et sur le neurone périphérique, mais toujours par l'intermédiaire des autres structures : formation réticulée, noyau rouge, noyau de Deiters. Chez l'animal, le cervelet a une action inhibitrice forte et une action facilitatrice faible. Chez le Singe et chez l'Homme, l'action facilitatrice l'emporte. Une lésion du cervelet se manifeste généralement par une hypotonie.

La réticulée mésencéphalo-pontique a une action facilitatrice sur les motoneurones γ et α et sur le réflexe myotatique. La réticulée bulbaire inhibitrice reçoit des influx inhibiteurs venus des zones « inhibitrices » corticales (aires 4s, 8s, etc.). Une lésion du tronc cérébral supprime les influx inhibiteurs corticaux mais ménage les influx cérébelleux, ce qui explique que chez l'animal tout au moins la destruction du lobe antérieur du cervelet augmente la rigidité de décérébration et que sa stimulation la diminue.

Le noyau vestibulaire de Deiters active le réflexe myotatique et a une action tonique sur les extenseurs. Sa destruction diminue ou abolit la rigidité de décérébration. La voie effectrice est le faisceau vestibulo-spinal.

L'olive bulbaire inférieure aurait une action inhibitrice, car son excitation abolit le réflexe myotatique et son ablation provoque une hypertonie des extenseurs controlatéraux.

Les formations facilitatrices augmentent la décharge des fibres *Ia* qui activent le motoneurone α. Les formations inhibitrices diminuent au contraire la décharge des fibres *Ia*. Elles peuvent, par l'intermédiaire du motoneurone γ, exalter ou diminuer la sensibilité fusoriale à l'étirement et la réactivité de la boucle myotatique. La voie descendante principale est la voie réticulaire; l'influence réticulaire n'arrive pas directement sur le motoneurone γ; elle s'établit par l'intermédiaire d'un réseau d'interneurones.

Paillard (1955) remarque qu'il existe un parallélisme entre la réflectivité myotatique et le niveau de vigilance. Ce parallélisme n'est pas surprenant en raison du rôle de la substance réticulée dans les mécanismes de maintien de la vigilance et du caractère diffus global du fonctionnement réticulé dirigé à la fois vers le cortex et vers la moelle.

Les motoneurones représentent l'effecteur unique, « la voie finale commune » (Sherrington) à laquelle aboutissent tous les influx. Entre les voies centrales et le motoneurone d'une part, entre les différentes fibres des récepteurs périphériques et ces mêmes motoneurones d'autre part, sont des *interneurones* ou neurones intercalaires qui servent de modulateurs.

Pour le système de la vie de relation, il y a un seul neurone périphérique dont le corps cellulaire est situé dans la corne antérieure de la moelle ou dans les noyaux moteurs du tronc cérébral.

Pour le système végétatif, il y a deux neurones : un neurone préganglionnaire dont le corps cellulaire est situé dans la partie antérieure de la pars intermédia de la moelle ou dans les noyaux d'origine du parasympathique crânien; un neurone post-ganglionnaire situé dans les ganglions sympathiques.

IV. — L'EXPLORATION CLINIQUE ET LES SYNDROMES

A la souffrance de chacun des deux systèmes de la motricité correspondent des symptômes particuliers : paralysies pour le système de l'exécution motrice (système pyramidal) et essentiellement des troubles du tonus, pour le système de la régulation motrice (système extra-pyramidal). Ces troubles sont généralement associés.

Après l'étude de chacun des systèmes (chapitres XVIII et XX), nous envisagerons les syndromes plus particulièrement caractéristiques de leur atteinte respective. Ici, nous étudierons quelques syndromes mixtes.

1° *Les sections médullaires.*

Les sections médullaires sont suivies d'un « choc spinal » avec paraplégie flasque (ou tétraplégie si la section est au-dessus de C5). La période de « sidération médullaire » est d'autant plus longue que l'on s'élève dans l'échelle animale (quelques minutes chez la Grenouille, 3 à 4 semaines chez l'Homme). Elle correspond à la sidération des interneurones brusquement privés des excitations centrales. Au bout d'un certain temps, les interneurones reprennent une activité autonome et permettent aux afférences segmentaires facilitatrices d'entretenir de façon active le réflexe myotatique. Ce retour des réactions antigravitaires témoigne de la présence et de la disponibilité des circuits locaux régulateurs de la posture. L'organisation de base n'est pas perdue comme on le croyait au cours de l'évolution phylogénétique; elle n'est que masquée par les influences suprasegmentaires. Les récupérations obtenues par rééducation chez l'Homme spinal en sont la preuve.

— Si l'interruption des faisceaux pyramidaux est brutale (traumatismes vertébraux, myélites transverses aiguës, etc.), la paraplégie est ***flasque***, aréflexique (seul existe parfois le signe de Babinski). Le passage à la spasmodicité se fait progressivement; au déficit s'ajoutent l'hypertonie spasmodique, l'hyperréflectivité, des réflexes d'automatisme médullaire ou de défense comme l'extension du gros orteil, la réaction de triple retrait...

— Si la lésion pyramidale est d'installation progressive (compression médullaire, myélites vasculaires, inflammatoires et surtout dégénératives), la libération médullaire progressive provoque d'emblée une hypertonie.

Depuis Babinski, on distingue deux types de paraplégie ***spasmodique :***

— *La paraplégie spasmodique en extension* survient dans les affections purement pyramidales. Dans ce cas, le système extra-pyramidal non contenu engendre un tonus exagéré par augmentation du réflexe myotatique plus marqué sur les muscles extenseurs. Le membre inférieur est en extension avec flexion plantaire. Tous les réflexes tendineux sont exagérés; c'est la forme tendino-réflexe.

— *La paraplégie spasmodique en flexion* ne survient que lorsque s'associent des lésions des voies pyramidales et extra-pyramidales, de sorte qu'il n'en résulte aucune augmentation du tonus extenseur. L'hypertonie prédomine sur les fléchisseurs, réalisant le triple retrait, le membre inférieur est en flexion de la hanche et du genou. De nombreux spasmes involontaires toni-fléchisseurs surviennent dans le membre paralysé, exagérant l'attitude en flexion lors de la moindre des excitations : c'est la forme cutanéo-réflexe. Les réflexes rotulien et achilléen sont affaiblis ou absents par suite de la perte du tonus dans les muscles extenseurs.

2° *La rigidité de décérébration.*

Chez l'animal, on l'obtient par section du tronc cérébral au-dessous du noyau rouge (Sherrington, 1898). Chez l'Homme, les tumeurs, les traumatismes crâniens graves compliqués d'œdème cérébral et d'engagement temporal en sont les causes principales.

La rigidité de décérébration représente la rupture de l'équilibre qui normalement existe entre les influences facilitatrices et les influences inhibitrices des centres suprasegmentaires; cette rupture d'équilibre se fait au profit des influences facilitatrices. Elle paraît essentiellement résulter de la suppression des voies cérébello-réticulaires inhibitrices issues du lobe antérieur du cervelet.

C'est une hypertonie en extension (due à l'exagération du réflexe myotatique) étendue aux quatre membres; les supérieurs en pronation, les inférieurs en adduction, avec opisthotonos et trismus. Les membres résistent à la flexion puis brusquement cèdent, comme une lame de canif qui se ferme. Les modifications de la position de la tête provoquent « les réflexes toniques profonds du cou ». La flexion de la tête déclenche l'hyperextension des membres inférieurs et la flexion des membres supérieurs; l'extension de la tête provoque l'inverse.

La rigidité de décérébration est donc due à la suppression des influx inhibiteurs rubriques et corticaux qui se projettent sur la réticulée inhibitrice. Cette suppression permet aux influx facilitateurs de la réticulée et du noyau vestibulaire d'activer les motoneurones gamma et la boucle gamma. Cette rigidité est appelée « rigidité gamma ».

3° *La rigidité de la décortication.*

Chez l'animal, l'ablation du cortex cérébral ne gêne ni la marche (réflexes mésencéphaliques), ni les réflexes d'équilibration (réflexes labyrinthiques), mais il apparaît une rigidité en extension lorsqu'on soulève l'animal. La rigidité de décortication est due à la suppression des influx inhibiteurs corticaux (voie cortico-réticulo-spinale). G. Morin a fait sur cette question des travaux fondamentaux.

Chez l'Homme, la rigidité de décortication se voit dans les traumatismes graves, dans les encéphalites. Son apparition signifie la disparition du contrôle cortical sur les centres tonigènes sous-jacents. L'hypertonie des membres supérieurs se fait en flexion, poignet et avant-bras fléchis, coudes collés au corps alors que dans la rigidité de décérébration, elle est en hyperextension et hyperpronation. Dans les deux cas, les membres inférieurs sont en hyperextension et rotation interne.

CHAPITRE XVIII

LA VOIE DE LA MOTRICITÉ VOLONTAIRE

(VOIE PYRAMIDALE OU VOIE CORTICO-SPINALE)

Nous avons dit plus haut que, plutôt que d'appeler la voie motrice principale voie pyramidale ou voie cortico-spinale, il nous paraissait plus justifié de la dénommer voie de la motricité volontaire.

La dénomination de pyramidale, tant en physiologie qu'en anatomie, correspond à une simplification excessive, car le faisceau pyramidal, classiquement considéré comme le vecteur de la motricité volontaire, conduit également les influx moteurs automatiques parapyramidaux.

La dénomination de « cortico-spinale » qui a un sens plus large est elle-même critiquable, car les aires corticales motrices sont non seulement le siège de l'activité volontaire (aire 4), mais aussi président aux mouvements automatiques (aire 6). De plus, cette dénomination ne tient pas compte des fibres cortico-nucléaires (f. géniculé) qui vont aux neurones moteurs des nerfs crâniens.

La voie de la motricité volontaire est :

— Une *voie simple* : elle ne comprend que deux neurones. Elle va sans relais du neurone cortical ou central au motoneurone radiculaire ou périphérique. Leur articulation est située au niveau des noyaux moteurs des nerfs crâniens ou des cornes antérieures de la moelle. Certains auteurs l'appellent voie cortico-motoneurale.

— Une *voie croisée*. Le neurone central du faisceau cortico-nucléaire ou géniculé croise dans le tronc cérébral; celui du faisceau cortico-spinal croise dans le bulbe ou dans la moelle.

PHYLOGENÈSE

Au-dessus de l'appareil protokinétique situé dans la moelle et le tronc cérébral, se superposent, au cours de l'évolution, trois étages de centres kinétiques. Les centres archéocinétiques constitués par les tubercules quadrijumeaux et le cervelet. Les centres paléocinétiques représentés par thalamus et noyaux striés. Les centres néocinétiques constitués par le néocortex ou néopallium (voir chapitre XX, *Les voies de la motricité automatique*, p. 385).

— Chez les Vertébrés inférieurs (Poissons, Reptiles, Oiseaux), le néocortex est encore peu différencié ou inexistant. Le système « paléocinétique », dont l'instance supérieure se trouve au niveau thalamo-strié, assure la motricité.

— Chez les Mammifères, le système paléocinétique correspond à peu près au système extra-pyramidal, il préside à la motricité de base. Le système « néocinétique » correspond au système pyramidal. En fait, le faisceau pyramidal n'existe pas chez tous les Mammifères; il est limité à la moelle cervicale chez les carnivores; il existe complet chez les Primates et l'Homme. Le jeu conjugué des deux systèmes permet une activité plus riche et plus précise.

ONTOGENÈSE

Chez l'Homme, la voie pyramidale est caractérisée par sa maturation tardive. Elle n'apparaît en effet que dans les trois derniers mois de la vie fœtale et sa myélinisation n'est achevée que plus d'un an après la naissance.

Au 6e-7e mois intra-utérin, les cylindraxes des cellules situées en avant de la scissure rolandique descendent à travers la formation thalamo-striée qu'ils dissocient et dans la partie antérieure du névraxe. Leur descente et leur articulation avec les neurones périphériques se poursuivent pendant la première année.

Von Monakow et surtout Minkowski distinguent chez le fœtus :

— Une première phase de motricité idio-musculaire aneurale.

— Une phase spino-bulbaire (fœtus de 3 à 4 mois) où les réactions sont massives et généralisées.

— Une phase bulbo-mésencéphalique (fœtus de 4 à 6 mois) pendant laquelle les réactions motrices commencent à se différencier et à se localiser. L'écorce cérébrale et le faisceau pyramidal n'exercent à leur tour une influence sur les fonctions motrices que dans les derniers mois intra-utérins. Les étapes du développement moteur se succèdent à un rythme accéléré et la myélinisation du système pyramidal se fait rapidement à partir du 4e mois de la vie extra-utérine.

DESCRIPTION

A. — LE NEURONE CENTRAL

I. — L'ORIGINE CORTICALE

1° *L'aire motrice (aire 4).*

L'aire 4 de Brodmann (Champ *Fa* de Von Economo) est située sur les faces externe et interne du cerveau; sur la face externe, elle correspond à la partie de la frontale ascendante située le long de la lèvre antérieure de la scissure rolandique; sa forme est triangulaire à sommet inférieur; sur la face interne, elle

occupe la partie antérieure du lobule paracentral. Elle est plus étendue dans le sillon rolandique qu'elle ne l'est en surface.

L'aire 4 est constituée par un isocortex hétérotypique agranulaire dans lequel les cellules pyramidales sont très nombreuses et les cellules granulaires très rares. Les cellules pyramidales qui sur le cortex homotypique constituent les 3e et 5e couches sont au niveau de l'aire 4 très nombreuses et très volumineuses (60 à 120 μ). Ce sont les cellules géantes pyramidales de Betz. Les dendrites basales des cellules pyramidales sont en contact, par collatérales récurrentes d'axone (Phillips, 1950), avec de nombreux interneurones dont les influences sont soit facilitatrices, soit inhibitrices.

Depuis les expériences de Lassek, on admet que les cellules de Betz ne donnent naissance qu'à 2 à 3 % des fibres pyramidales et non à la totalité comme

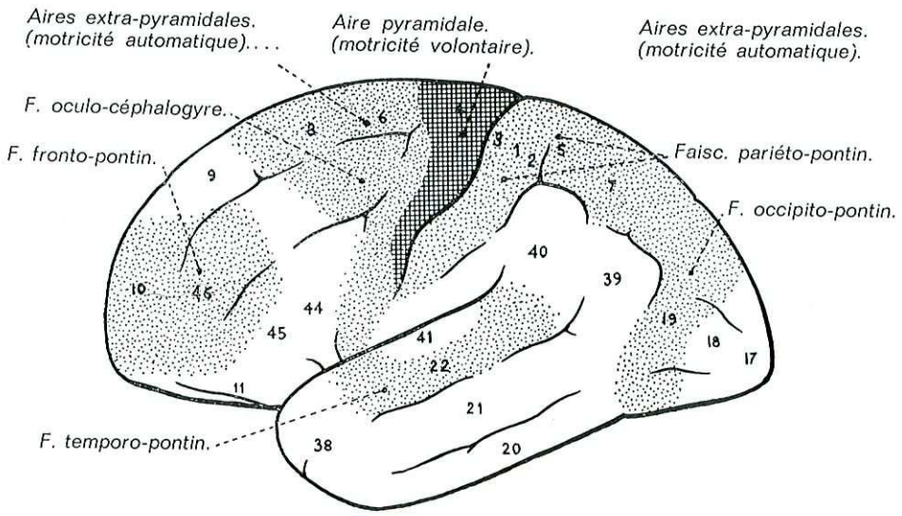

Fig. 233. — *Les aires motrices pyramidale et extra-pyramidales.* (D'après Fœrster modifié.)

on le croyait. En effet, il n'y a approximativement que 18 000 cellules de Betz, alors que le faisceau pyramidal est constitué par environ 550 000 fibres. Les cylindraxes des cellules de Betz sont probablement représentés par les grosses fibres (9 à 22 μ) du faisceau pyramidal; 90 % des fibres de ce faisceau ont un diamètre inférieur à 4 μ ou sont amyéliniques. Ces dernières fibres jouent un rôle important dans les adaptations végétatives qui accompagnent l'activité motrice.

Des cellules de l'aire 4 autres que les cellules de Betz donnent naissance aux fibres du faisceau pyramidal, car l'ablation de l'aire 4 chez le Singe réduit le nombre total des fibres du faisceau au niveau des pyramides, non pas de 2 à 3 %, mais de 30 à 40 %.

D'autres aires corticales donnent naissance aux fibres du faisceau pyramidal. Beaucoup d'auteurs admettent que des fibres proviennent de la région préfrontale de l'aire 10 à l'aire 8 et surtout de l'aire prémotrice (aire 6) et de l'aire qui commande aux mouvements d'oculo-céphalogyrie (aire 8). La contribution occipitale et la contribution pariétale (aire sensitive) seraient assez larges aussi. Seul

le lobe temporal ne donne pas de fibres au faisceau pyramidal. L'origine d'une partie des fibres est encore inconnue.

Il ne semble pas y avoir de fibres d'origine sous-corticale, car il ne reste aucune fibre au niveau des pyramidales après l'ablation de la totalité du cortex (Mettler, 1944), et l'anencéphale de Marburg et Mettler (1943), qui ne possédait que des formations sous-corticales, n'avait aucune trace de système pyramidal.

a) ***Les expériences d'excitation.*** — Le nombre de points excitables déterminant une réponse définie est d'autant plus grand qu'on s'élève dans l'échelle animale : cette constatation traduit la perfection croissante de la motilité volontaire. Chez les Oiseaux, on n'obtient que des réponses grossières : mouvements

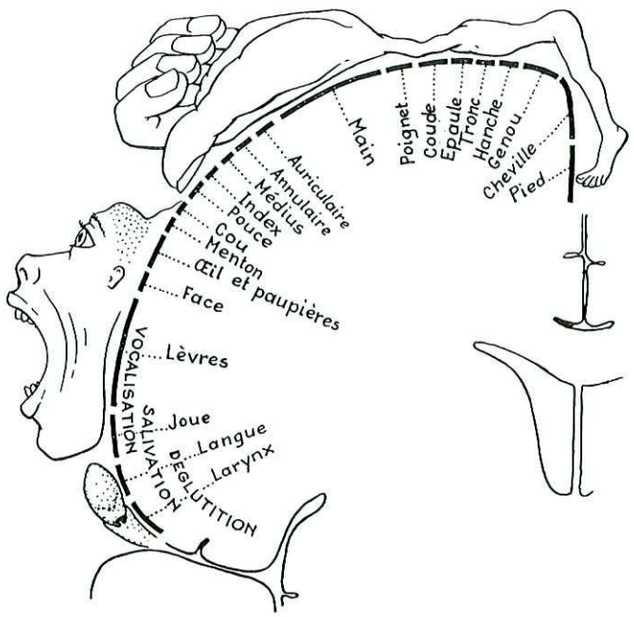

Fig. 234. — *Représentation corticale motrice* (homonculus moteur). (D'après W. Penfield et Rasmussen.)

de la tête et des yeux quel que soit le point excité. Chez les Mammifères inférieurs, on provoque des mouvements d'ensemble de la musculature : flexion ou extension, abduction, adduction. Chez les Primates, les réponses correspondent à l'existence d'une infinité de « points moteurs » corticaux. Chez l'Homme, il est difficile d'atteindre la plus grande partie de la zone des cellules de Betz, car elle est enfouie dans la scissure de Rolando.

La localisation de la réponse porte sur un petit groupe musculaire ou même sur un seul muscle de la main par exemple ou même sur un faisceau musculaire : il existe une correspondance stricte entre les points corticaux et les muscles.

Les représentations musculaires s'échelonnent en une disposition inversée. De haut en bas, on trouve : le membre inférieur des orteils aux hanches (jambe et pied sont sur le lobule paracentral), le tronc, le membre supérieur de l'épaule au pouce et la face du front au pharynx.

L'étendue de la représentation corticale est en rapport, non avec le volume des muscles, mais avec la richesse et la diversité des mouvements : les zones péribuccales et la main, surtout le pouce, sont les plus largement figurées (homunculus moteur) (fig. 234).

Les localisations de l'aire 4 sont anatomiques : ce sont des muscles qui sont représentés. L'organisation en mouvements se fait vraisemblablement au niveau des aires plus antérieures 6 et 8.

La réponse est controlatérale. On a pu cependant obtenir des réponses homolatérales dans la zone de passage située entre les aires 4 et 6. D'après Penfield et Rasmussen (1950), l'excitation de la zone correspondant aux muscles masticateurs permet d'obtenir des réponses homolatérales, celle de la zone correspondant au pharynx, au larynx et à la langue provoque vraisemblablement des réponses bilatérales.

Le caractère des réponses. — L'aire 4 est la plus excitable de toutes les aires. La réponse est faite de secousses cloniques. Elle n'apparaît qu'après une période de latence d'autant plus courte que l'excitation est plus intense. Toute excitation est suivie d'une période réfractaire absolue puis relative dont la durée varie en fonction de l'excitant. La tendance à la diffusion des excitations est très caractéristique de cette zone. Une stimulation appliquée dans la zone du pouce, par exemple, déclenche une réponse musculaire qui diffuse très vite au membre supérieur et parfois à la face puis au membre inférieur, réalisant une crise tonico-clonique apparentée à la crise d'épilepsie bravais-jacksonienne. Ces faits expérimentaux confirment la valeur localisatrice du premier symptôme.

b) ***Les expériences de destruction.*** — Chez les Mammifères inférieurs, l'exérèse du cortex moteur détermine un déficit moteur discret associé à la libération d'un certain nombre de réflexes sous-corticaux, en particulier toniques : rigidité de décortication. Chez les Primates, l'extirpation de l'aire corticale représentant tel ou tel segment de membre produit une paralysie complète flasque de ce segment : la spasticité apparaît si la lésion s'étend en avant vers l'aire 6.

Chez l'Homme, la destruction de l'aire 4 entraîne du côté opposé une paralysie des activités volontaires et épargne les mouvements automatiques. La paralysie prédomine sur les mouvements fins et complexes des extrémités, particulièrement des membres supérieurs. Par contre, les muscles proximaux et ceux dont l'activité est devenue quasi automatique (raccourcisseurs aux membres supérieurs, allongeurs aux membres inférieurs) sont peu touchés. La récupération est parfois importante, jamais totale pour les mouvements délicats des extrémités.

2° *L'aire prémotrice ou aire parapyramidale (aire 6).*

L'aire 6 est très étendue; elle correspond à la partie postérieure des première et deuxième circonvolutions frontales et à la partie antérieure de la frontale ascendante. Bucy l'a appelée aire parapyramidale. De cette aire partent des fibres fronto-nigriques, fronto-caudées et fronto-pallidales. Contrairement à ce qui fut longtemps admis, elle contribue aussi à former une grande partie du faisceau pyramidal.

L'aire 6 est constituée par un cortex hétérotypique agranulaire. Les cellules pyramidales sont moins volumineuses que celles de l'aire 4.

L'aire 6 est moins excitable que l'aire 4; il faut des stimuli plus intenses. Son excitabilité est facilitée par le néocérébellum; elle est déprimée par les aires suppressives.

— L'excitation de l'aire 6 détermine **deux sortes de mouvements.**

1° Certains tiennent à la diffusion des stimuli de l'aire 4; ils disparaissent par destruction de l'aire 4. Ce sont des mouvements limités, analogues à ceux de l'aire pyramidale mais moins distincts. L'aire 6 a donc une action facilitatrice sur le cortex pyramidal; elle favorise la coordination harmonieuse des mouvements automatiques et volontaires qui concourent à la réalisation d'un geste complexe. De l'aire 6 part le mouvement d'ensemble, la mise en place coordonnée du membre, tandis que de l'aire 4 émanent les mouvements fins des extrémités.

2° D'autres réponses sont spécifiques de l'aire 6, car elles persistent après destruction de l'aire 4 et disparaissent par section bulbaire du faisceau pyramidal (ce qui confirme qu'il est composé en majeure partie d'axones extra-pyramidaux). Ces mouvements sont controlatéraux, grossiers, globaux, complexes, coordonnés, organisés, portant sur plusieurs groupes musculaires synergiques : alternances de flexion-extension des membres (ébauche de locomotion), aversion de la tête, des yeux, du tronc du côté opposé aux stimuli, mimiques émotionnelles, mastication, déglutition, succion, phonation. Rappelons qu'il existe des crises épileptiques focales, adversives, masticatrices, etc. Il s'agit donc là de *mouvements automatiques* complexes qui soulignent le caractère psychomoteur de cette aire. L'ablation de l'aire 6 n'entraîne d'ailleurs aucune paralysie, mais une apraxie idéo-motrice non définie de la pensée motrice avec oublis des automatismes innés et antérieurement acquis et difficulté d'en acquérir de nouveaux.

— L'aire 6 joue un rôle dans le maintien du **tonus musculaire.** Son ablation s'accompagne d'une légère hypertonie avec « grasping reflex » transitoire sans paralysie. La destruction des aires 4 et 6 provoque, comme en clinique, une hémiplégie d'abord flasque puis spasmodique. Au syndrome déficitaire s'associe un syndrome pyramidal irritatif : une contracture dite « pyramidale », une hyperréflectivité (clonus, phénomènes des allongeurs, signe de l'éventail des orteils, Babinski), des syncinésies (v. p. 376).

3° L'aire motrice secondaire.

Penfield décrit à la partie inférieure de l'aire 4, le long de la scissure de Sylvius, une zone qui posséderait des représentations des membres supérieurs et inférieurs. Sa fonction est mal définie : son excitation produit soit le mouvement, soit le « désir de mouvement »; son excitation réalisée lors d'interventions chirurgicales est sans conséquence.

4° Les aires suppressives et facilitantes.

L'aire 4s est située entre les aires 4 et 6. Hines (1937) découvrit chez le Macaque, à la partie antérieure de l'aire 4, une surface corticale dont l'excitation détermine une diminution de la contraction musculaire controlatérale et une augmentation du seuil d'excitabilité électrique de l'aire 4. Von Bonin, puis Bucy (1943) l'ont retrouvée chez l'Homme; son excitation provoque une hypotonie controlatérale, l'élévation du seuil d'excitabilité de l'aire 4, des potentiels d'action au niveau des noyaux striés. De cette aire partent, d'après Bucy, les « circuits inhibiteurs » qui relaient à l'étage thalamo-strié et dont la rupture serait à l'origine de l'hypertonie hémisphérique et des mouvements anormaux.

D'autres aires suppressives existent au niveau de l'écorce pariétale et occipitale.

Des aires facilitatrices dont la strychnisation augmente l'excitabilité de l'aire 4 existent à l'inverse, mais elles ne sont pas aussi nettement limitées que les aires suppressives, ce sont les aires pariétales 1, 2, 3 et 5. Dans la cinquième couche de la pariétale ascendante, il existe des neurones moteurs dont l'excitation déclenche des mouvements spécifiques automatiques complexes conduits par le faisceau pyramidal.

En conclusion, l'origine du faisceau pyramidal est beaucoup plus étendue qu'on ne l'admettait. L'aire 4 dite pyramidale, malgré ses propriétés bien définies, ne représente pas une entité fonctionnelle et « son activité est inconcevable sans une collaboration étroite avec les champs moteurs prépyramidaux et avec les champs post-pyramidaux... » (Monnier).

Sarah Tower (1940) propose la conception selon laquelle existeraient dans le cortex moteur trois fonctions distinctes, mais étroitement mêlées sur le plan anatomique :

— Une fonction *tonique,* permanente mais variable, faible dans le repos et le sommeil, renforcée dans l'action, maintiendrait l'appareil moteur dans un état de disponibilité; elle dépendrait des petites cellules pyramidales de l'écorce.

— Une fonction *dynamique* intermittente permettrait les multiples combinaisons musculaires qui caractérisent l'activité de l'Homme; elle dépendrait des cellules pyramidales de Betz.

— Une *troisième fonction* serait dévolue aux neurones du cortex pariétal; ils enverraient des stimulations au niveau des cellules sensitives de la moelle et renforceraient de ce fait l'action réflexe et le tonus musculaire; l'hypotonie constatée fréquemment au cours des lésions post-centrales fournit une preuve du bien-fondé de cette théorie.

II. — LE TRAJET

La voie de la motricité volontaire parcourt tous les étages du névraxe. Elle traverse le centre ovale, la capsule interne, le pédoncule cérébral, la protubérance, le bulbe, la moelle. A partir du mésencéphale, le faisceau perd de son importance, des fibres s'arrêtent en route et atteignent les neurones périphériques des nerfs crâniens ou rachidiens controlatéraux.

1° Dans la substance blanche sous-corticale, les fibres issues des aires corticales vont progressivement se rassembler, leur systématisation est identique à

celle de l'aire corticale motrice. On trouve de haut en bas les fibres destinées au membre inférieur, celles destinées au tronc et au membre supérieur, celles destinées à la tête.

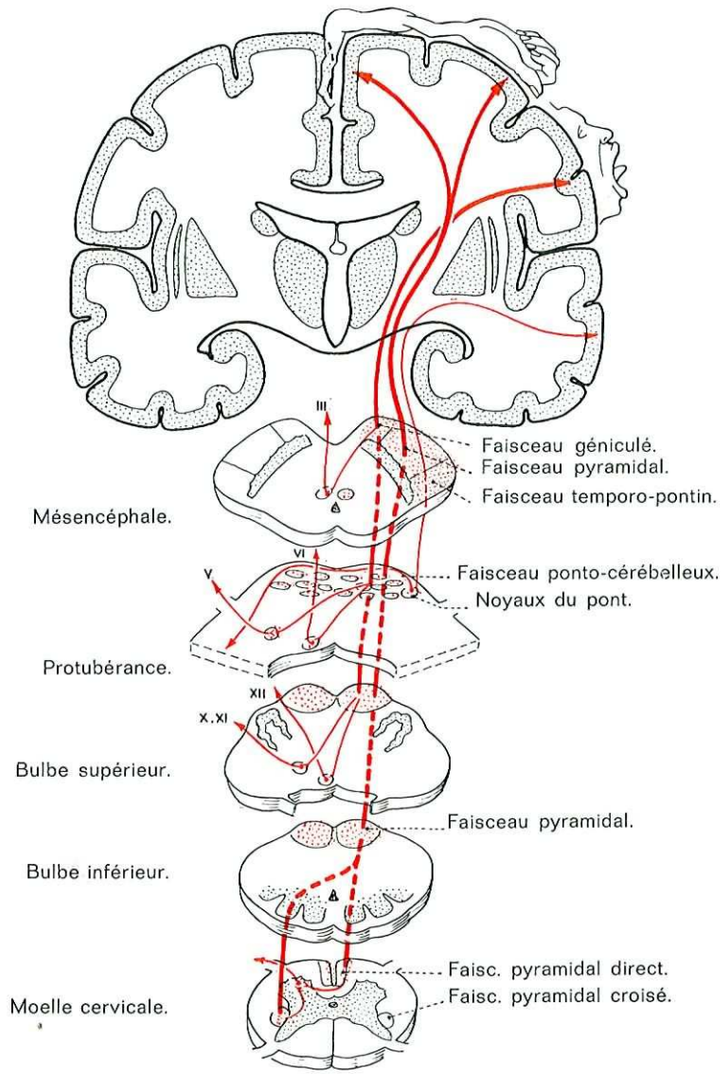

FIG. 235. — *Les voies de la motricité volontaire.*

A la partie inférieure du centre ovale, le faisceau subit un début de torsion, les fibres inférieures deviennent antérieures et les fibres supérieures postérieures : ce mouvement se poursuivra jusqu'au mésencéphale.

L'excitation par une électrode du centre ovale ne provoque pas de crises d'épilepsie : elle ne transmet qu'une incitation.

*2° **Dans la capsule interne,*** les fibres sont rassemblées. Sur une coupe verticofrontale, on voit, entre thalamus et noyau lenticulaire, le faisceau moteur oblique en bas et en dedans, il est couché sur la face supéro-interne du noyau lenticulaire; son extrémité inférieure plonge dans le pédoncule cérébral.

Sur une coupe horizontale (1), la capsule interne dessine un angle dièdre ouvert en dehors. Dans le bras antérieur de la capsule compris entre le noyau lenticulaire en dehors et la tête du noyau caudé en dedans ne passe aucune fibre motrice. Au niveau du genou passent les fibres nées de la partie inférieure de la frontale ascendante destinées aux noyaux des nerfs crâniens, c'est-à-dire à la face; on donne le nom de faisceau géniculé à ces fibres. Dans le bras postérieur de la capsule interne compris entre le thalamus et la région sous-thalamique en dedans et le noyau lenticulaire en dehors, passe le faisceau pyramidal proprement dit, c'est-à-dire les fibres nées des deux tiers supérieurs de la frontale ascendante. Des fibres cortico-striées, cortico-nigriques, cortico-rubriques et les fibres du faisceau fronto-pontin sont mêlées à celles du faisceau pyramidal (fig. 208).

Dans la région sous-lenticulaire, le faisceau temporo - pontin (f. de Turck-Meynert) vient se placer en dehors et en arrière du faisceau pyramidal.

La disposition somatotopique des fibres dans la capsule interne a été démontrée par les nombreuses expériences d'excitation réalisées sur l'animal depuis François Franck, Pitres et, plus récemment, chez l'Homme lors d'opérations stéréotaxiques par G. Guiot en particulier. La destruction provoque une hémiplégie controlatérale totale et proportionnelle.

Après la capsule interne, le faisceau moteur s'engage dans le tronc cérébral dont il occupe constamment sur la face ventrale la partie la plus superficielle; derrière lui sont les voies sensitives, les voies d'association, la substance réticulée et les noyaux des nerfs crâniens.

*3° **Dans le mésencéphale.*** — Les voies motrices sont dans le pédoncule cérébral. De dedans en dehors, on trouve dans le cinquième interne le faisceau géniculé (f. cortico-nucléaire), dans les trois cinquièmes intermédiaires le faisceau pyramidal proprement dit (f. cortico-spinal), dans le cinquième externe le faisceau temporo-pontin (f. Turck-Meynert). Les fibres du faisceau fronto-pontin sont toujours mêlées à celles du contingent pyramidal.

Du faisceau géniculé partent à ce niveau des fibres qui croisent la ligne médiane et vont relayer dans les noyaux les nerfs crâniens IIIe et IVe situés du côté opposé.

*4° **Dans la protubérance.*** — Les faisceaux fronto-pontin et temporo-pontin s'arrêtent dans les noyaux pontins; ils font partie de la voie de la motricité automatique... (v. p. 387).

Les fibres pyramidales sont dissociées en plusieurs plans (antérieur, moyen,

(1) Nos coupes sont présentées la face antérieure tournée vers l'avant, à l'inverse de ce que font la plupart des auteurs. Notre opinion est que cette présentation facilite le raisonnement et permet de mieux mettre en place les éléments en les situant par rapport à soi. Il est d'ailleurs à remarquer que les coupes du tronc, du cou ou d'un membre et du cerveau lui-même sont toujours représentées face antérieure en avant. Pourquoi faire une exception pour celles de la moelle et du tronc cérébral ? Est-ce à partir des coupes du tube neural de l'embryon représenté le dos vers le haut que cette habitude a été prise ? Nous croyons notre présentation plus logique et plus pratique.

postérieur) par les noyaux du pont et par le passage des fibres ponto-cérébelleuses.

Certaines fibres du faisceau géniculé croisent la ligne médiane et vont aux noyaux des nerfs crâniens de l'étage : Ve, VIe et VIIe.

*5° **Dans le bulbe.*** — Le faisceau géniculé se termine. Les dernières fibres croisent la ligne médiane et vont dans les noyaux moteurs des IXe, Xe, XIe et XIIe nerfs crâniens.

Le faisceau pyramidal (cortico-spinal) continue seul son trajet. Une partie de ses fibres (70 à 90 %) décusse à la partie inférieure du bulbe pour devenir latérale et former le *faisceau pyramidal croisé.* Un contingent moins important (10 % environ) reste médian et antérieur et va constituer dans la moelle le *faisceau pyramidal direct.* Quelques fibres descendent sans croiser et forment le faisceau pyramidal homolatéral (Déjerine et André Thomas).

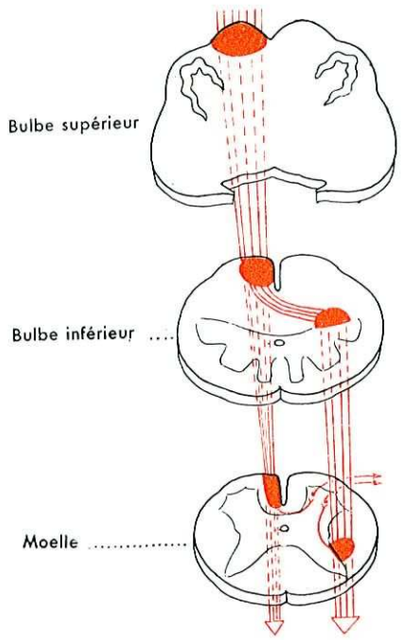

Fig. 236. — *Le croisement et la division du faisceau pyramidal.*

D'après Wallenberg, les fibres du faisceau pyramidal destinées aux membres supérieurs croisent la ligne médiane au-dessus de celles destinées aux membres inférieurs (d'où la possibilité de l'hémiplégie « croisée » atteignant le membre supérieur d'un côté et le membre inférieur de l'autre). P. Marie et Guillain n'admettent pas le croisement à des niveaux différents des fibres du membre supérieur et du membre inférieur, et l'existence d'une hémiplégie alterne des membres leur paraît d'existence douteuse.

*6° **Dans la moelle.*** — Trois faisceaux descendent et diminuent progressivement de volume car ils perdent des fibres à chaque étage.

Le faisceau pyramidal croisé est adossé à la corne postérieure; il est en dedans du faisceau de Flechsig, en arrière du faisceau spino-thalamique et du faisceau fondamental. Il devient superficiel dans la région lombaire quand disparaît le faisceau de Flechsig. Les fibres qui le constituent correspondent de dedans en dehors à celles destinées au cou, au membre supérieur, au tronc et au membre inférieur.

Le faisceau pyramidal direct descend dans la partie interne du cordon antérieur, de chaque côté du sillon médian. Lorsqu'ils sont développés, les faisceaux droit et gauche s'unissent et forment le faisceau sulco-marginal en forme de croissant. Au-dessous de la partie moyenne de la moelle dorsale, il n'existe parfois plus.

Le faisceau pyramidal homolatéral (Déjerine et André Thomas) descendrait dans le faisceau fondamental du cordon latéral mélangé peut-être aux fibres du faisceau

pyramidal croisé. C'est à ce faisceau qu'il faut attribuer les légers troubles homolatéraux qui accompagnent les hémiplégies.

L'importance relative des faisceaux croisés et direct paraît variable selon les sujets. Généralement, l'Homme possède un faisceau croisé volumineux, un faisceau direct d'importance variable et un petit faisceau homolatéral. Certains auteurs pensent que le faisceau pyramidal direct serait particulier à l'Homme. Negri fait remarquer qu'il est le dernier à se myéliniser.

III. — LA TERMINAISON

*1° **Dans le tronc cérébral.*** — A chaque étage du tronc cérébral, pédoncule, protubérance, bulbe, le faisceau géniculé (faisceau cortico-nucléaire) donne naissance à des fibres croisées qui vont aux noyaux moteurs des nerfs crâniens du côté opposé. Détachées à différents étages, elles se portent en arrière, s'accolent ou même s'incorporent au ruban de Reil médian qu'elles suivent à contre-courant, suivant un trajet parfois long, s'entrecroisent sur la ligne médiane par petits paquets à différentes hauteurs (fibres arciformes dorsales).

Déjerine admet de grandes variations individuelles et distingue cinq contingents de fibres aberrantes :

— Les fibres aberrantes *sous-thalamiques* inconstantes vont aux tubercules quadrijumeaux.

— Les fibres aberrantes *pédonculaires* sont destinées à l'oculo-céphalogyrie. On distingue : le pes lemniscus profond fait de fibres qui se portent en bas et en arrière, traversent le locus niger, s'accolent au Reil médian et se distribuent après entrecroisement aux IIIe et VIe; le pes lemniscus superficiel fait de fibres qui croisent de dehors en dedans la face externe du pédoncule (faisceau en écharpe de Férè), croisent la ligne médiane et sont destinées au VIe.

— Les fibres aberrantes *bulbo-protubérantielles,* souvent nombreuses, sont destinées aux VIIe, IXe, Xe, XIIe.

— Les fibres aberrantes *bulbaires,* inconstantes et qui, à l'inverse des précédentes, ne seraient pas croisées, vont à la moelle cervicale homolatérale et sont destinées aux muscles rotateurs de la tête auxquels elles arrivent par le nerf spinal et par les deux à trois premiers nerfs cervicaux.

*2° **Dans la moelle.*** — Les fibres du faisceau cortico-spinal aboutissent aux cellules radiculaires antérieures de la moelle. Celles du faisceau pyramidal croisé et du faisceau homolatéral traversent la zone réticulée et pénètrent dans la corne antérieure correspondante. Celles du faisceau pyramidal direct croisent la ligne médiane pour se terminer dans la corne antérieure opposée. On admet que les fibres du faisceau pyramidal direct vont aux colonnes cellulaires médianes, tandis que celles du faisceau pyramidal croisé vont aux colonnes cellulaires latérales.

Pour Déjerine, il y aurait à la fois des fibres croisées et des fibres directes pour les muscles du tronc.

Signalons que les fibres motrices ne se terminent pas directement sur le neurone périphérique, mais y arrivent par l'intermédiaire de petites cellules appelées interneurones ou neurones intercalaires (v. p. 356).

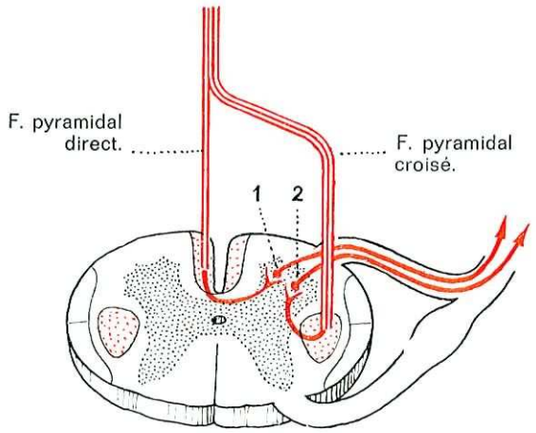

FIG. 237.
La voie de la motricité volontaire : faisceau pyramidal direct et faisceau pyramidal croisé.
1, colonne antérieure médiane; 2, colonne antérieure latérale.

B. — LE NEURONE PÉRIPHÉRIQUE

— **Les neurones** périphériques des noyaux moteurs des nerfs crâniens et des colonnes motrices des cornes antérieures de la moelle répondent à un type histologique caractéristique : grosses cellules multipolaires à noyau volumineux, avec pigment à l'origine des cylindraxes. A leur niveau sont réunies toutes les afférences corticales, sous-corticales et médullaires. Leurs fibres centrifuges constituent la « voie finale commune » de Sherrington.

Tandis que le neurone central de l'aire 4 n'est dynamogène que pour la seule motilité volontaire et est inhibiteur des autres motilités, le neurone périphérique, origine de la « voie finale commune », est un agent d'exécution des ordres correspondant à toutes les motilités. Il est, de plus, le centre trophique des fibres musculaires auxquelles se distribue son cylindraxe.

Dans la corne antérieure de la moelle, des amas cellulaires constituent des colonnes. Parmi elles, les colonnes antérieures médianes médio-ventrale et médio-dorsale correspondent à la musculature de l'axe corporel et de la racine des membres; les colonnes antérieures latérales latéro-ventrale et latéro-dorsale correspondent aux muscles des membres (fig. 40, p. 52).

Nous avons vu plus haut que parmi les motoneurones, il y a lieu de distinguer les motoneurones α ou moteurs et les motoneurones γ ou régulateurs (v. p. 356).

— **L'axone** myélinisé des neurones périphériques constitue les fibres des nerfs crâniens et des nerfs rachidiens. Il se termine au contact du muscle dans la plaque motrice; il perd sa myéline, se divise et se ramifie dans le sarcoplasme granuleux riche en noyau de la plaque.

La transmission de l'influx est due à l'action sur le muscle de l'acétylcholine

libérée par le nerf. Le curare est à ce niveau l'antagoniste de l'acétylcholine, il bloque la transmission de l'influx en désolidarisant le muscle (toujours excitable directement) du nerf. L'acétylcholine est détruite au fur et à mesure par la cholinestérase. L'ésérine, la prostigmine bloquent l'action de la cholinestérase et renforcent celle de l'acétylcholine; c'est là le traitement de la myasthénie et de l'excès de curarisants. Les ions K jouent également un rôle important...

EXPLORATION CLINIQUE

L'exploration clinique permet de reconnaître si un trouble de la motricité volontaire dépend de l'atteinte de la voie motrice principale et de situer la lésion sur différents points du parcours du neurone central ou du neurone périphérique.

I. — LA SÉMIOLOGIE ET LES SYNDROMES DU NEURONE CENTRAL

1° Les phénomènes convulsifs.

L'épilepsie d'origine corticale est localisée; elle est appelée épilepsie bravais-jacksonienne. Elle est considérée comme l'équivalent pathologique des expériences d'excitation de la frontale ascendante. La phase tonique traduit, non une activité pyramidale, mais l'activité libérée des centres du tonus; les phénomènes cloniques eux-mêmes rythmés et alternatifs ressemblent à des mouvements extra-pyramidaux. L'excitation de l'écorce n'engendre jamais une crise d'emblée généralisée, avec perte de connaissance immédiate.

L'excitation du faisceau pyramidal ne déclenche pas de crise d'épilepsie.

2° Les phénomènes déficitaires.

Le syndrome pyramidal traduit l'altération de la voie de transmission de l'influx moteur volontaire du neurone cortical au neurone périphérique. On distingue un syndrome déficitaire et un syndrome irritatif. L'apparition des deux composantes est habituellement décalée dans le temps : la paralysie est d'abord flasque puis spasmodique.

Le syndrome pyramidal déficitaire est dû à l'absence de transmission de l'influx moteur. Il est controlatéral si la lésion siège au-dessus de la décussation des pyramides; il est homolatéral si la lésion est au-dessous. Il est constitué par deux éléments : un déficit moteur et une hypotonie musculaire.

Les muscles à action synergique fonctionnant de façon souvent automatique (muscles de la statique, des ceintures) sont peu ou pas touchés. Ils ne sont pas innervés par le système pyramidal ou ont une innervation bilatérale. Les muscles à action volitionnelle prépondérante des membres et spécialement des extrémités

sont les plus touchés; encore le sont-ils inégalement selon qu'ils sont plus ou moins volitionnels :

— Aux membres supérieurs, la paralysie est plus importante sur les extenseurs que sur les raccourcisseurs et plus marquée au niveau de la main, surtout pour les mouvements délicats des doigts (opposition).

— Aux membres inférieurs, elle touche surtout les fléchisseurs.

La pseudo-récupération de l'hémiplégique est en fait la persistance de certains mouvements plus ou moins automatiques non transmis par le faisceau pyramidal. Les muscles squelettiques se répartissent en pratique en trois groupes : certains, uniquement adaptés à l'automatisme (posture), ne sont pas touchés par l'atteinte pyramidale. D'autres qui servent à l'automatisme, mais peuvent également être dirigés de façon consciente, continuent à fonctionner dans l'acte automatique; ainsi au cours de la marche, l'hémiplégique fléchit la jambe et le pied, mais ne peut obtenir ce mouvement de façon volontaire. D'autres muscles enfin uniquement adaptés à la vie volontaire et utilisés pour les mouvements délicats, tel le mouvement du pouce, sont touchés de façon élective par l'atteinte pyramidale et ne récupèrent pas. En effet, la paralysie pyramidale est essentiellement la paralysie de la motilité volontaire dans ce qu'elle a de plus spécialement conscient et réfléchi.

Le syndrome pyramidal dit irritatif (Babinski) est fait de trois éléments d'intensité variable : la contracture, l'hyperréflexie, les syncinésies.

La contracture pyramidale ou hypertonie spastique est permanente et indifférente à la position du corps. Elle est caractérisée par l'exagération de la contracture dès que l'on effectue passivement un mouvement et sa disparition brusque dès que l'on exerce une force suffisante. Elle diffère de la contracture extrapyramidale qui est plastique, aggravée par certaines attitudes et soumise aux facteurs psychiques. La comparaison avec la flexion de la barre d'acier et celle de la barre de plomb est classique. Au membre supérieur, elle prédomine sur les raccourcisseurs alors que la contracture extra-pyramidale prédomine sur les extenseurs; il en résulte une attitude spéciale : coude collé au tronc, avant-bras en flexion. Au membre inférieur, elle atteint surtout les allongeurs et les adducteurs; si bien que la jambe se maintient en extension et le pied en varus équin. La face ne participe pas à la spasticité.

Les troubles réflexes. — Les réflexes ostéotendineux sont toujours exagérés : vifs, brusques, polycinétiques. Cette hyperréflectivité est en relation directe avec la contracture et explique le phénomène de la trépidation épileptoïde ou clonus (pied, rotule).

Les réflexes cutanés sont constamment perturbés. Le signe de Babinski est pathognomonique d'une atteinte pyramidale. Au lieu de provoquer la flexion des orteils, le grattage du bord externe de la plante du pied entraîne l'extension du gros orteil, associée ou non à l'extension des autres orteils; parfois, tous les orteils s'écartent les uns des autres (signe de l'éventail).

Les réflexes d'automatisme consistent dans l'apparition de mouvements coordonnés sous l'influence d'une excitation; c'est donc le déclenchement d'une activité automatique, impossible à arrêter quand elle est commencée. Ils s'objectivent par le retrait du membre inférieur obtenu par la flexion plantaire forcée de l'avant-pied ou par le pincement de la peau de la face dorsale du pied.

Les syncinésies résident dans le renforcement transitoire de la contracture et l'apparition de mouvements involontaires, dans un groupe musculaire n'intervenant pas normalement lors de l'acte exécuté. Quand le membre sain exécute un effort, on voit le membre supérieur opposé exagérer sa flexion ou le membre inférieur opposé son extension.

Le syndrome dit irritatif pose un problème neuro-physiologique. Huglins Jackson a émis une hypothèse féconde. Le développement ontogénique et phylogénique du système nerveux se fait en plusieurs phases; chaque phase laisse subsister les formations préexistantes et surajoute une nouvelle formation qui se superpose aux anciennes et les plie sous sa dépendance. En ce qui concerne le système moteur, il y a subordination du système paléocinétique au système néocinétique. Lorsque le faisceau pyramidal est lésé, le contrôle cortical ne peut plus se manifester, les centres moteurs sous-jacents libérés reprennent leur activité et le neurone périphérique est sous leur seule dépendance. L'état spasmodique est dû à l'exagération du réflexe myotatique (v. p. 356). L'action hypertonisante des centres s'exerce dans la mesure du déficit pyramidal, c'est-à-dire sur les muscles les plus soumis à la motricité volontaire. Le syndrome pyramidal dit irritatif serait mieux dénommé syndrome de « libération ».

Les syndromes topographiques.

1° Le syndrome pyramidal cérébral. — L'atteinte du faisceau pyramidal dans la région *corticale* ou immédiatement *sous-corticale* peut être partielle et porter électivement sur un seul membre ou sur la face en raison de l'étalement de la voie motrice à ce niveau. Il est aussi plus souvent de type déficitaire qu'irritatif, s'il n'y a atteinte que de l'aire 4. Il peut s'associer à un syndrome sensitif (par lésion pariétale) ou à des troubles du langage si la lésion est à gauche (par lésion temporo-pariétale).

Dans la *capsule interne*, l'atteinte pyramidale est globale, car toutes les fibres sont ramassées dans un petit espace : elle réalise l'hémiplégie totale et proportionnelle. Il n'y a pas de troubles sensitifs, ou bien ceux-ci sont tout à fait transitoires. Il y a parfois un syndrome capsulo-thalamique ou capsulo-strié par atteinte des formations voisines.

Le syndrome pyramidal cérébral *bilatéral* dépend d'une lésion capsulo-striée double; il provoque chez l'adulte ou le vieillard le syndrome pseudo-bulbaire (démarche à petit pas, rire et pleurer spasmodique) et chez l'enfant la maladie de Little.

2° Le syndrome pyramidal du tronc cérébral. — L'hémiplégie est dite alterne, car au syndrome pyramidal controlatéral à la lésion, s'associe la paralysie de type périphérique d'un nerf crânien qui est homolatérale à la lésion et qui est liée à la destruction du noyau d'origine ou du nerf crânien lui-même dans sont trajet intraparenchymateux.

Dans le pédoncule, l'hémiplégie croisée avec paralysie faciale centrale s'associe à une paralysie directe du IIIe (syndrome de Weber) ou à une paralysie de la latéralité du regard croisée (syndrome de Foville pédonculaire).

Dans la protubérance, l'association d'une hémiplégie croisée avec paralysie faciale centrale à une paralysie directe de la latéralité du regard constitue le syndrome de Foville protubérantiel supérieur.

Dans la protubérance inférieure, l'hémiplégie croisée respecte la face mais s'associe à une paralysie faciale directe de type périphérique (syndrome de Milliard-Gubber). Il peut s'y adjoindre une paralysie directe de la latéralité (syndrome de Foville protubérantiel inférieur).

Dans le bulbe, le syndrome de Babinski-Nageotte est constitué par l'association de troubles croisés (hémiplégie, hémianesthésie avec dissociation de type syringomyélique) et de troubles directs (syndrome cérébelleux, syndrome de Cl. Bernard-Horner, troubles de la déglutition avec atteinte du voile).

Ces différents syndromes sont habituellement liés à un accident vasculaire (ramollissement ou hémorragie); l'existence d'une hémiplégie à bascule ou d'un syndrome pyramidal bilatéral doit faire évoquer une insuffisance ou une thrombose de l'artère basilaire. Cependant, dans le tronc cérébral, un syndrome pyramidal peut également être lié à une tumeur extrinsèque (neurinome, méningiome) ou intrinsèque (gliomatose du tronc); il peut être la conséquence d'une affection inflammatoire (sclérose en plaques).

*3° **Le syndrome pyramidal de la moelle.*** — *Unilatéral,* il réalise le syndrome de Brown-Séquard avec atteinte directe de la motilité volontaire et de la sensibilité profonde et atteinte croisée de la sensibilité superficielle (tactile, thermique, douloureuse).

— *Bilatéral,* il réalise une paraplégie ou une quadriplégie selon le niveau de l'atteinte. Des signes sensitifs des réflexes d'automatisme médullaire peuvent être associés.

Au déficit des grandes voies motrices et sensitives s'ajoutent des signes d'étage, dus à l'atteinte des neurones moteurs de la corne antérieure, paralysie ou parésie flasque avec atrophie musculaire, localisés à un membre ou un segment de membre.

Le syndrome pyramidal de la moelle est secondaire soit à une compression (Pott, cancer vertébral, hernie discale, neurinome, tumeur intramédullaire), soit à une myélopathie vasculaire, soit à une myélite.

II. — LA SÉMIOLOGIE ET LE SYNDROME DU NEURONE PÉRIPHÉRIQUE

Le neurone moteur périphérique commande la motricité, le tonus et la trophicité du muscle. Son atteinte se caractérise par une paralysie flasque, une hypotonie, une aréflexie, une amyotrophie rapide; c'est ce que l'on voit dans la poliomyélite antérieure aiguë, dans les compressions radiculaires et les radiculites, dans les polynévrites...

CHAPITRE XIX

LES VOIES DE LA MOTRICITÉ OCULAIRE

I. — LA MOTRICITÉ EXTRINSÈQUE

*1° **Le neurone central.***

La voie oculo-céphalogyre principale naît de la partie basse de la circonvolution frontale ascendante (aire 44), de l'aire 8 surtout et aussi des aires postrolandiques. Elle chemine d'abord dans le faisceau géniculé. A partir de la protubérance, ce faisceau se divise en deux contingents : Un contingent ventral qui va avec le faisceau pyramidal et détache d'étage en étage des collatérales pour les noyaux des Ve, VIIe, IXe, X^e^ et XIIe nerfs crâniens. Un contingent aberrant appelé pes lemniscus : le pes lemniscus profond traverse le locus niger et chemine entre le Reil médian et le faisceau pyramidal; le pes lemniscus latéral est plus superficiel. On admet, depuis Déjerine, que les fibres aberrantes se destinent essentiellement aux noyaux de l'oculo-céphalogyre, IIIe, IVe, VIe et XIe, bien qu'elles puissent se terminer dans tous les noyaux des nerfs crâniens (fig. 238).

Une autre voie oculogyre vient de l'aire corticale occipitale. Elle naît des aires corticales de la vision, aires 17, 18 et 19 qui donnent naissance à des fibres occipito-tectales qui suivent à contre-courant les radiations optiques et font synapse dans la région des tubercules quadrijumeaux. Ce sont des voies multisynaptiques. Crosby et Henderson ont montré que la stimulation de la partie dorsale de l'aire 19 produit une élévation du regard; celle de la partie moyenne un mouvement de latéralité. La stimulation de la lèvre supérieure de la calcarine déclenche un mouvement vers le bas et du côté opposé, celle de la lèvre inférieure un mouvement contraire. Les deux centres occipitaux semblent étroitement reliés l'un à l'autre par des fibres du corps calleux.

On peut donc admettre l'existence de deux centres corticaux de l'oculogyrie, un centre frontal connu depuis longtemps et répondant à l'aire 8, et un centre occipital. Le classique nerf « hémi-oculo-moteur » de Grasset destiné soit à un centre dextrogyre, soit à un centre lévogyre, n'existe pas. Nous verrons que c'est au niveau des interneurones entourant les noyaux oculo-moteurs que se fait l'intégration des mouvements conjugués.

Les voies réflexes de l'oculo - motricité sont complexes. Elles utilisent des afférences vestibulaires, cochléaires et optiques.

— *Les afférences vestibulaires* font partie des voies réflexes vestibulaires. Elles ne feraient pas relais dans les noyaux vestibulaires. Elles sont en règle croisées pour le VIe, directes et croisées pour le IIIe et le IVe.

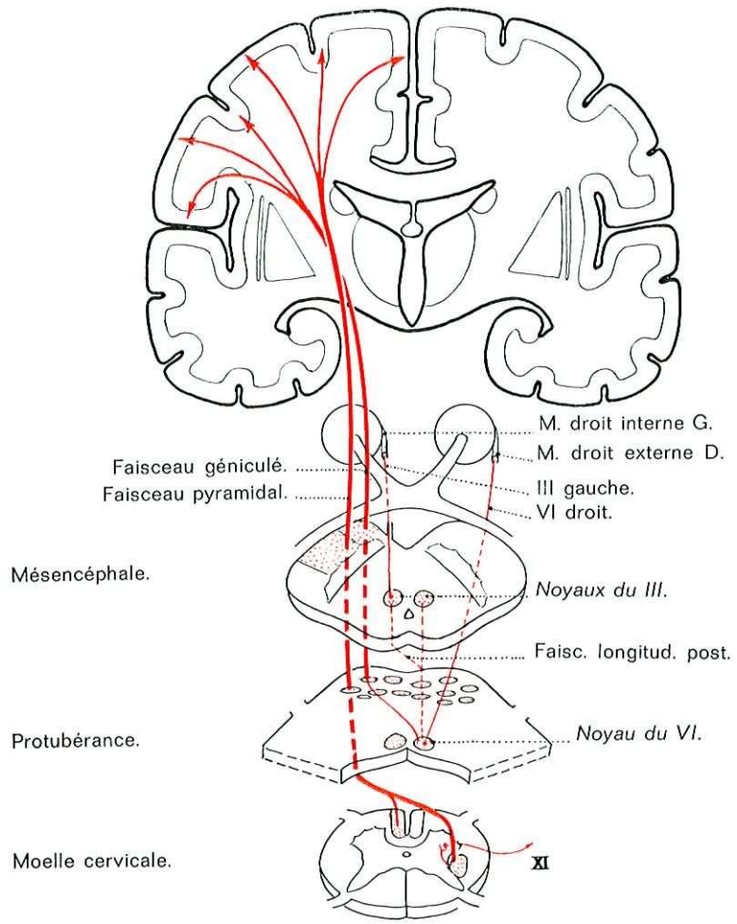

FIG. 238. — *Les voies oculo-céphalogyres.*

— *Les voies réflexes optiques* sont de deux types : des voies courtes, directes proviennent des bandelettes optiques et gagnent la région tectale; des voies longues font un détour par le cortex occipital oculogyre et suivent à contre-courant les radiations optiques (fibres en lyre de Meynert).

— *Les voies réflexes cochléaires* sont elles-mêmes courtes, moyennes ou longues. Les voies courtes représentent des projections directes des afférences cochléaires sur les noyaux des IIIe, IVe et VIe; les fibres moyennes proviennent du

complexe olivaire, du noyau du lemniscus latéral et du tubercule quadrijumeau postérieur; les voies longues font un détour cortical.

Les noyaux oculo-moteurs reçoivent également de très nombreuses afférences réticulaires : ils sont en effet noyés dans la formation réticulée.

Il existe de très nombreuses interconnexions entre les noyaux des IIIe, IVe

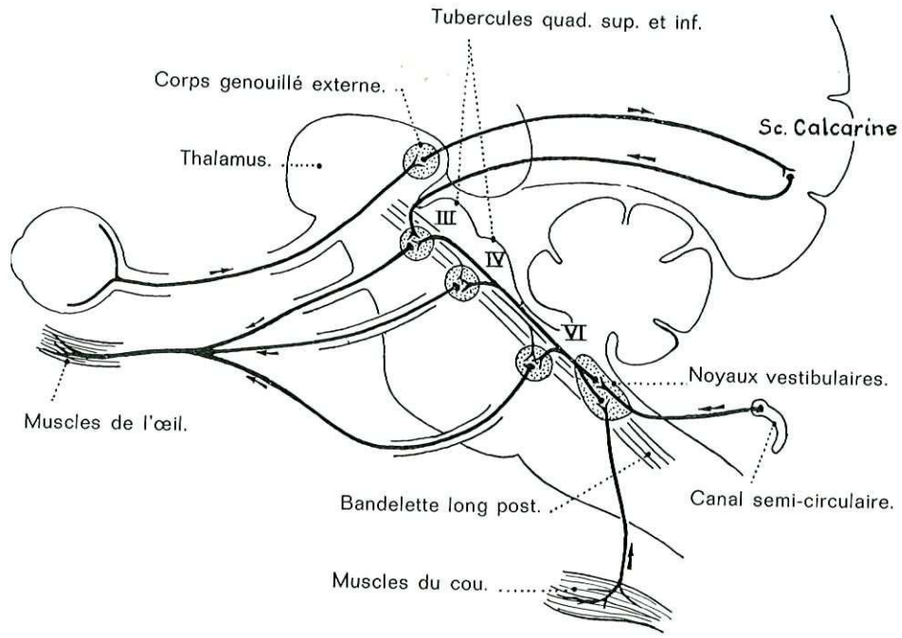

FIG. 239. — *La voie oculo-céphalogyre réflexe.* (D'après ADLER.)

et VIe. Elles se font par le système de la bandelette longitudinale postérieure dont l'intégrité est nécessaire à la réalisation des mouvements oculo-moteurs conjugués. Des interconnexions se font également entre les noyaux des IIIe, IVe et VIe et le noyau du XIe céphalogyre.

2° *Le neurone périphérique.*

Rappelons que le IIIe innerve les muscles releveur de la paupière, droits supérieur, interne et inférieur et petit oblique. Il contient également les fibres végétatives se rendant aux muscles ciliaires et au muscle irien. Le IVe innerve le grand oblique; le VIe innerve le droit externe.

Il existerait, pour la plupart des auteurs, trois centres juxtanucléaires des mouvements conjugués :

— Un centre de la latéralité qui serait représenté par le noyau accessoire du VIe.

— Un centre de la verticalité situé dans la région tectale au voisinage du

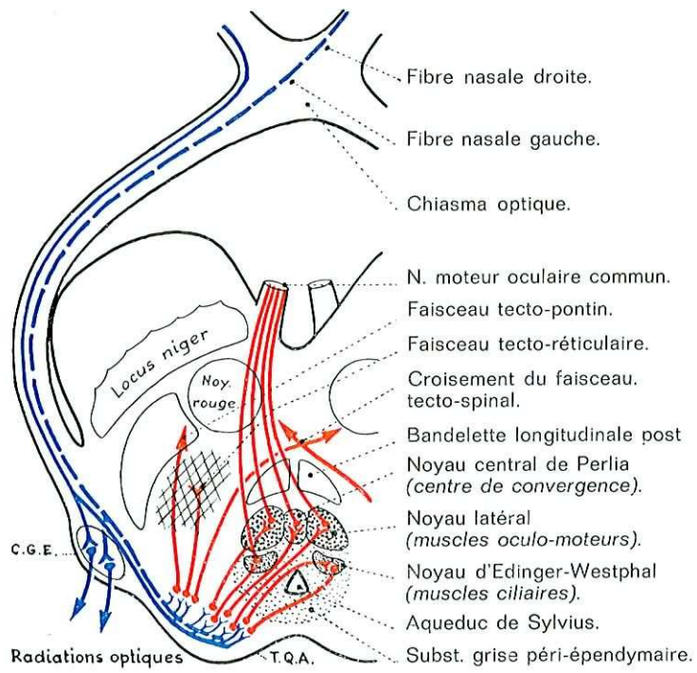

Fig. 240. — *Les noyaux de la motricité extrinsèque et intrinsèque de l'œil.*

tubercule quadrijumeau antérieur; une atteinte de cette région donne le signe de Parinaud.

— Un centre de la convergence, le noyau de Perlia.

L'existence de ces centres fonctionnant d'une manière autonome, bien qu'interconnectés entre eux, permet d'abandonner la notion ancienne de centres « corticaux » ou de « nerf hémi-oculo-moteur ».

II. — LA MOTRICITÉ INTRINSÈQUE

1° Les voies de l'irido-constriction.

L'arc réflexe photomoteur. — Les afférences sont rétiniennes. Elles cheminent dans les voies optiques principales jusqu'au corps genouillé externe sur lequel elles ne se terminent pas. Elles gagnent en effet la lame tectale par le bras conjonctival supérieur. A partir de la région tectale, ces afférences rétiniennes spéciales sont renvoyées vers le noyau d'Edinger-Westphall et plus particulièrement vers sa partie rostrale; certaines fibres croisent par la commissure blanche postérieure.

Le centre du réflexe est constitué par la partie rostrale du noyau d'Edinger-Westphall.

Les voies efférentes sont des fibres préganglionnaires parasympathiques qui

suivent le nerf oculo-moteur commun. Les fibres pupillaires irido-constrictrices cheminent dans le IIIe en dedans et en surface, ce qui explique leur particulière vulnérabilité dans l'hypertension crânienne aiguë (voir *Le Système nerveux périphérique*, p. 58). Elles gagnent le ganglion ophtalmique par la racine courte,

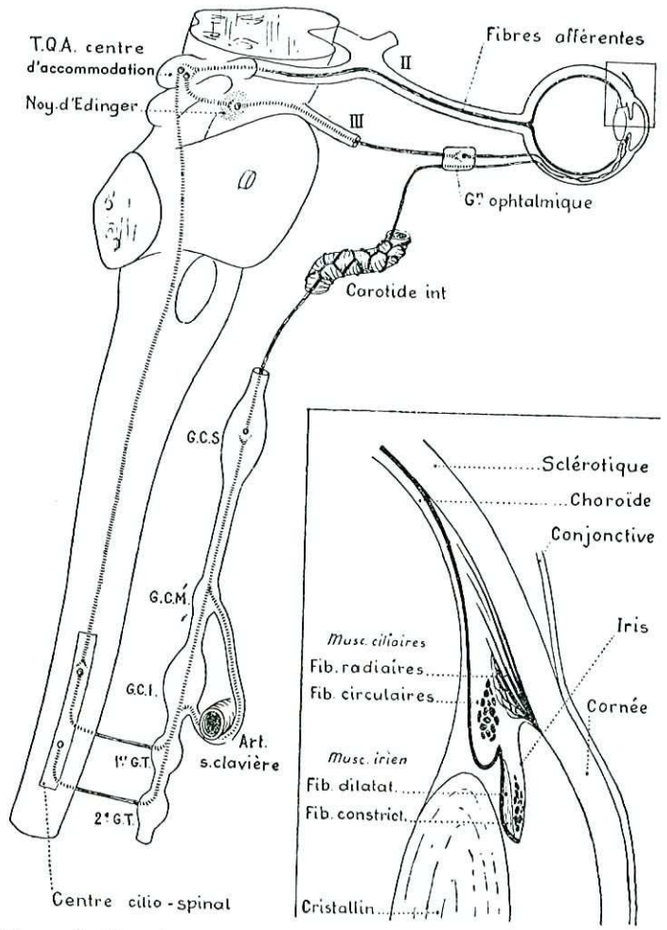

Fig. 241. — *Systématisation des voies de la motricité intrinsèque de l'œil.*

branche du nerf du muscle petit oblique. Elles font synapse dans le ganglion ophtalmique; de là les nerfs ciliaires courts gagnent le muscle constricteur de l'iris.

L'arc réflexe décrit est le support du réflexe photomoteur direct et consensuel; son atteinte est responsable du signe d'Argyll Robertson, dans lequel l'abolition du réflexe photomoteur s'accompagne de la conservation du réflexe d'accommodation-convergence.

L'arc réflexe accommodation-convergence. — Les afférences de ce réflexe sont rétiniennes mais subissent un détour occipital. Elles accompagnent par conséquent

les voies optiques principales et ce n'est qu'après leur relais cortical qu'elles sont renvoyées vers le noyau de Perlia qui permet la double contraction des droits internes et la convergence. Les fibres efférentes de ce réflexe suivent le IIIe.

Au réflexe de convergence sont associés deux autres réflexes : une constriction pupillaire et une accommodation du cristallin (sous le contrôle des muscles ciliaires). Ces deux derniers réflexes sont commandés par des fibres efférentes nées dans la partie caudale du noyau d'Edinger-Westphall qui ne font pas relais dans le ganglion ophtalmique mais se rendent directement au ganglion étalé épiscléral. Il y a donc deux voies différentes de l'irido-constriction. L'atteinte de la région tectale peut abolir le réflexe photomoteur sans modifier le réflexe de l'accommodation-convergence.

2° *Les voies de l'irido-dilatation.*

Leurs afférences sont multiples et beaucoup plus difficiles à systématiser (végétatives, nociceptives, etc.).

Les centres de l'irido-dilatation sont eux-mêmes multiples. Le principal d'entre eux est représenté par le centre cilio-spinal de Budge situé dans la région intermedio-lateralis de la moelle cervicale (C6-D1-D2). Des centres corticaux, des centres hypothalamiques ainsi que des centres répartis dans le tronc cérébral ont été décrits.

Les efférences provenant du centre cilio-spinal de Budge suivent les rami communicants blancs des racines D1, D2, D3. Elles gagnent le ganglion stellaire et remontent dans la chaîne sympathique cervicale. Les fibres post-ganglionnaires ont un trajet compliqué empruntant le nerf nasal du trijumeau et les nerfs ciliaires longs. Elles traversent le ganglion ophtalmique sans y faire relais et gagnent les fibres dilatatrices du muscle irien (voir *Le Système Nerveux Périphérique*, p. 70).

CHAPITRE XX

LES VOIES DE LA MOTRICITÉ AUTOMATIQUE

(VOIES EXTRA-PYRAMIDALES OU SOUS-CORTICO-SPINALES)

Les frontières anatomiques et fonctionnelles de ces voies sont mal définies et on constate de plus en plus qu'elles englobent un plus grand nombre de formations nerveuses. On ne les réunit sous un même vocable que par opposition au système de la motricité volontaire ou système pyramidal.

A la différence du système de la motricité volontaire fait de deux neurones longs, le système de la motricité automatique est polysynaptique; il est constitué par une série de neurones courts à travers lesquels les influx atteignent les neurones périphériques.

Les voies de la motricité automatique interviennent dans la régulation du tonus musculaire, de la posture et des mouvements automatiques et volontaires.

PHYLOGENÈSE

L'étude phylogénétique est indispensable à l'interprétation de la structure et des fonctions du système de la motricité.

— **Le système archéocinétique,** l'archencéphale, l'archéostriatum. Chez les Vertébrés inférieurs (Poissons), les réflexes spinaux sont seuls responsables du comportement. A mesure que s'accroît la complexité, ces réflexes doivent être contrôlés; ils doivent aussi être coordonnés avec les centres qui prennent de l'importance avec la céphalisation. Il n'y a pas d'écorce cérébrale à proprement parler, mais un *archéostriatum*. La substance réticulée, qui utilise comme stimuli les influx afférents de la moelle et du rhombencéphale, joue un rôle important.

— **Le système paléocinétique,** le paléencéphale, le paléostriatum. L'adaptation à la vie terrestre des Batraciens amène, avec le développement du télencéphale (qui fusionné au diencéphale constitue le paléencéphale); l'apparition du *paléostriatum* constitué par le pallidum et le locus niger. Un système réflexe relie thalamus et pallidum, c'est-à-dire les afférences sensitivo-sensorielles et les centres d'automatisme moteur.

— **Le système néocinétique,** le néencéphale, le néostriatum. Chez les Vertébrés qui précèdent les Mammifères (Oiseaux, Reptiles), le *striatum* représente la plus grande partie du cerveau et contrôle les centres sous-jacents. Il règle les mouvements complexes, le comportement et les fonctions telles que se nourrir, s'accoupler, faire un nid, émigrer, en un mot les instincts. Les mouvements de ces espèces sont stéréotypés à caractère répétitif et grossier; il n'existe pas de mouvements précis ou spécifiques.

— Chez les Vertébrés supérieurs, l'*écorce cérébrale* se développe, certains neurones corticaux vont au striatum et aux centres inférieurs. A côté de la voie polysynaptique interrompue où la transmission est ralentie, une liaison directe avec les neurones moteurs s'établit et constitue le système pyramidal grâce auquel seront réalisés les mouvements précis. L'importance du système paléocinétique thalamo-pallidal diminue; son rôle est avant tout postural, il intervient dans la motricité basale entièrement automatique.

On peut en somme comparer le développement des voies motrices à celui des voies de communication. Le réseau primitif est d'abord fait de sentiers qui passent à travers champs et bois, en une confusion de croisements et de bifurcations. Pour atteindre un point éloigné, on doit suivre un itinéraire fait de chemins en mauvais état, emprunter des voies qui passent par le centre des villes, se mêler à la circulation locale. La construction de nouvelles voies à grande circulation, type autoroute, permet d'arriver directement et rapidement à destination. L'ancien système routier est toujours utilisé pour les besoins locaux, mais une part importante de la circulation lui est enlevée.

Du point de vue phylogénétique comme du point de vue ontogénétique, le système pyramidal se développe donc après le système extra-pyramidal.

DESCRIPTION

La conception classique faisait des noyaux centraux l'origine des voies de la motricité automatique, d'où les noms d'extra-pyramidales ou de sous-cortico-spinales donnés à ces voies. Cette conception était fondée sur le principe jacksonien de la hiérarchie des centres qui admet que la lésion d'un centre libère les centres sous-jacents. D'après elle, en effet, le pallidum serait le siège de l'élaboration des mouvements automatiques; sa lésion entraînerait la perte de ces mouvements ou akinésie et libérerait les centres tonigènes sous-jacents, d'où l'hypertonie. Le striatum situé au-dessus inhiberait le pallidum; sa lésion le libérerait, ce qui entraînerait l'apparition de mouvements anormaux et d'une hypotonie.

La conception des circuits multineuronaux complexes a actuellement remplacé la conception jacksonienne. Elle admet que l'écorce cérébrale est l'origine des mouvements automatiques et que les noyaux centraux ne sont que des relais qui contrôlent cet automatisme et assurent une motilité harmonieuse et bien coordonnée. Il est en effet évident que l'excitation des noyaux gris n'entraîne aucune réponse motrice tandis que leur lésion libère l'activité automatique et tonique du

cortex. Elle admet aussi que les phénomènes de facilitation et d'inhibition s'exercent dès le niveau segmentaire médullaire.

Actuellement, cette conception des circuits régulateurs est complétée par la connaissance du rôle des médiateurs chimiques : acétylcholine, dopamine... (voir *Noyaux centraux*, p. 283).

Nous décrirons pourtant de haut en bas les centres, nous réservant d'étudier ensuite l'organisation des principaux circuits fonctionnels.

Nous envisagerons :

1° Les aires corticales « extra-pyramidales ».

2° Un premier groupe de noyaux situés dans le cerveau, le noyau lenticulaire, le noyau caudé et les formations sous-thalamiques : locus niger et corps de Luys qui ont des connexions entre eux et avec l'écorce cérébrale et le thalamus.

3° Un second groupe de noyaux situés dans le tronc cérébral : noyaux réticulaires, noyau rouge, noyaux vestibulaires qui sont en liaison avec la moelle et le neurone périphérique.

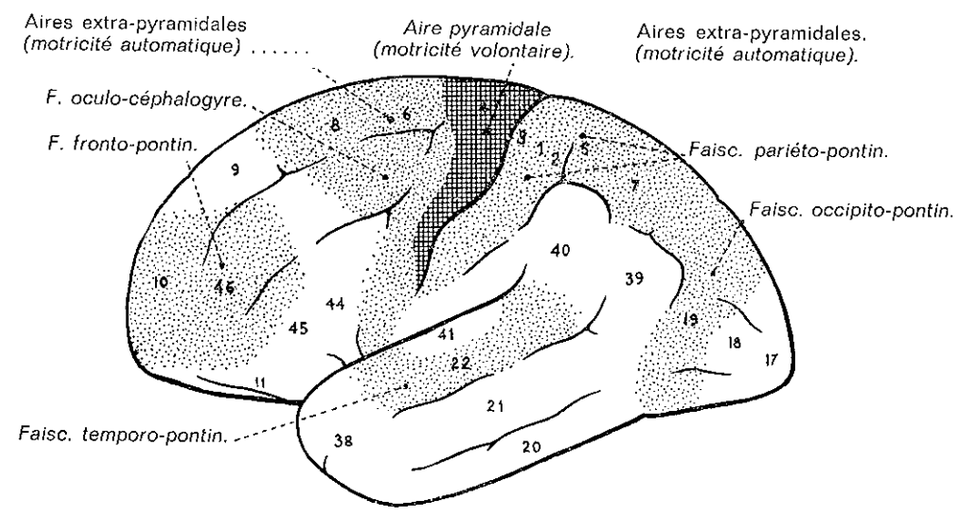

FIG. 242. — *Les aires motrices pyramidale et extra-pyramidales.* (D'après FŒRSTER modifié.)

I. — LES AIRES CORTICALES EXTRA-PYRAMIDALES

Les neurones de la voie extra-pyramidale sont disséminés sur une très grande étendue de l'**écorce** qui comprend :

1° Les aires frontales (8 et surtout 6, v. p. 367), les aires pariétales (1, 2, 3, 5), les aires occipitales (17, 19), l'aire temporale (22).

2° Les aires dites suppressives parmi lesquelles l'aire 4s (v. p. 368).

Les fibres cortico-pontiques, qui font relais dans les noyaux du pont, constituent le système important qui relie le cortex au néocérébellum. Ce système comprend

des fibres fronto-ponto-cérébelleuses dont on sait qu'elles proviennent des aires 4 et 6, et des fibres temporo-ponto-cérébelleuses et occipito-ponto-cérébelleuses (voir *Cervelet*, p. 138).

Les fibres cortico-striées et cortico-pallidales. — L'origine de ces fibres est très étalée. Il est prouvé que, chez le Singe, des fibres des aires 4, 6 et 8 et des aires orbitaires du lobe frontal vont aux noyaux caudé et lenticulaire. D'autres viennent des aires 2, 5 et 7 du lobe pariétal, de l'insula, du cortex du pôle temporal et du cortex cingulaire (aires 23 et 24). Le globus pallidus reçoit quelques fibres corticales directes mais l'apport majeur va au noyau caudé et au putamen, c'est-à-dire au striatum.

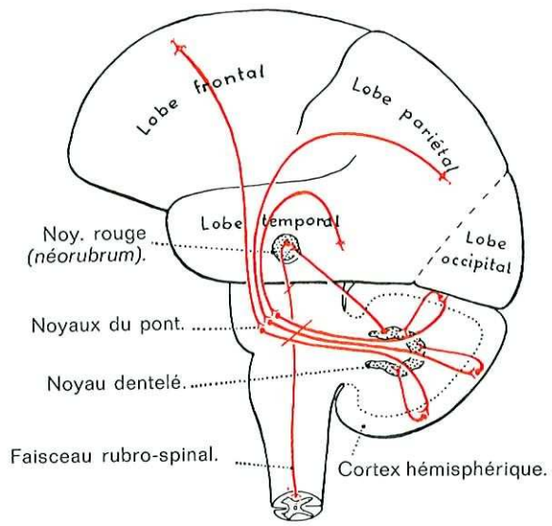

Fig. 243. — *Le néocérébellum* (connexions descendantes).

Les fibres cortico-nigriques ont leur origine dans les aires 4 et 6 et dans les aires préfrontales 9, 10, 11 et 12. Celles dont l'origine est plus antérieure font relais dans la partie la plus antérieure de la substance noire et les autres dans les parties les plus postérieures. Les fibres **cortico-rubriques** viennent des aires 4 et 6 au moins chez le Singe. Les fibres **cortico-subthalamiques**, qui vont au noyau sous-thalamique (corps de Luys), à la zona incerta et aux neurones voisins, viennent des zones 4 et 6 (Meyer, 1949). De ces mêmes aires 4 et 6, les fibres **cortico-tegmentales** atteignent la substance grise du tegmen mésencéphalique. La région sous-thalamique représente le prolongement du tegmen mésencéphalique dans le diencéphale; ces régions reçoivent donc des fibres provenant au moins en partie des mêmes zones corticales.

Les fibres cortico-hypothalamiques. — Cajal (1911) découvrit des connexions directes cortico-hypothalamiques nombreuses dont l'origine était principalement dans le rhinencéphale. Mettler (1935) en a décrit dont l'origine serait dans le lobe frontal et dans l'aire 7 du cortex pariétal. Ward et Mc Culloch (1947) en ont noté, venues des aires corticales 6, 8, 10, 45, 46 et 47.

Les fibres cortico-thalamiques ont leur origine dans de nombreuses aires du cortex (voir *Thalamus*, p. 208). Certaines ont leur origine dans l'aire 6 et vont jusqu'au noyau latéro-ventral (Mettler, 1947). Les fibres corticales allant au thalamus semblent importantes, car elles envoient des prolongements dans les noyaux centraux. Le putamen et le caudé ont en particulier des connexions afférentes avec le noyau médian, et le globus pallidus reçoit des fibres des noyaux interlaminaires (Denny-Brown, 1962).

II. — LES NOYAUX TÉLENCÉPHALIQUES

Le néostriatum. — Le *noyau caudé* et le *putamen* apparaissent avec le développement de l'isocortex (néocortex). Ils sont étroitement unis par un réseau important de fibres. Ils se distinguent du pallidum par la présence de nombreuses petites cellules à axones courts, mêlées à de bien moins nombreuses grosses cellules multipolaires de type moteur à axones longs et dendrites multidirectionnelles. On admet que les petites cellules correspondent aux liaisons internucléaires, les grandes cellules aux voies effectrices.

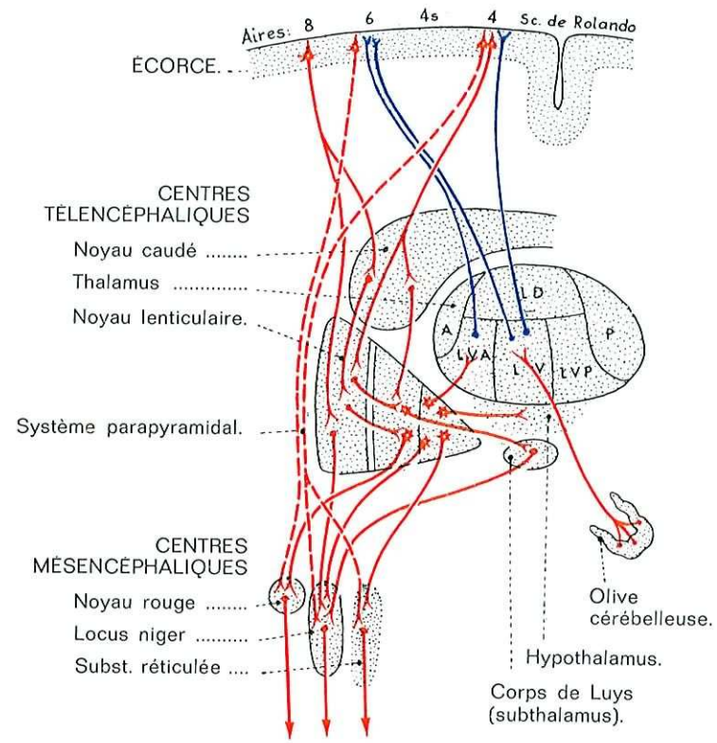

Fig. 244. — *Les voies extra-pyramidales.*

Le paléostriatum. — Le *pallidum* est constitué par de grandes cellules de type multipolaire, riches en fer, surtout nombreuses dans sa partie interne. Les noyaux mésencéphaliques : *corps de Luys* et *locus niger*, sont rattachés au paléostriatum; ils sont constitués par de grosses cellules multipolaires chargées de pigments de mélanine.

Les projections strio-corticales se font sur le cortex frontal. Elles semblent être plus importantes que les projections cortico-striées aussi bien pour le noyau

caudé que pour le putamen; il est plus difficile d'activer le striatum par stimulation corticale que de produire des changements dans l'activité électrique corticale par des stimulations du striatum. Le noyau caudé et le putamen auraient une action inhibitrice localisée au cortex moteur (inhibition du mouvement). Au contraire, le pallidum aurait un effet facilitateur sur l'activité motrice et sur l'ensemble du cortex (v. p. 282).

Les fibres strio-pallidales issues du noyau caudé et du putamen convergent, comme les rayons d'une roue, vers le pallidum et particulièrement vers son segment interne.

Les fibres lenticulo-thalamiques issues du putamen se dirigent plus spécialement vers le noyau latéro-ventral antérieur.

Il semble donc que le néostriatum ait un rôle récepteur et associatif, que le paléostriatum soit une formation effectrice.

Le thalamus représente un « pool neuronique » sur lequel convergent les circuits ascendants aussi bien que les descendants. Les noyaux latéro-ventral proprement dit et latéro-ventral antérieur interviennent dans les relais extrapyramidaux comme le montre l'étude des connexions.

Les projections corticales du noyau latéro-ventral proprement dit où se termine le faisceau dentalo-rubro-thalamique se font sur le cortex moteur : aires 4 et 6 du même côté. Par le pédoncule cérébelleux supérieur, le faisceau vient du noyau dentelé du cervelet du côté opposé soit directement, soit après relais dans la partie supérieure du noyau rouge (néorubrum). Quelques fibres seraient d'origine homolatérale. Au niveau du noyau, il existe une correspondance somatotopique horizontale (Le Gros Clark, 1935) : le champ facial de l'aire 4 reçoit des fibres les plus internes du noyau, le champ du membre supérieur et de la main reçoit celles de la portion centrale du noyau, le champ du membre inférieur celles de la portion latérale.

Les projections du noyau latéro-ventral antérieur où se terminent les fibres lenticulo-thalamiques se font en avant du précédent surtout vers l'aire 6 (Walker).

Les projections du centre médian et du système réticulaire thalamique se font sur toute l'écorce cérébrale.

L'existence de fibres thalamo - caudées et thalamo - putaminales paraît plus démontrée que celle des fibres thalamo-pallidales.

III. — LES VOIES EFFÉRENTES DES NOYAUX TÉLENCÉPHALIQUES

La grande majorité des fibres efférentes des noyaux centraux ont leur origine dans le noyau lenticulaire; quelques fibres viennent du putamen et de la partie externe du pallidum et le plus grand nombre vient de la partie interne du pallidum. Les principales efférences gagnent soit le thalamus puis le cortex, soit les formations du tronc cérébral. Ces dernières sont contenues dans trois faisceaux principaux :

1° *L'anse lenticulaire* part de toutes les parties du noyau lenticulaire. Ses

fibres se rassemblent au-dessous du noyau. Elles vont faire une boucle en avant de la capsule interne et du faisceau pyramidal et entrent dans la région du champ de Forel où certaines font synapse. De là, elles se dirigent en arrière et s'éparpillent en éventail.

2° *Le faisceau lenticulaire* de Forel se dirige en dedans, traverse le bras postérieur de la capsule interne et le faisceau pyramidal et entre dans la région de la zona incerta; certaines de ses fibres y font synapse. De la zona incerta, les

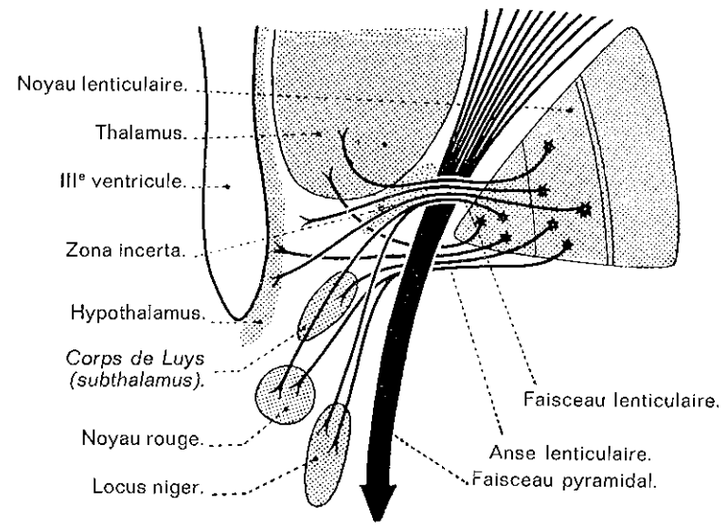

Fig. 245. — *Le faisceau lenticulaire et l'anse lenticulaire.*

fibres poursuivent leur trajet vers le bas. Avec ou sans synapse dans le noyau du champ de Forel, elles se terminent en éventail sous la face inférieure du thalamus.

3° *Le faisceau pallidal de la pointe* est un petit faisceau qui, du sommet du pallidum, descend indépendant en bas en dedans.

Ces différents faisceaux essentiellement pallidofuges ont une large distribution. Les fibres antérieures vont à l'hypothalamus (f. pallido-hypothalamique). Les fibres moyennes vont au noyau latéro-ventral antérieur du thalamus (f. pallido-thalamique). Les fibres postérieures, les plus nombreuses, se distribuent aux formations sous-thalamiques et mésencéphaliques : corps de Luys (f. subthalamique constitué de fibres pallido-subthalamiques et de fibres subthalamo-pallidales), locus niger (fibres pallido-nigriques mais aussi nigro-pallidales), noyau rouge, noyaux du tegmen mésencéphalique (Darschevitsch), formation réticulée mésencéphalique.

Ces fibres constituent des voies qui sortent du système strio-pallidal, mais aussi des circuits intrinsèques de ce système, telles la boucle pallido-subthalamo-pallidale et la boucle pallido-thalamo-striée (v. p. 280, fig. 186).

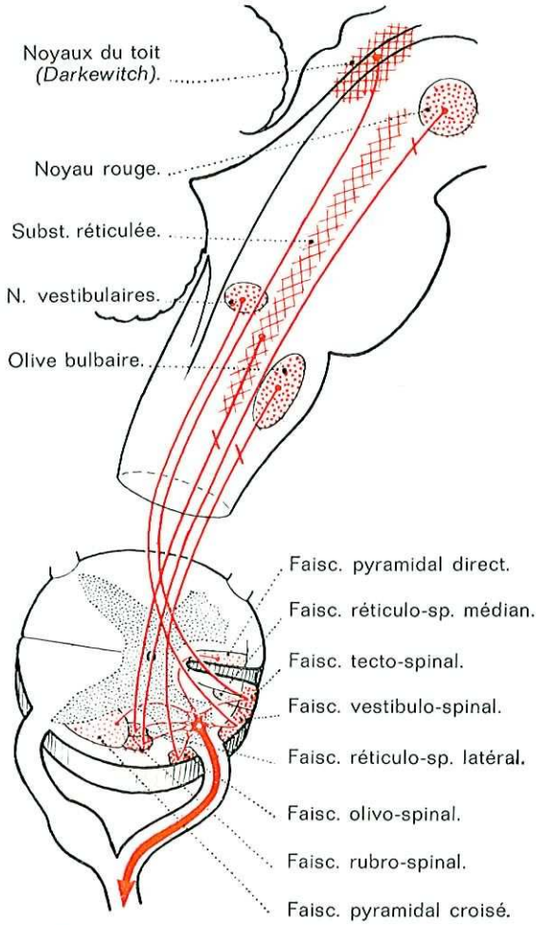

FIG. 246. — *Les voies extra-pyramidales dans la moelle et le neurone périphérique.* (Voie finale commune.)

IV. — LES NOYAUX DU TRONC CÉRÉBRAL

Les voies extra-pyramidales qui vont de l'écorce aux neurones moteurs du tronc cérébral et de la moelle sont donc multineuronales. Les fibres d'origine corticale font relais dans les noyaux centraux. Ceux-ci, par l'intermédiaire d'un ou plusieurs liens neuronaux, envoient des faisceaux dans les noyaux sous-thalamiques (corps de Luys), mésencéphaliques (locus niger, noyau du tegment mésencéphalique de Darkewitch, noyau rouge, substance réticulée) et au-delà (noyaux vestibulaires, substance réticulée caudale, olive bulbaire).

Le noyau rouge a des connexions importantes avec le cervelet. Rappelons que son rôle s'amenuise avec l'évolution des espèces. La partie inférieure du noyau rouge (partie magno-cellulaire composée de grandes cellules multipolaires du type moteur), qui est phylogénétiquement la plus ancienne (paléorubrum), n'est plus chez l'Homme représentée que par quelques groupes cellulaires. Le faisceau rubro-spinal est un faisceau grêle.

La substance réticulée étendue sur toute la hauteur du tronc cérébral est constituée par une succession de noyaux (v. p. 101).

Les noyaux vestibulaires, parmi lesquels surtout le noyau de Deiters, sont reliés au cervelet.

V. — LES VOIES EFFÉRENTES DES NOYAUX DU TRONC CÉRÉBRAL

Les voies efférentes des noyaux du tronc cérébral vont aux neurones périphériques des noyaux moteurs des nerfs crâniens et des nerfs rachidiens. Parmi elles, les plus importantes en direction de la moelle épinière sont les faisceaux

rubro-spinal, tecto-spinal, vestibulo-spinal et surtout réticulo-spinaux. Ils vont, pour la majorité de leurs fibres, aux neurones moteurs du côté opposé.

Le faisceau rubro-spinal de Von Monakow s'entrecroise dans la décussation ventrale de Forel.

Les faisceaux réticulo-spinaux médian et latéral de la moelle contiennent des fibres croisées et directes. Les entrecroisements se font aussi bien au niveau du tronc cérébral que de la moelle.

Le faisceau vestibulo-spinal, en grande partie croisé, va dans le cordon antérieur de la moelle.

VI. — LE NEURONE PÉRIPHÉRIQUE

Les voies pyramidale et extra-pyramidale se terminent l'une et l'autre au contact des motoneurones des noyaux moteurs du tronc cérébral et des cornes antérieures de la moelle qui représentent la voie finale commune. Ces motoneurones sont de deux sortes : les motoneurones α s'articulent avec la voie pyramidale; les motoneurones γ s'articulent avec la voie extra-pyramidale.

Le motoneurone α va commander aux muscles striés par son axone volumineux.

Le motoneurone γ, de connaissance plus récente (Granit, 1949), innerve l'organe sensoriel spécial du muscle strié qu'on appelle le fuseau neuro-musculaire. Du fuseau part une fibre sensitive (fibre I a) qui rejoint la moelle en passant par la racine postérieure et qui entre en synapse avec le motoneurone α. Ainsi se trouve constituée la boucle gamma dont on connaît maintenant l'importance dans le contrôle postural et la régulation du tonus musculaire (v. p. 356).

ORGANISATION

La description qui précède a fait ressortir l'intrication des systèmes pyramidaux et extra-pyramidaux, même au niveau de l'écorce cérébrale motrice.

La physiologie du système extra-pyramidal peut difficilement être comprise grâce à l'*expérimentation*. Il n'est pas aisé en effet de léser un noyau sans toucher les voisins ou les fibres qui le traversent; une partie du noyau visé intact suffit souvent à maintenir la fonction. De plus, la lésion d'une structure n'obtient pas de résultats comparables chez l'animal et chez l'Homme. Plus l'animal siège haut dans l'échelle phylogénétique, plus les structures inférieures sont graduellement relevées de fonctions qu'elles assuraient seules auparavant et plus augmente l'influence du cortex sur ces structures.

L'étude de l'*anatomie pathologique* n'apporte pas davantage de solution définitive sur les corrélations anatomo-cliniques. Le substratum anatomique des principaux syndromes de la pathologie extra-pyramidale est actuellement connu, mais les rapports que présente chaque symptôme pris isolément avec une lésion précise sont encore discutés.

La conception jacksonienne est fondée sur la notion de la hiérarchie des centres et de la libération des activités des centres sous-jacents par la lésion d'une formation plus élevée : le cortex prémoteur contrôlerait le néostriatum, le néostriatum contrôlerait le pallidum, le pallidum contrôlerait les centres sous-jacents. Une lésion du pallidum entraînerait comme conséquence directe la perte des automatismes moteurs et l'akinésie, et comme conséquence secondaire, l'hypertonie par libération des centres tonigènes mésencéphaliques. Les noyaux centraux seraient en somme, d'après cette théorie, les centres générateurs des mouvements automatiques.

Critique de la conception classique. — Les expériences de stimulation du striatum n'ont pas fait apparaître de mouvements (Wilson). Sarah Tower (1936) fut la première à montrer que les réactions des noyaux centraux devraient être appréciées sur un fond d'acivité motrice : posture ou mouvement. Mettler, Lipman et Culler (1939) ont démontré chez l'animal légèrement anesthésié qu'un mouvement spontané provoqué par une stimulation corticale est inhibé par une stimulation répétée du striatum. L'excitation pallidale au contraire, transforme le mouvement rapide et bref d'origine corticale en un mouvement tonique lent et prolongé. Les lésions limitées du striatum ou du pallidum ne provoquent pas de modifications motrices.

La conception actuelle admet que le système extra-pyramidal n'est pas constitué par une série linéaire de centres, mais est construit en circuits complexes. Après la description par Hines puis par Dusser de Barenne et Mac Culloch des aires corticales suppressives, on songea à construire des circuits. Les mouvements automatiques ont une origine corticale; ils représentent l'activité parapyramidale des aires motrices. Les noyaux centraux n'ont pas de fonctions motrices primaires, ils ne sont pas le point de départ de l'automatisme moteur, mais des relais placés sur des circuits multineuronaux compliqués dont le rôle est régulateur.

L'action des formations du système extra-pyramidal sur l'activité motrice s'exerce sur les deux pôles de la commande motrice : le cortex moteur et le motoneurone. Cette dualité d'influence est évidente pour les noyaux centraux, pour la substance réticulée et pour le cervelet.

1° **L'action sur l'activité du cortex moteur.** — Le circuit cortex-noyau strié-thalamus-cortex est *inhibiteur*. Entre l'aire 4 et l'aire 6 siège la principale des aires suppressives : l'aire 4s. Le circuit qui en part traverse le noyau caudé, puis le globus pallidus; de là la voie pallido-thalamo-corticale relie le noyau latéro-ventral antérieur aux aires corticales 4 et 6. Ces aires agissent à leur tour sur la moelle en empruntant semble-t-il la voie particulière des fibres dites parapyramidales (Bucy) qui, dans le cordon antérieur de la moelle, constituerait le faisceau pyramidal direct. Les mouvements anormaux s'expliqueraient par des lésions striées ou pallidales qui mettent hors circuit le système inhibiteur et libèrent l'activité de l'aire 6; l'excision de l'aire 6 les fait en effet disparaître (Bucy).

— La *facilitation corticale* est réglée par la substance réticulée activatrice (v. p. 119) et par le néocérébellum. Le néocérébellum contrôle le cortex moteur par un circuit complexe. La voie afférente de ce circuit comprend deux neurones, le premier, cortico-pontique, part des écorces préfrontale (aire 6 de Brodmann), pariétale (aires 1, 2, 3 et 5) et temporale (aire 22). Il s'articule avec le neurone

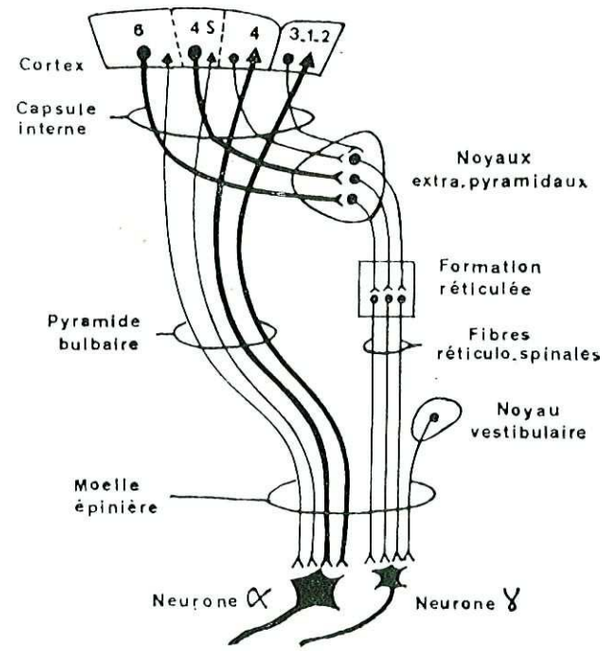

FIG. 247.

Schéma de l'organisation du système pyramidal et du système extra-pyramidal. (Modifié d'après WELCH et KENNARD, 1944).

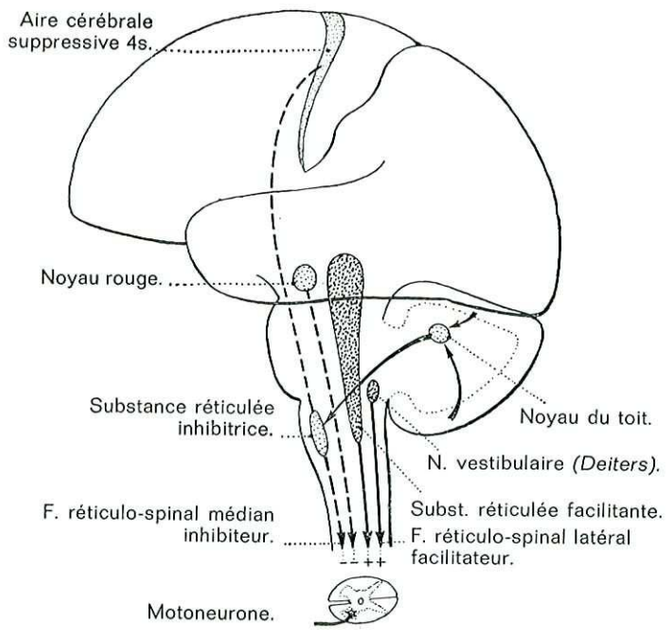

FIG. 248. — *Le système réticulaire descendant.*

ponto-cérébelleux qui franchit la ligne médiane et aboutit au cortex de l'hémisphère cérébelleux du côté opposé. La voie efférente comprend trois neurones : un premier neurone va du cortex du cervelet au noyau dentelé; un deuxième, dentato-néo-rubro-thalamique, franchit la ligne médiane, fait relais dans le noyau rouge et va au noyau latéro-ventral intermédiaire du thalamus; un troisième rejoint le cortex moteur en fermant le circuit. Ainsi s'expliquerait l'hypotonie, le tremblement intentionnel, l'incoordination motrice des syndromes cérébelleux (voir le *Cervelet*, p. 148).

Ce schéma physiopathologique est sans doute très simpliste; il a toutefois l'avantage d'élucider l'abolition de la motilité anormale et de l'hypertonie dans le sommeil par suppression corticale, d'expliquer la disparition d'un mouvement choréique par une hémorragie cérébrale. Enfin, il rend logique les tentatives neuro-chirurgicales pour dyskinésies par cortectomie des zones d'origine des fibres parapyramidales.

2° **L'action sur le neurone moteur périphérique.** — Elle correspond au contrôle des réflexes d'extension ou réflexe myotatique qui règlent le tonus antigravidique (1).

Elle est établie essentiellement par l'intermédiaire des faisceaux réticulo-spinaux. Les effets sont facilitateurs ou inhibiteurs.

— *Les voies inhibitrices.* — 1° La stimulation de l'aire corticale 4s provoque la suppression de l'activité motrice et du réflexe d'extension. La stimulation du noyau caudé et du putamen par des électrodes profondes inhibe aussi le réflexe d'extension. La voie descendante suivie à travers le système réticulaire aboutit au faisceau réticulo-spinal médian. Le circuit aire 4s-noyau caudé-putamen-pallidum-noyau thalamique ventral antérieur-écorce, inhibe le réflexe d'extension pendant les mouvements; son interruption en un point quelconque augmente la réactivité du réflexe.

2° Le paléocérébellum soumis aux influx proprioceptifs inconscients exerce une action inhibitrice sur le réflexe d'extension, par une voie relayant dans le noyau rouge d'où part le faisceau rubro-spinal. Une lésion du paléocérébellum, une compression du mésencéphale au-dessous du noyau rouge déterminent une rigidité de décérébration réalisant une posture hypertonique due à l'exagération du réflexe d'extension (fig. 248).

— *Les voies facilitatrices.* — 1° La source supérieure du système facilitateur est aussi l'écorce cérébrale; il existe des relais dans le pallidum, le locus niger, le corps de Luys, puis dans les neurones réticulaires qui descendent vers la moelle dans le faisceau réticulo-spinal latéral (v. p. 123). La destruction de la voie corticale facilitante atténue les mouvements anormaux mais provoque une paralysie. Le problème reste de découvrir un point où l'on élimine les influx qui augmentent les réflexes d'extension sans détruire en même temps la motilité d'origine corticale.

2° Les noyaux vestibulaires ont un rôle facilitateur, modulent la répartition du tonus en fonction de l'équilibration par le faisceau vestibulo-spinal.

(1) Les réflexes de flexion, réflexes de protection stéréotypés, sont entièrement intégrés au niveau spinal. Les réflexes d'extension, qui sont surtout des réflexes de posture, sont intégrés à des niveaux supérieurs.

En conclusion, dans une première conception, on séparait complètement les voies pyramidales et extra-pyramidales. Actuellement, on tend à admettre que les deux grands systèmes ne sont plus parallèles mais étroitement synergiques, l'un n'est rien sans l'autre, qu'il s'agisse de motricité volontaire ou de motricité automatique.

En ce qui concerne la motricité automatique, il semble qu'il existe un équilibre entre deux systèmes : l'un inhibiteur, l'autre facilitateur, qui fournissent aux neurones moteurs périphériques les stimuli qui conviennent à une activité sans heurts. Des réglages à divers niveaux existent. Leurs lésions perturbent cet équilibre et permettent l'hyperactivité de l'un ou de l'autre système.

On admet actuellement l'intervention des médiateurs chimiques du type acétylcholine et dopamine (voir *Les noyaux centraux*, p. 283). Les neurones du striatum sont riches en acétylcholine, tandis que ceux du locus niger contiennent un taux élevé de dopamine.

Ehringer et Hornykiewicz (1960) et d'autres auteurs ont observé une diminution de la dopamine dans le locus niger et aussi dans les noyaux caudé et lenticulaire dans les autopsies des parkinsoniens; le déficit est unilatéral dans les hémiparkinsons. L'action inhibitrice du système nigro-strié serait diminuée ou supprimée par l'effet de l'absence de dopamine dans les terminaisons présynaptiques du système dopaminergique; en conséquence, il y a facilitation des décharges dans les neurones du noyau latéro-ventral antérieur du thalamus dont les projections vont aux cortex prémoteur et moteur (voir plus loin).

EXPLORATION CLINIQUE

I. — LES FONCTIONS DU SYSTÈME EXTRA-PYRAMIDAL

Le système extra-pyramidal intervient :

1° Dans la régularisation du tonus musculaire.

2° Dans l'élaboration des mouvements automatiques et semi-automatiques.

3° Dans l'inhibition des mouvements involontaires.

Les troubles pyramidaux et extra-pyramidaux ont en commun l'exagération du réflexe d'extension qui s'exprime par la spasticité des muscles extenseurs de l'hémiplégique, ou par l'hypertonie et le mouvement anormal du dyskinésique. Nous avons constaté que des centres facilitent le réflexe d'extension, tandis que d'autres les inhibent.

1° Le tonus musculaire. — Le tonus musculaire est une des fonctions les plus importantes du système nerveux. Le tonus de repos résulte de l'activité réflexe à l'échelon médullaire. Le tonus de posture fait intervenir une régulation supérieure et plus particulièrement les noyaux centraux. Le tonus cinétique est essentiellement sous le contrôle cérébello-rubrique.

Le système extra-pyramidal règle *le tonus d'attitude ou de posture* qui maintient la statique. Son atteinte se manifeste par l'exagération des réflexes de posture

et par l'apparition de la contracture ou rigidité dite extra-pyramidale. Elle contribue à la bradycinésie et à la perte des mouvements associés.

*2° **Les mouvements automatiques.*** — La motilité automatique joue un grand rôle dans tous nos mouvements. Certains mouvements sont de *véritables réflexes*, telles sont l'occlusion palpébrale, la mastication, la déglutition... D'autres sont *syncinétiques*, tel est le balancement des bras pendant la marche. D'autres enfin, plus nombreux, sont des mouvements *volontaires automatisés* en partie par l'exercice et l'habitude, telles la marche, la parole, l'écriture, etc. Même automatiques, ces actes n'échappent pas au contrôle indispensable de l'écorce qui continue à s'exercer et à en assurer la direction par des stimulations excitatrices et surtout inhibitrices.

L'atteinte du système extra-pyramidal produit la perte des mouvements automatiques, ce qui se caractérise par l'akinésie, l'amimie, la perte des mouvements de balancement des bras, etc.

*3° **L'inhibition des mouvements involontaires.*** — Les mouvements anormaux qui apparaissent dans les syndromes extra-pyramidaux sont nombreux et variés : tremblements, mouvements choréiques, mouvements athétosiques, spasmes, myoclonies.

Le tremblement du parkinsonien paraît être la conséquence de la contracture d'un muscle engendré par un réflexe d'extension exagéré qui tire sur son antagoniste, suscitant de sa part une réponse sans frein et ceci d'une manière alternée. Cette décharge continue et oscillatoire à travers les faisceaux pyramidaux serait, d'après Bucy (1949), due à la perte de contrôle du circuit cortex-noyau-cortex.

G. Guiot et D. Albe-Fessard ont récemment démontré l'existence dans le thalamus des rythmes fondamentaux susceptibles de se traduire en tremblement lorsque est lésé un système inhibiteur de ce rythme. Les régions rythmogéniques entourent le noyau latéro-ventral postérieur, soit à sa frontière postéro-supérieure, soit dans sa périphérie antérieure qui correspond au noyau latéro-ventral intermédiaire. Les auteurs ont trouvé en ce point chez des sujets non parkinsoniens un rythme pulsant à la fréquence du tremblement parkinsonien. Le système pallidal serait l'inhibiteur de ce rythme. Cette région est par ailleurs le point de convergence des influx d'origine cérébelleuse et l'on sait le rôle que joue l'appareil cérébello-rubrique dans la production des phénomènes rythmiques.

II. — LES SYNDROMES EXTRA-PYRAMIDAUX

*1° **La maladie de Parkinson*** ou syndrome hypokinétique hypertonique se caractérise par **la perte des mouvements automatiques et associés :** c'est la bradykinésie ou l'akinésie : manque de spontanéité et d'initiative, mouvements rares, lents, faciès figés et inexpressifs, allure soudée du corps et des membres. Certaines syncinésies normales, telles que le mouvement de balancement du bras pendant la marche, disparaissent.

L'hypertonie frappe surtout les muscles de la statique, les muscles de la mimique (faciès figé), les muscles fléchisseurs de la tête, du cou, du tronc, des membres; la main reste étendue et le pouce allongé. Elle est plastique et fixe le segment du membre dans l'attitude qu'on lui imprime. Elle augmente avec les mouvements, diminue au repos, diminue ou se renforce suivant l'attitude statique. Elle s'accompagne de l'augmentation des réflexes dits de posture et de la résistance à l'extension avec phénomène de roue dentée.

Le tremblement statique de faible amplitude prédomine aux doigts. Il reproduit un semblant de mouvement volontaire : action de rouler une cigarette, mouvement de pédale. Considéré classiquement comme un tremblement de demi-repos, exagéré par une attitude fatigante ou non habituelle, il disparaît dans le relâchement musculaire aussi complet que possible. Il tend à disparaître lors du sommeil. Il est aggravé par l'émotion.

Au point de vue anatomique, on note des lésions nigriques prédominantes et des lésions pallidales. Nicolesco distingue deux formes : l'une, avec rigidité prédominante et réflexes de posture exagérés, correspondrait à des lésions basses essentiellement pallido-nigriques; l'autre, avec tremblement au premier plan, serait lié à des lésions situées plus hautes.

*2° **Le syndrome athétosique.*** — Les mouvements sont lents, irrésistibles et involontaires; ils prédominent aux extrémités : gestes vermiculaires de reptation comparés à ceux des danseuses javanaises. Entre les mouvements, la mobilisation est facile. Les extrémités sont hyperextensibles. Au cours des mouvements passifs imposés, les spasmes d'adaptation et de fixation sont peu marqués. Les excitations sensitives ou sensorielles déclenchent des mouvements réactionnels.

Du point de vue anatomique, il existe le plus souvent des lésions cérébrales diffuses touchant surtout le système pallido-strié.

*3° **Le syndrome choréique.*** — Les mouvements choréiques sont des mouvements spontanés réalisant des déplacements successifs segmentaires d'une certaine amplitude. Ils ne sont soumis à aucune loi de système, leur irrégularité est flagrante. Ils sont séparés les uns des autres par des pauses d'une durée variable. Chaque mouvement est brusque, rapide, explosif. Ils sont calmés par le repos et le sommeil. Ils sont exagérés par les émotions et l'effort musculaire. Ils se développent sur un fond d'hypotonie avec diminution de la résistance à l'étirement.

Au point de vue anatomique, les lésions sont diffuses et variables; elles prédominent sur les noyaux centraux et le cervelet. Dans quelques cas, on a décrit des lésions uniquement corticales.

III. — LA CHIRURGIE DES SYNDROMES EXTRA-PYRAMIDAUX

D'abord, et encore, essentiellement appliquée aux syndromes parkinsoniens, la chirurgie a été tentée dans presque tous les types de dyskinésies : chorée, athétose, ballisme, spasmes, tremblements... Les interventions directes, résections corticales motrices, pyramidotomies pédonculaires ou médullaires, ont été supplantées par la chirurgie stéréotaxique.

Dans certains cas maintenant bien précisés, il peut être indiqué d'opérer des

malades atteints de maladie de Parkinson. La destruction du pallidum ou l'interruption des voies pallidofuges, ou la destruction des noyaux latéro-ventraux antérieur ou intermédiaire du thalamus, améliorent régulièrement la contracture, l'hypertonie et plus difficilement le tremblement. L'akinésie est le symptôme le plus difficilement améliorable.

D'après le schéma des circuits, l'intervention logique serait l'exérèse des aires d'où partent les mouvements anormaux non contrôlés (aires 6 et 8). Bucy a démontré que l'ablation des aires 4 et 6 controlatérales supprime le tremblement. En fait, les opérations sur le pallidum ou sur le noyau latéro-ventral antérieur du thalamus sont préférées par la majorité des neuro-chirurgiens.

Avec la connaissance de l'intervention des médiateurs chimiques (v. p. 283), la physiopathologie et la thérapeutique des syndromes parkinsoniens ont progressé.

L'hyperactivité des neurones du striatum due à la suppression de l'action exercée sur eux par le locus niger, c'est-à-dire par le système dopaminergique, est à l'origine de l'*hypertonie parkinsonienne* qui disparaît après les interventions sur l'anse lenticulaire ou sur le noyau latéro-ventral postérieur du thalamus. *L'akinésie* répond probablement à la suppression d'activités phasiques intégrées au niveau du striatum; en effet, elle n'est pas améliorée par les interventions stéréotaxiques. Le *tremblement* serait dû au développement d'un foyer d'activité rythmique au sein du noyau latéro-ventral antérieur du thalamus, activité rythmique rendue possible par la lésion du locus niger et transmise aux neurones de la moelle par la voie pyramidale. La disparition immédiate du tremblement au cours même de l'intervention stéréotaxique sur le noyau thalamique et son atténuation sous l'influence de la L. dopa confirment cette pathogénie.

CHAPITRE XXI

GÉNÉRALITÉS SUR LES VOIES SENSITIVES

Les voies sensitives apportent dans les sphères conscientes et inconscientes du névraxe des messages venus du monde qui nous environne et des tissus de notre organisme. Ces informations sont le point de départ d'actes moteurs volontaires, automatiques ou réflexes, qui permettent au système nerveux d'agir sur le monde extérieur et de maintenir l'équilibre de l'ensemble de l'organisme (homéostasie).

I. — LES DIVERS MODES DE SENSIBILITÉ

— La sensibilité **viscéroceptive** ou sensibilité des viscères (tissu endodermique) est transmise par le système sympathique. Elle fournit la sensation vague de l'existence de nos viscères (cénesthésie); elle ne devient consciente que dans le pathologique.

— La sensibilité **proprioceptive** ou profonde est la sensibilité des muscles, tendons et articulations (tissu mésodermique). Elle suit deux voies différentes : l'une parvient à la conscience, l'autre renseigne les mécanismes régulateurs de la motricité automatique.

— La sensibilité **extéroceptive** ou superficielle, dont les organes récepteurs sont dans le revêtement cutanéo-muqueux (tissu ectodermique), atteint toujours la sphère consciente.

Head a distingué deux modes de sensibilité extéroceptive : la sensibilité *protopathique* ou nociceptive, qui informe des dangers : douleurs, températures extrêmes, est transmise par des fibres minces peu myélinisées à cheminement lent; la sensibilité *épicritique* plus délicate, qui donne une conscience spatiale et discriminative des impressions tactiles, est transmise par des grosses fibres à gaine de myéline, épaisse, dont le cheminement est plus rapide.

On distingue encore : la sensibilité corporelle ou somesthésie (sensibilité somatique) qui apporte des informations relatives à l'état des téguments et des structures profondes et la sensibilité de l'espace immédiat recueillie par les télérécepteurs des organes des sens, vision, audition...

Au-dessus des sensibilités élémentaires sont les sensibilités complexes ou synthétiques : la stéréognosie (connaissance des objets et du monde extérieur), la somatognosie (connaissance du schéma corporel), qui nécessitent la rencontre et la synthèse de plusieurs types de sensibilité élémentaire.

II. — LA CONSTRUCTION SCHÉMATIQUE DES VOIES SENSITIVES

Les voies sensitives somesthésiques et sensorielles sont construites sur le même plan. Elle comprennent trois parties :

1° **La réception** est assurée par des terminaisons nerveuses plus ou moins différenciées en organes récepteurs, qui transforment une stimulation mécanique (tact), chimique (odorat), lumineuse, acoustique en un signal électrique qui gagne les centres nerveux.

2° **La transmission** est réalisée par deux neurones.

Un premier neurone, appelé protoneurone ou neurone ganglionnaire, est représenté par la cellule en T des ganglions sensitifs des nerfs crâniens et des nerfs rachidiens. Son prolongement cylindraxile gagne la moelle ou le tronc cérébral.

Un deuxième neurone ou deutoneurone siège dans le névraxe. Son cylindraxe croise la ligne médiane. Certains deutoneurones constituent une voie inconsciente ou spino-cérébelleuse qui gagne le cervelet. D'autres montent jusqu'aux étages de perception consciente : thalamus et écorce cérébrale; parmi elles, certaines font relais au niveau des étages sous-corticaux où sont intégrés et exploités certains aspects du message.

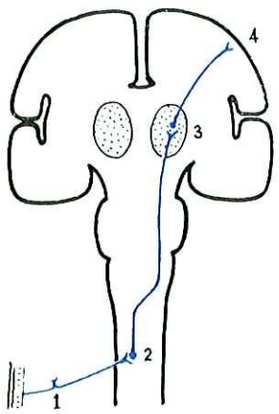

Fig. 249. — *Schéma des voies sensitives. 1,* protoneurone; *2,* deutoneurone, *3,* centre primaire thalamique; *4,* centre cortical.

3° **La perception.** — Les messages venus des récepteurs périphériques et transmis par deux neurones dans des voies de conduction différentes aboutissent aux mêmes structures thalamiques et corticales où se fait l'intégration.

Le thalamus est le grand relais sensitif commun; de là, un troisième neurone thalamo-cortical se rend aux aires corticales pariétales. Dans le thalamus, est perçue l'impression qualitative de l'information, les sensibilités thermiques et douloureuses dont le type d'intégration est proche de celui du système autonome. La somatotopie y est peu précise. Dans l'écorce pariétale se fait l'analyse et la discrimination des différents modes de sensibilité élémentaire et leur synthèse pour aboutir aux sensibilités complexes : stéréognosie et somatognosie. La représentation somatique y est précise. Cette distinction correspond aux deux types de sensibilité protopathique et épicritique.

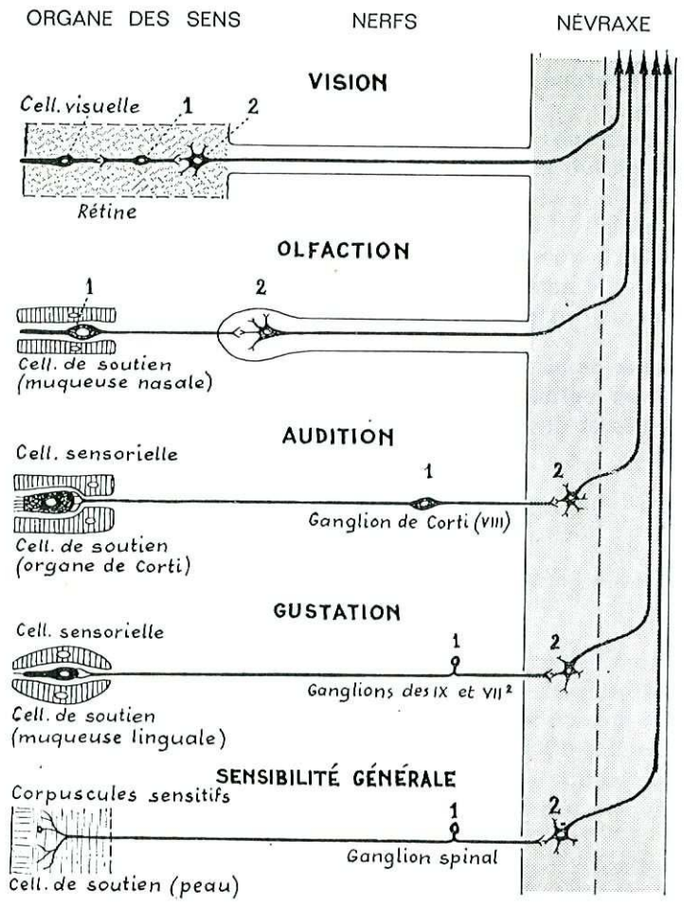

Fig. 250. — *Les voies sensorielles.*
1, protoneurone ou cellule ganglionnaire, ou cellule bipolaire; *2,* deutoneurone ou cellule multipolaire.

III. — LES VOIES SENSORIELLES

Les voies sensorielles sont construites suivant le même schéma (fig. 250).

1° L'appareil **récepteur** est représenté non par des corpuscules, mais par des cellules sensorielles; les cellules gustatives sont situées dans la muqueuse linguale, les cellules auditives dans l'organe de Corti, les cellules visuelles dans la rétine. Seul l'appareil olfactif est, comme les voies de la sensibilité générale, dépourvu de cellules sensorielles.

2° Les voies de **transmission** sont là aussi représentées par deux neurones.

Les protoneurones de la gustation et de l'audition sont situés dans les ganglions des nerfs crâniens correspondants, nerf glosso-pharyngien et nerf inter-

médiaire de Wrisberg pour la gustation, nerf auditif pour l'audition. Le protoneurone de l'olfaction est situé dans la muqueuse nasale; cette situation très superficielle du neurone bipolaire est exceptionnelle. Le protoneurone de la vision est dans la rétine.

Les deutoneurones des voies gustatives et auditives sont situés dans le névraxe; leurs cylindraxes croisent la ligne médiane, comme ceux des deutoneurones de la voie de la sensibilité générale. Les deutoneurones de la voie olfactive sont dans le bulbe olfactif; leurs cylindraxes constituent le nerf olfactif. Les deutoneurones de la voie optique sont dans la rétine et constituent le nerf optique. Le nerf olfactif et le nerf optique sont en réalité non des nerfs crâniens, mais des cordons du névraxe extériorisés.

3° **Les centres de perception.** — Comme pour la voie de la sensibilité générale, les centres de perception des voies sensorielles comprennent des centres d'intégration primaires et des centres corticaux.

CHAPITRE XXII

LES VOIES DE LA SENSIBILITÉ GÉNÉRALE

(SENSIBILITÉ SOMESTHÉSIQUE)

La sensibilité dite générale ou somesthésique se distingue de celle perçue par les organes des sens qui est appelée sensibilité sensorielle. La sensibilité générale perçue au niveau des revêtements cutanés ou muqueux ou dans la profondeur des tissus et des viscères nécessite la prise de contact des récepteurs avec les stimuli. La sensibilité sensorielle, tout au moins pour ce qui concerne la vision et l'audition, naît au contraire de récepteurs sensibles aux stimulations qui agissent à distance (ondes lumineuses ou sonores).

La somesthésie correspond aux formes d'information sensitive dont l'intégration donne naissance à une sensation consciente. Les messages afférents issus des fuseaux neuro-musculaires qui jouent un rôle dans la régulation du tonus musculaire et du mouvement sont donc exclus.

L'étude de la somesthésie permet de mettre en évidence *deux modes d'organisation* des systèmes intégrateurs. Les modalités discriminatives de la stimulation (qualitatives) permettent d'élaborer des réponses motrices adaptées. Les modalités globales de la stimulation (quantitatives) entraînent une réponse globale de l'organisme. Ces deux modes d'organisation exercent un contrôle réciproque : influence des mécanismes non discriminatifs sur l'efficacité des dispositifs discriminatifs par l'intermédiaire des processus d'éveil, contrôle des afférences à tous les niveaux par des voies descendantes.

Deux dispositifs indépendants, mais complémentaires, président à ces deux fonctions.

— Le système lemniscal (ruban de Reil ou lemnisque médian), voie directe, rapide, paucisynaptique, fournit des informations précises.

— Le système extra-lemniscal, voie indirecte, multisynaptique par ses intégrations à chaque niveau, assure les adaptations et, par sa destination aux niveaux supérieurs, élabore un message dont les caractéristiques spatiales et temporelles sont imparfaites.

DESCRIPTION

A. — LES RÉCEPTEURS

A l'extrémité périphérique du protoneurone sensitif sont des récepteurs spécialisés qui correspondent aux divers types de sensibilité et où la stimulation est transformée en phénomène bioélectrique.

1° ***Les intéroceptеurs*** siègent dans les parois des vaisseaux, des viscères et des séreuses.

— Dans les *vaisseaux,* ils forment des anneaux et des spirales dans l'adventice; ils sont sensibles à la constriction, à la dilatation et à la douleur.

— Dans la paroi des *viscères,* ils sont représentés par des plexus et des extrémités libres qu'excitent la distension ou l'irritation viscérale. Ils donnent naissance à des réflexes locaux vasomoteurs, sudomoteurs, pilomoteurs et également à des sensations plus élaborées dont certaines sont conscientes : faim, soif, douleur viscérale, etc.

2° ***Les propriocepteurs*** sont situés dans l'appareil locomoteur.

— Dans *le périoste, la capsule et les ligaments,* ils ont des formes analogues à celles de certains extérocepteurs : terminaisons libres, corpuscules de Ruffini et de Pacini. Ils sont sensibles à la douleur et à la pression.

— Dans les *muscles,* les terminaisons annulo-spiralées situées au niveau de leur région équatoriale du fuseau neuro-musculaire sont sensibles à l'étirement du muscle (v. p. 353).

— Dans les *tendons,* l'organe de Golgi qui entoure l'extrémité tendineuse d'un groupe de fibres musculaires est sensible à toute tension (étirement passif ou contraction active).

3° ***Les extérocepteurs*** s'étagent dans l'épaisseur de la peau.

— Dans *l'épiderme* sont les récepteurs tactiles. Des terminaisons nerveuses libres, ramifiées, venues de fibres peu ou non myélinisées, vecteraient la sensibilité douloureuse. Les disques de Merkel réunis sur une même fibre sont sensibles au toucher léger. Les corpuscules de Meissner, organes encapsulés, ramifiés en spirales, suivent la déformation de la papille lors des touchers appuyés; ils sont nombreux au niveau de la paume de la main, de la plante du pied, des organes génitaux et du mamelon.

— Dans le *derme* sont rencontrés les récepteurs aux excitants thermiques. Les corpuscules de Ruffini vectent la sensibilité au chaud et les corpuscules de Krause la sensibilité au froid. La spécialisation des corpuscules de Ruffini est actuellement mise en doute. Les corpuscules sensibles au froid sont plus superficiels que ceux sensibles à la chaleur : la réponse au froid serait plus rapide que celle à la chaleur. Les terminaisons sensitives des follicules pileux sont spécialisées dans la réception tactile.

— Dans *l'hypoderme* sont les récepteurs de pression. Entre les pelotons adipeux, les petits corpuscules de Golgi-Mazzoni perçoivent les pressions légères,

et les grands corpuscules de Pacini (en ballon de rugby) sont sensibles aux fortes pressions; entre ces deux types extrêmes par leurs dimensions, il y a des intermédiaires.

— Rappelons que dans les *organes des sens,* des récepteurs très spécialisés sont capables de capter les stimuli chimiques de la gustation et de l'olfaction ou les stimuli physiques des ondes lumineuses ou sonores (télérécepteurs).

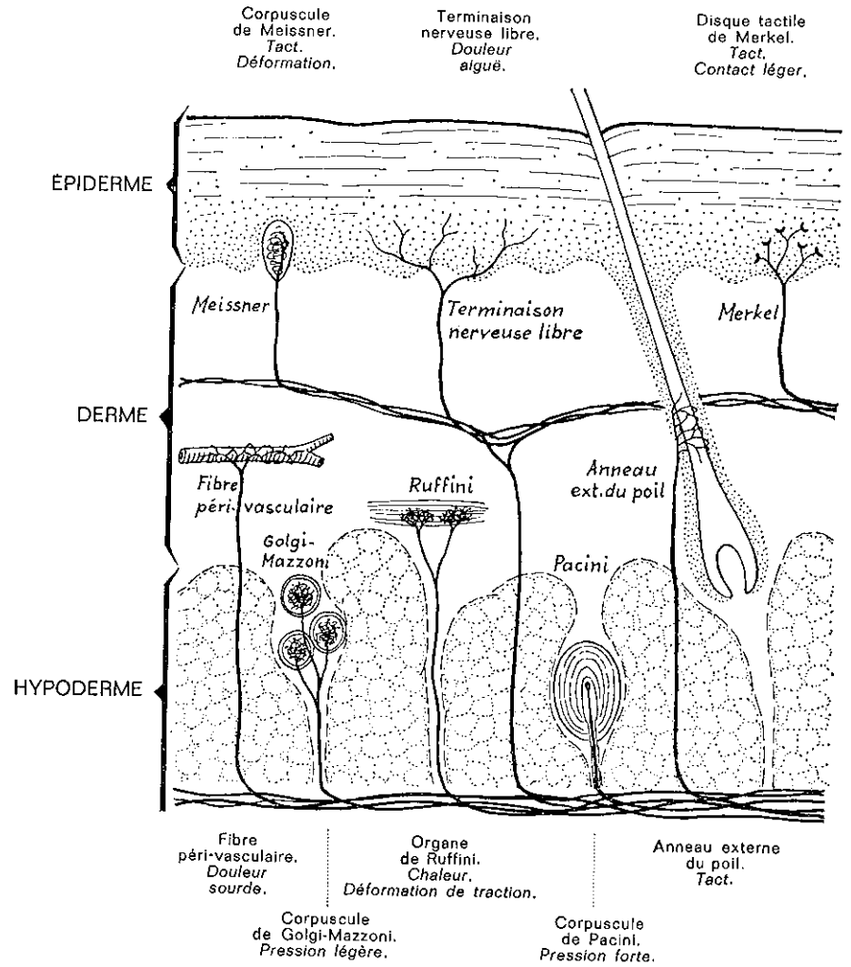

FIG. 251. — *Les extérorécepteurs.*

B. — LES VOIES DE TRANSMISSION

Les voies sensitives cheminent dans deux neurones : un protoneurone, où les différents types de sensibilité sont mélangés; un deutoneurone, où ils suivent des voies différentes. Les axones du protoneurone sont en nombre très supérieur à ceux des deutoneurones; les racines postérieures apportent à la moelle environ

824 000 fibres, alors que les faisceaux sensitifs de la moelle en comportent moins de 100 000. On doit donc admettre qu'à un deutoneurone aboutissent les fibres de plusieurs protoneurones.

1° *Le protoneurone ou neurone ganglionnaire.*

La cellule du ganglion spinal (cellule en T) a un prolongement qui vient de la périphérie (dendrite) et un autre qui va à la moelle (cylindraxe) en cheminant dans la racine postérieure du nerf rachidien.

Chaque racine postérieure correspond à une bande cutanée sensitive délimitée appelée dermatome ou métamère sensitif. Ces bandes cutanées sont parallèles au grand axe des membres; elles sont obliques au niveau des ceintures scapulaire et pelvienne; elles sont horizontales sur le tronc.

Une anesthésie de type radiculaire est caractérisée par une topographie en bande. Elle se distingue de l'anesthésie de type tronculaire dont la topographie correspond aux territoires des troncs nerveux et qui est généralement associée à des paralysies.

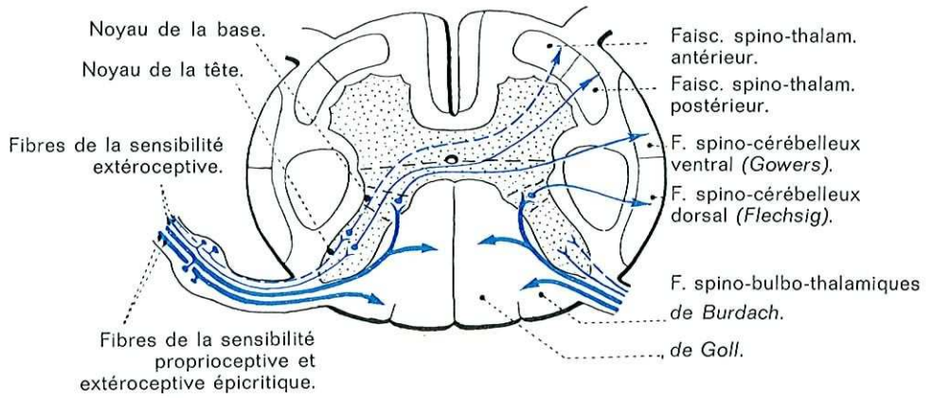

FIG. 252. — *Les voies extéroceptives et proprioceptives dans la moelle.*

Pour obtenir une anesthésie radiculaire nette, il faut sectionner trois racines, car les territoires radiculaires se chevauchent. La section d'une seule racine ne provoque que la diminution de densité des points de contact ou de pression dans le territoire du dermatome correspondant et non leur suppression totale.

Constitution de la racine postérieure et terminaison dans la moelle. — Des fibres de différents calibres constituent la racine postérieure.

1° ***Un faisceau radiculaire interne ou médian*** est constitué par des fibres de gros calibre, fortement myélinisées à conduction rapide. Il longe la face interne de la tête de la corne postérieure. Il transporte les fibres de la *sensibilité tactile épicritique, c'est-à-dire fibres discriminatives et les fibres de la sensibilité proprioceptive.*

— Les fibres du faisceau radiculaire interne se divisent en entrant dans la moelle en une branche descendante et une branche ascendante.

La branche descendante descend sur un court trajet. Ses collatérales, plus ou moins nombreuses, vont dans la corne postérieure ou dans la corne antérieure. Dans la corne antérieure, elles participent à la constitution des arcs réflexes courts ou longs et à la diffusion de l'influx... Dans la corne postérieure, elles se terminent au niveau du col soit en dedans dans la colonne vésiculeuse de Clarke, soit en dehors dans le noyau de Bechterew. De ces noyaux part un deutoneurone qui constitue les faisceaux spino-cérébelleux de Flechsig et de Gowers, vecteurs de la sensibilité profonde inconsciente.

La branche ascendante longue constitue les faisceaux de Goll et de Burdach qui gagnent sans nouveau relais les noyaux bulbaires de même nom où se trouve le deutoneurone. Toute fibre pénétrant dans le cordon postérieur refoule en dedans celles qui ont pénétré à un niveau inférieur (loi de Kahler). Dans le faisceau de Goll, on trouve de dedans en dehors les fibres sacrées, lombaires et dorsales supérieures; dans le faisceau de Burdach (individualisé à partir de D8), on trouve les fibres dorsales supérieures et cervicales.

— On sépare actuellement dès l'origine les fibres transportant la sensibilité proprioceptive inconsciente de celles de la sensibilité proprioceptive consciente. La première cheminerait dans des fibres myélinisées de gros calibre (13 à 20 μ, 70 à 120 m/sec., groupe I de Lloyd), viendrait des récepteurs musculaires (faisceaux neuro-musculaires et organes tendineux de Golgi), se terminerait dans la moelle au niveau du motoneurone (boucle gamma, v. p. 356), des noyaux de Clarke et Betcherew et, par les voies spino-cérébelleuses, atteindrait le cervelet. La deuxième vectée, par des fibres de moyen diamètre (6 à 12 μ, 30 à 70 m/sec., groupe II de Lloyd), proviendrait des mécano-récepteurs articulaires ou cutanés, irait constituer le faisceau de Goll et Burdach et gagnerait après relais le thalamus et l'écorce cérébrale.

2° ***Un faisceau radiculaire externe ou latéral*** est formé de fibres de petit calibre à petites gaines de myéline (1 à 5 μ) et à conduction lente (15 à 30 m/sec.) (fibres B de la classification de Gasser et Erlanger, v. p. 21 ou groupe III de Lloyd), et de fibres amyélinisées à conduction très lente (0,4 à 1,2 μ, 0,5 à 2 m/sec.) (fibres C).

Ces fibres sont vectrices de la *sensibilité extéroceptive de type protopathique tactile et algo-thermique.* Elles pénètrent dans la corne postérieure et trouvent leur relais dans les cellules du noyau de la tête de la corne postérieure pour une part, et dans les neurones intercalaires de la substance gélatineuse de Rolando pour une part plus importante (v. p. 54).

— Au sujet de la *sensibilité douloureuse,* une controverse existe depuis longtemps. Les voies de la sensibilité douloureuse représentent-elles une entité physiologique ou non ? Existe-t-il des récepteurs et des voies spécifiques de cette sensibilité ou est-elle transmise aux centres supérieurs par toutes les voies centripètes, à condition que l'excitation soit suffisamment forte : la brûlure ne serait qu'une sensation de trop chaud, la piqûre ne serait qu'une sensation tactile exagérée ?

On admet actuellement que l'appareil spécifique de la sensibilité douloureuse se situe ni dans les récepteurs d'origine, ni dans les centres, mais au niveau de la pénétration des fibres sensitives dans le névraxe; il existe dans la corne postérieure un système de régulation métamérique représenté par les neurones de la substance gélatineuse de Rolando (fig. 253). Les grosses fibres rapides et les

petites fibres lentes ont la même action sur les deutoneurones du noyau de la tête de la corne postérieure, mais ont une action différente sur les interneurones inhibiteurs de la substance gélatineuse de Rolando : les grosses fibres les excitent, les petites les inhibent. La transmission rapide des grosses fibres précède celle des petites fibres : — Lorsqu'un stimulus faible et bref est appliqué sur la peau, les grosses fibres, dont le seuil d'excitation est bas, sont excitées en plus grand nombre que les petites. Les collatérales de ces fibres arrivent les premières à la substance gélatineuse dont le rôle inhibiteur empêche l'influx des petites fibres

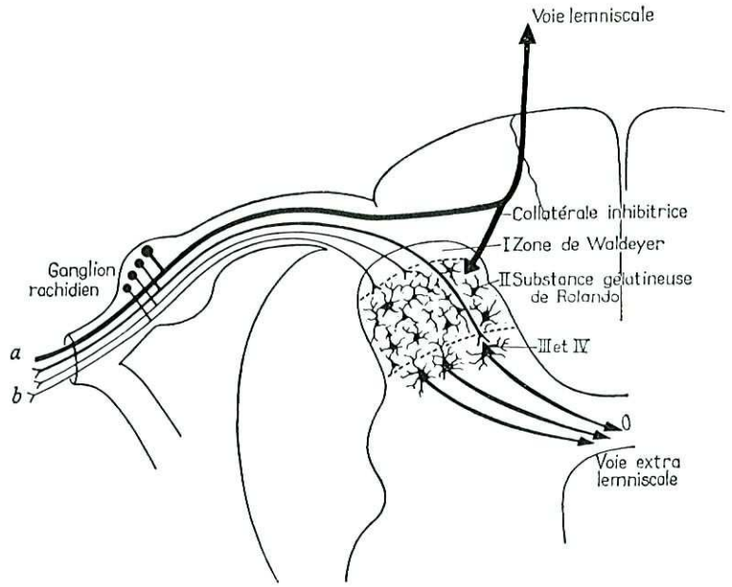

Fig. 253. — *Articulations synaptiques au niveau de la corne postérieure de la moelle.* Voie lemniscale. Les fibres afférentes ont une action inhibitrice par l'intermédiaire de la substance gélatineuse de Rolando. Voies extra-lemniscales : *a)* fibres afférentes qui font synapse directement avec les neurones du noyau de la tête de la corne postérieure (couches III et IV), fibres afférentes qui font synapse avec les petits neurones de la substance gélatineuse de Rolando (couche II). (D'après J. Cambier et H. Dehen, 1970.)

autant que celui des grosses de parvenir au deutoneurone qui n'est pas excité; il n'y a pas de douleur. — Lorsque le stimulus est fort et prolongé, les grosses fibres apportent encore les premières leur information à la substance gélatineuse, mais elles s'adaptent rapidement et cessent de transmettre. Les nombreuses petites fibres excitées par le stimulus fort et prolongé s'adaptent plus lentement que les grosses fibres; elles inhibent l'action de la substance gélatineuse, ce qui ouvre le système de contrôle : la douleur est transmise.

Nous dirons plus loin que le système lemniscal inhibe le système extra-lemniscal non seulement au niveau de la moelle, mais aussi au niveau du tronc cérébral et du cerveau.

— A un même deutoneurone aboutissent les fibres de plusieurs protoneurones. Ce dispositif convergent nuit à la précision topographique du stimulus; il explique probablement le phénomène « de la douleur projetée » qui correspond au fait qu'une douleur viscérale se projette dans un territoire superficiel parfois

très éloigné du viscère irrité et qui ne correspond pas à la projection pariétale du viscère (exemple : douleur scapulaire droite des crises hépatiques, douleur radiculaire en D1 des crises d'angor). L'explication en est probablement qu'à un même deutoneurone aboutissent des fibres d'origine cutanée et des fibres d'origine viscérale; l'irritation d'origine viscérale est intégrée comme si elle était issue des plans superficiels innervés par la même racine et par le même myélomère.

*3° **Le protoneurone de la sensibilité intéroceptive*** longe la face interne de la corne postérieure avant de pénétrer dans sa base. Cette voie ne comporte pas de faisceau individualisable; elle gagne le thalamus de proche en proche par des relais variables dans la substance grise péri-épendymaire de la moelle et du tronc cérébral (fig. 254).

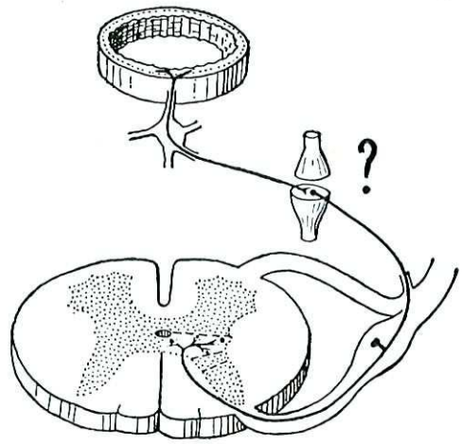

Fig. 254. — *La sensibilité intéroceptive.* L'existence d'un neurone sensitif sympathique intraganglionnaire discutée.

*2° **Le deutoneurone.***

La corne postérieure a donc trois zones cellulaires. Dans la tête est le deutoneurone de la sensibilité extéroceptive; dans le col celui de la sensibilité proprioceptive; dans la base celui de la sensibilité intéroceptive.

La séparation des différents types de sensibilité persiste dans la moelle. Deux faisceaux ne vont pas au-delà du cervelet. Tous les autres poursuivent leur trajet et rentrent dans la sphère de la conscience au niveau du thalamus et de l'écorce cérébrale.

*1° **Les voies de la sensibilité proprioceptive inconsciente*** (faisceaux spino-cérébelleux).

La sensibilité profonde inconsciente va au vermis (paléocérébellum) par deux voies :

— **La voie directe** naît dans les cellules de la colonne de Clarke, traverse la base de la corne postérieure et le faisceau pyramidal croisé pour prendre une situation superficielle dans le cordon antéro-latéral de la moelle et constituer le faisceau de Flechsig. Dans le bulbe, ce faisceau se porte en arrière et forme la majeure partie du corps restiforme et du pédoncule cérébelleux inférieur. Il se termine dans le vermis antérieur (lingula, lobule central). Certains le font aller au vermis inférieur. Il transporterait les fibres issues du tronc et du membre inférieur (voir *Cervelet*, p. 142).

— **La voie croisée** naît de la colonne de Bechterew, croise la ligne médiane dans la commissure grise antérieure, traverse la base de la corne antérieure opposée et le faisceau spino-thalamique, vient en situation superficielle en avant du faisceau de Flechsig constituer le faisceau de Gowers. Dans le bulbe et la protubérance, le faisceau reste superficiel. Dans le mésencéphale, il croise les

pédoncules cérébelleux supérieurs sur leur face postérieure et se dirige en bas et en dedans vers la valvule de Vieussens, il atteint après croisement l'écorce du vermis supérieur (culmen et déclive). Il transporterait les fibres venues du membre supérieur et du cou (voir *Cervelet*, p. 144, fig. 103).

Les voies font ensuite relais dans l'olive cérébelleuse (voir *Cervelet*, p. 145). A partir des informations reçues, le cervelet régularise le tonus musculaire et conditionne les différents temps de l'acte moteur. Son influence se fait sentir au niveau du néocortex, point de départ des influx moteurs, et au niveau des motoneurones α, point d'arrivée de ces influx.

*2° **La voie de la sensibilité profonde consciente et extéroceptive épicritique*** (f. spino-bulbo-thalamique ou ruban de Reil, ou faisceau lemniscal).

Cette voie est directe, rapide et paucisynaptique; elle fournit des informations extrêmement précises.

— Dans la **moelle**, cette voie encore représentée par les cylindraxes du protoneurone occupe les cordons de Goll et de Burdach homolatéraux. Elle gagne les noyaux de même nom situés dans le bulbe.

Les fibres de la sensibilité épicritique montent jusqu'au bulbe avec les fibres de la sensibilité profonde sans faire relais dans les neurones de la corne postérieure. Ainsi s'explique la persistance d'une sensibilité superficielle dans la syringomyélie ou après une cordotomie latérale.

— Dans le **bulbe**, les cylindraxes du deutoneurone situé dans les noyaux de Goll et de Burdach croisent dès leur origine la ligne médiane; le croisement constitue la décussation piriforme. Il est situé juste au-dessus du croisement moteur. En avant du canal épendymaire et du côté opposé, ces cylindraxes vont constituer le ruban de Reil médian (ou lemniscus médian), faisceau situé en avant de la bandelette longitudinale postérieure et du faisceau tecto-spinal.

— Dans la **protubérance**, le faisceau conserve sa position médiane mais sa forme se modifie : l'arrivée des fibres sensitives d'origine céphalique provoque son extension latérale.

— Dans le **mésencéphale**, le faisceau est repoussé en dehors par le noyau rouge; il forme un angle ouvert en dedans et en arrière, dont la branche externe affleure la surface et la branche interne est située derrière le locus niger de Soemmering.

A la jonction mésodiencéphalique, le noyau rouge diminue de volume et le faisceau regagne la ligne médiane en direction du noyau latéral ventral postérieur du thalamus.

*3° **Les voies de la sensibilité extéroceptive protopathique*** (tactile, thermique et douloureuse) (faisceaux spino-thalamique et spino-réticulo-thalamique ou système extra-lemniscal).

Cette voie est multisynaptique; à chaque niveau, s'effectuent des informations qui engendrent des adaptations locales ou régionales. Certaines fibres font en particulier relais dans la formation réticulée (voir plus loin).

— Dans la **moelle**, le cylindraxe du deutoneurone situé dans le noyau de la tête de la corne postérieure traverse la ligne médiane par la commissure grise antérieure, au niveau du segment médullaire correspondant ou après un court trajet ascendant. L'atteinte de ces fibres au point où elles traversent la ligne

médiane telle qu'elle se produit dans la syringomyélie détermine l'abolition des sensibilités thermique et douloureuse, avec persistance de la sensibilité tactile en raison de l'intégrité de la voie de la sensibilité tactile épicritique. La section chirurgicale de ces fibres au niveau de leur décussation par myélotomie commissurale a été réalisée pour traiter certaines douleurs viscérales tenaces.

Après avoir traversé la ligne médiane, les fibres vont du côté opposé constituer le *faisceau en croissant* de Déjerine ou faisceau antéro-latéral, ou faisceau spino-thalamique, dénominations qui font allusion soit à sa forme, soit à sa situation, soit à sa destinée. Ce faisceau répond par sa face profonde à la tête de

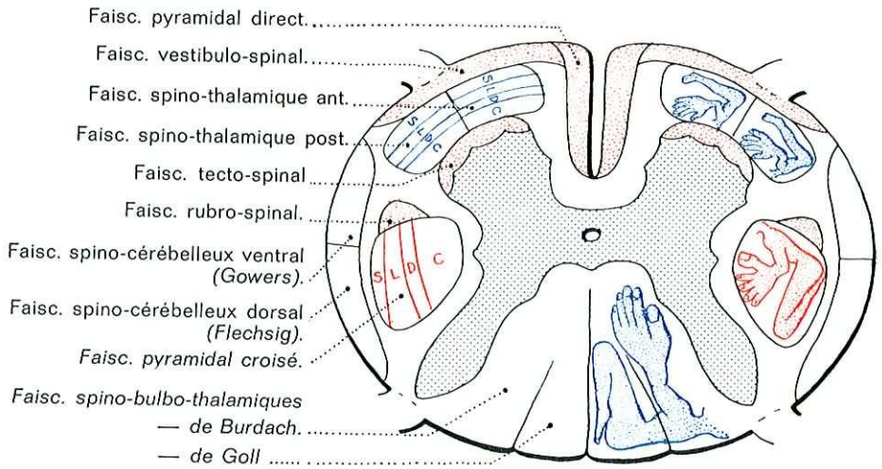

Fig. 255. — *Les principaux faisceaux de la moelle et leur systématisation.*

la corne antérieure. Les fibres qui le constituent ont une disposition très systématisée; les dernières arrivées refoulent en dehors les premières, si bien qu'on trouve de dehors en dedans les fibres d'origine sacrée, lombaire, dorsale et cervicale.

Le faisceau spino-thalamique est divisé en deux parties : Une partie antérieure, appelée faisceau spino-thalamique antérieur, vecte la sensibilité tactile. Une partie postérieure, appelée faisceau spino-thalamique latéral, vecte la sensibilité à la douleur, au chaud et au froid; sa section chirurgicale (cordotomie antéro-latérale) réalisée pour traiter certaines douleurs irréductibles détermine une anesthésie unilatérale croisée sous-jacente.

— Dans le **bulbe** et la **protubérance**, les deux parties du faisceau spino-thalamique sont séparées par la substance réticulée et l'émergence des nerfs crâniens IX, X, XI et XII. La partie antérieure (sensibilité tactile) devient interne et va sur la ligne médiane derrière le ruban de Reil (sensibilité proprioceptive consciente). La partie postérieure (sensibilité thermo-algésique) reste externe et en dedans du faisceau de Gowers.

— Dans le **mésencéphale**, l'apparition de formations médianes (noyau rouge, fibres du III, décussations de Meynert et de Werneking) rapproche de nouveau les deux parties du faisceau spino-thalamique. Elles sont situées derrière le locus niger entre le faisceau de Reil médian et le faisceau de Reil latéral (f. acoustique

qui ira vers les tubercules quadrijumeaux). Les fibres de la sensibilité thermo-algésique atteindraient latéralement la surface et c'est là qu'on a tenté de les sectionner pour traiter certaines douleurs irréductibles (tractotomie mésencéphalique); en réalité, nous le verrons plus loin, les fibres de la sensibilité douloureuse n'ont pas une topographie précise dans le tronc cérébral. Il existe par contre une topographie fonctionnelle des fibres tactiles (moins nette que dans la moelle toutefois); celles du membre inférieur sont externes, tandis que celles du membre supérieur sont internes.

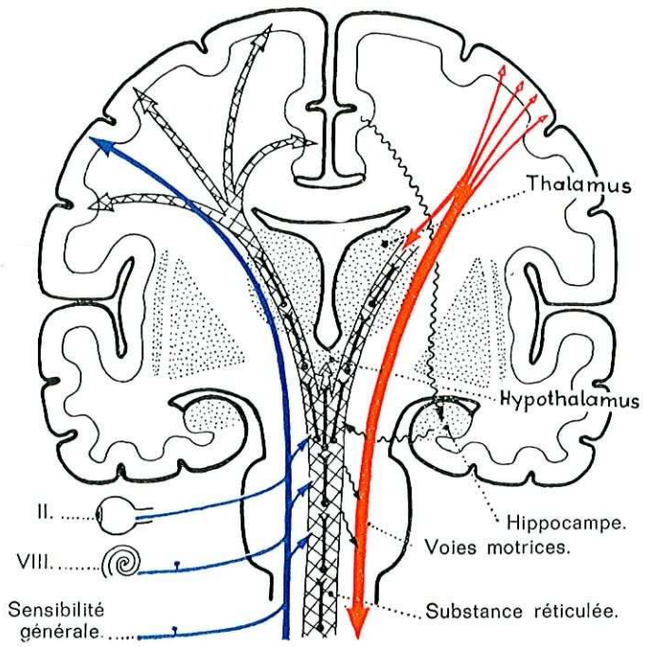

Fig. 256. — *Les voies afférentes et efférentes de la substance réticulée.*

4° ***Les voies de la sensibilité intéroceptive.*** — On ne connaît pas de voies individualisées. Le protoneurone intéroceptif se termine dans la substance grise périépendymaire qui est formée d'une multitude de neurones; les fibres parcourent plusieurs segments et, de proche en proche, les sensibilités viscérales gagnent les niveaux élevés de l'intégration après relais nombreux, en particulier dans la substance réticulée.

LES VOIES SENSITIVES D'ORIGINE CÉPHALIQUE

— **Le protoneurone** des nerfs crâniens est situé dans leurs ganglions, c'est-à-dire dans les ganglions plexiforme et jugulaire pour le nerf pneumogastrique, ganglions d'Andersch et d'Ehrenritter pour le glosso-pharyngien, ganglion géniculé pour le nerf intermédiaire de Wrisberg, ganglion de Gasser pour le trijumeau. Les différents types de sensibilité y sont mélangés.

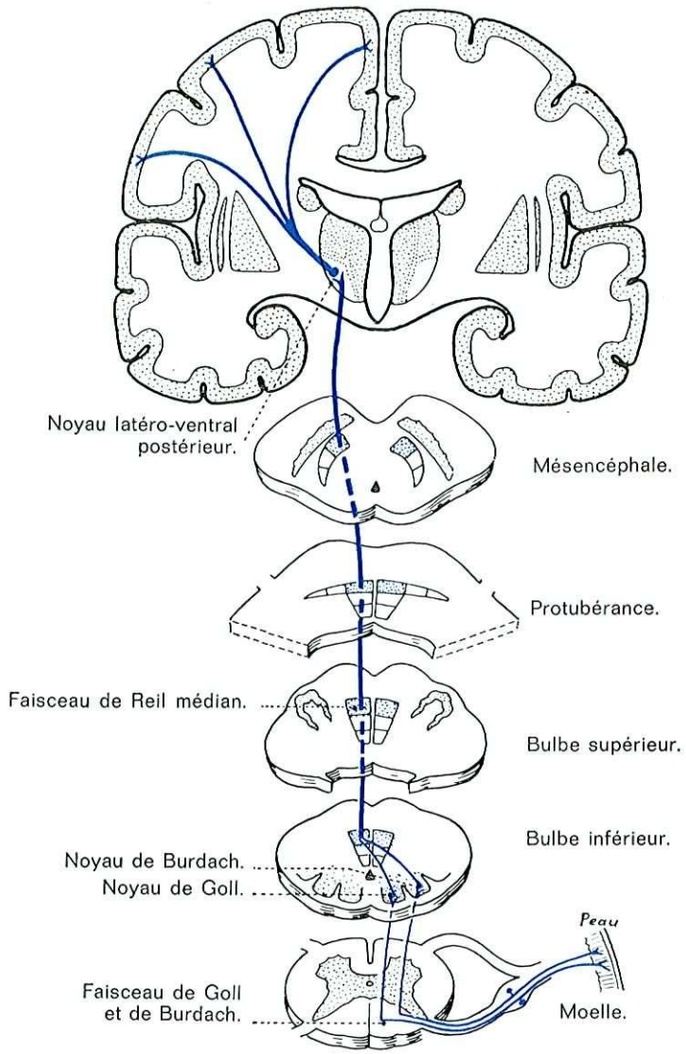

Fig. 257. — *Les voies de la sensibilité proprioceptive consciente et extéroceptive épicritique.*

— **Le deutoneurone** est situé dans les noyaux sensitifs de ces nerfs; ces noyaux sont dans le prolongement de la corne postérieure de la moelle.

— *Le noyau solitaire* prolonge la base de la corne postérieure; il est longé en arrière et en dehors par le faisceau solitaire. La partie inférieure reçoit les fibres du Xe; la plus grande partie reçoit celles du IXe; la partie supérieure protubérantielle reçoit celles du VIIe. Les parties correspondant aux IXe et VIIe nerfs crâniens constituent le noyau gustatif de Nageotte.

— *Le noyau sensitif du trijumeau* prolonge la tête de la corne postérieure, de la partie supérieure de la moelle cervicale à la partie supérieure de la protubérance.

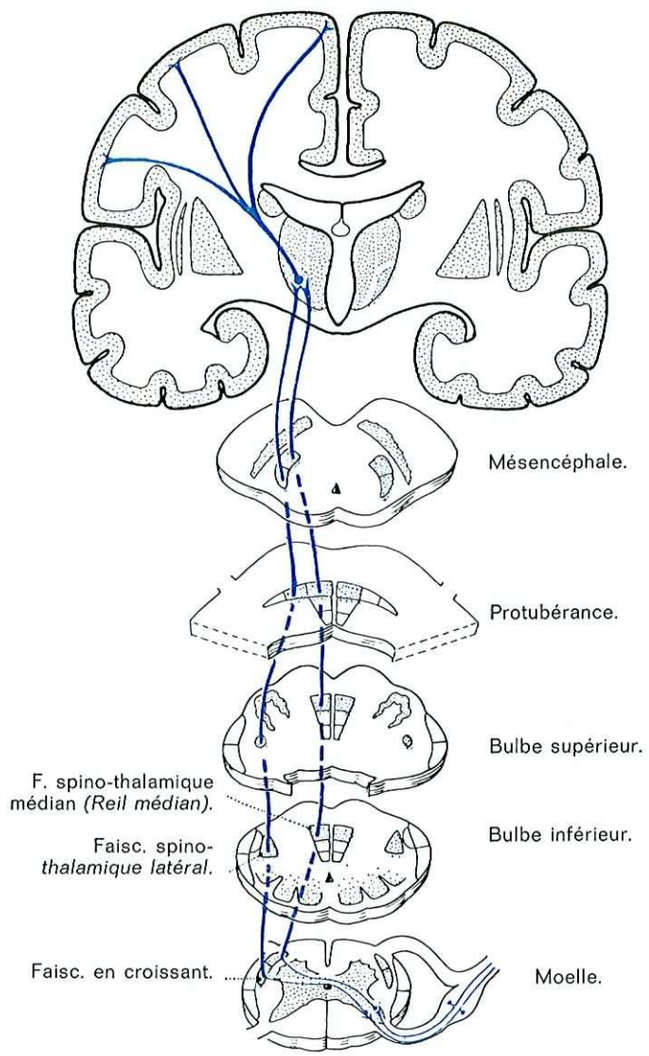

FIG. 258. — *Les voies de la sensibilité extéroceptive protopathique.*

1° La portion inférieure bulbo-spinale du noyau est coiffée d'un croissant de substance gélatineuse, analogue à la substance gélatineuse de Rolando de la tête de la corne postérieure. Sur la face latérale de la moitié inférieure du bulbe, il affleure et fait une saillie : le tubercule cendré de Rolando. Cette portion reçoit les fibres de la sensibilité thermo-algésique. Elle a une organisation somatotopique. L'opération de Sjoqvist ou tractotomie trigéminale, faite au niveau bulbaire, permet d'obtenir une disparition des phénomènes névralgiques sans entraîner une anesthésie de la face. Les axones issus de ce noyau forment un faisceau à destinée

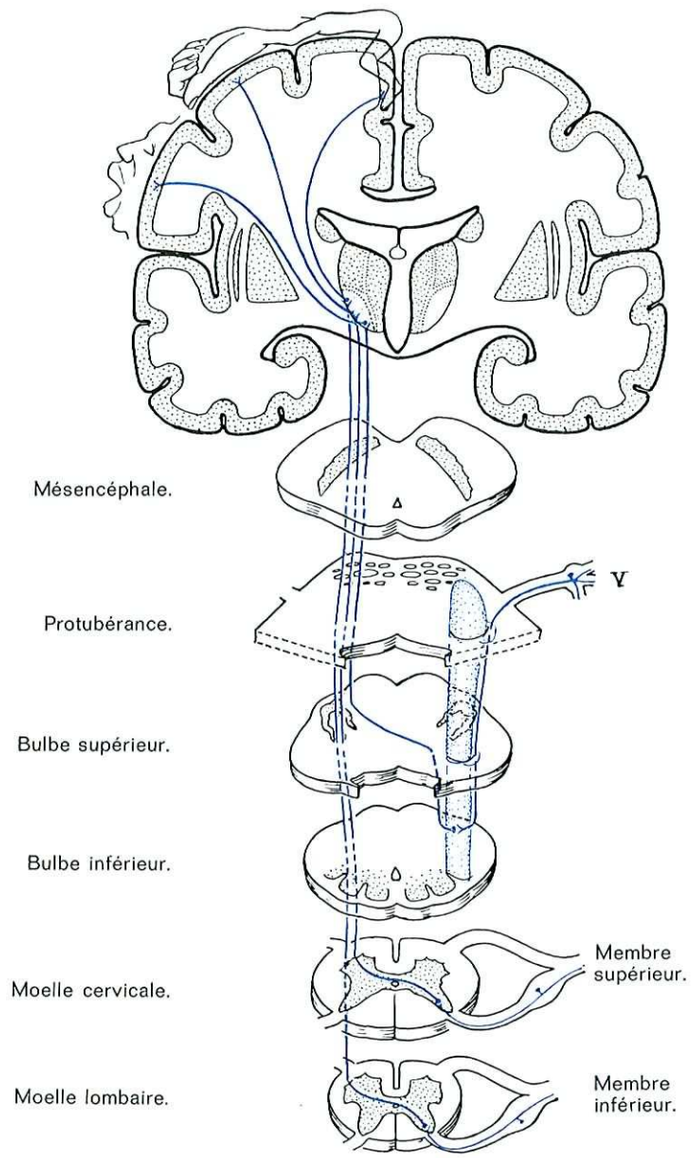

FIG. 259. — *Les voies sensitives.*
Trajet des fibres issues de la tête, du membre supérieur et du membre inférieur.

controlatérale, le faisceau bulbo-thalamique qui est en somme l'équivalent du faisceau spino-thalamique.

2° Le noyau supérieur ou protubérantiel reçoit les fibres de la sensibilité tactile, il croise la ligne médiane et s'accole au lemniscus médian (Reil médian) dont il est l'équivalent.

En conclusion, à la jonction du tronc cérébral et du cerveau, toutes les fibres de la sensibilité sont groupées. On trouve de dedans en dehors : *1° **La voie lemniscale*** (ruban de Reil médian) porte des informations précises intéressant la discrimination tactile et le déplacement des articulations. La spécialisation des récepteurs, l'utilisation de fibres à conduction rapide, le petit nombre des relais, l'organisation somatotopique confèrent à cette voie les qualités requises. *2° **Les voies extra-lemniscales*** (f. spino-thalamique) sont faites de deux contingents ayant une signification différente (Melher, 1957; Bowsher, 1961). Le *contingent néo-spino-thalamique,* d'apparition phylogénétique récente, intervient dans les modalités discriminatives des sensibilités thermiques et douloureuses. Les caractéristiques anatomo-fonctionnelles sont celles du système lemniscal : voie paucisynaptique, conduction rapide, somatotopie précise. Le *contingent paléo-spino-thalamique,* phylogénétiquement ancien, est organisé de façon absolument différente en réseau multisynaptique avec des relais multiples, en particulier au niveau du noyau réticulaire giganto-cellulaire (Olszewski, 1954; Rossi et Brodal, 1957), de la substance grise péri-aqueducale, des noyaux segmentaux profonds, des tubercules quadrijumeaux antérieurs... Il diminue d'importance au fur et à mesure qu'il monte vers le thalamus (1 500 fibres au niveau du mésencéphale, alors que le ruban de Reil reste intact avec environ 1 000 000 de fibres). Chacun des relais constitue un niveau d'intégration, origine de réactions motrices et végétatives. C'est ainsi qu'au niveau de la moelle, les neurones de la corne postérieure contrôlent les réflexes cutanés et les adaptations vasomotrices régionales... Dans ce système, l'information sensitive perd sa spécificité et sa précision topographique et donne naissance à une sensation grossière (sensibilité protopathique).

C. — LES CENTRES DE PERCEPTION

I. — LE NEURONE THALAMIQUE

Le thalamus, dernier relais des voies sensitives conscientes avant leur arrivée au cortex cérébral, n'est pas seulement le lieu de convergence des messages sensitifs, il est aussi un centre de perception primordial des sensibilités protopathiques, c'est-à-dire des sensibilités grossières.

Au niveau thalamique, il faut distinguer : 1° *la voie lemniscale et le contingent néo-spino-thalamique de la voie extra-lemniscale,* qui apportent des renseignements précis et aboutissent au noyau latéro-ventral postérieur et, par lui, au cortex pariétal; 2° *le contingent paléo-spino-thalamique,* système d'alarme chargé de la protection de l'organisme qui alerte à tous les niveaux, va dans le thalamus réticulaire (noyaux interlaminaire et médian) et a une projection diffuse sur tout le cortex cérébral, particulièrement frontal.

Les deux systèmes sont étroitement intégrés; d'une façon générale, au niveau de la moelle, du tronc cérébral ou du thalamus, le premier a une action inhibitrice sur le second (voir *Sensibilité douloureuse,* p. 409).

Le noyau latéral ventral postérieur constitue le relais de toute la sensibilité somatique. Il reçoit le ruban de Reil médian (sensibilité proprioceptive consciente) et le contingent néo-spino-thalamique du faisceau spino-thalamique (sensibilité

tactile et sensibilité thermo-algésique). Les cylindraxes du neurone thalamo-cortical parcourent la grande couronne rayonnante en arrière des voies pyramidales; ils atteignent l'aire corticale somato-sensitive.

Les *données expérimentales.* La stimulation du noyau latéral ventral postérieur exacerbe tous les modes de sensibilité. Elle permet de découvrir l'existence d'une somatotopie thalamique comportant de dedans en dehors trois aires : face, membre supérieur et membre inférieur (fig. 145, p. 206); elles sont moins bien délimitées qu'au niveau du cortex cérébral.

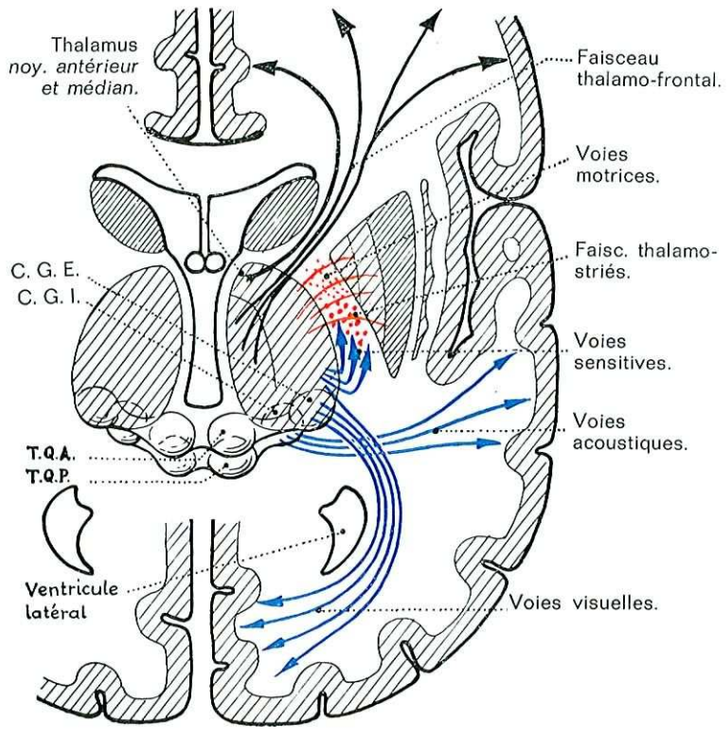

FIG. 260. — *Les rapports de la face externe du thalamus et ses connexions.*

Les *données anatomo-cliniques* sont fournies par le syndrome thalamique de Déjerine-Roussy (1906). Les sensibilités tactile et proprioceptive sont supprimées dans la moitié opposée du corps, tandis que la sensibilité douloureuse persiste et est même exacerbée. La douleur thalamique a une topographie hémiplégique avec prédilection pour les extrémités; elle a une tonalité indéfinissable avec sensation d'anxiété. Son exacerbation atrocement pénible à l'occasion de la plus légère excitation du côté malade l'a fait dénommer hyperpathie (Head et Foerster) (voir *Thalamus,* p. 213).

D'après l'interprétation actuelle, les troubles subjectifs du syndrome thalamique seraient dus à la destruction du noyau latéro-ventral postérieur, c'est-à-dire de la voie lemniscale, tandis que persisterait la voie paléo-spino-thalamique. Nous avons signalé le rôle inhibiteur du premier système sur le second; libéré,

ce dernier serait à l'origine des douleurs du syndrome thalamique. La persistance de la voie paléo-spino-thalamique explique les échecs de la chirurgie de la douleur, par interventions stéréotaxiques portant sur le noyau thalamique latéro-ventral postérieur. Elle explique par contre les résultats obtenus par la lobectomie ou les infiltrations frontales.

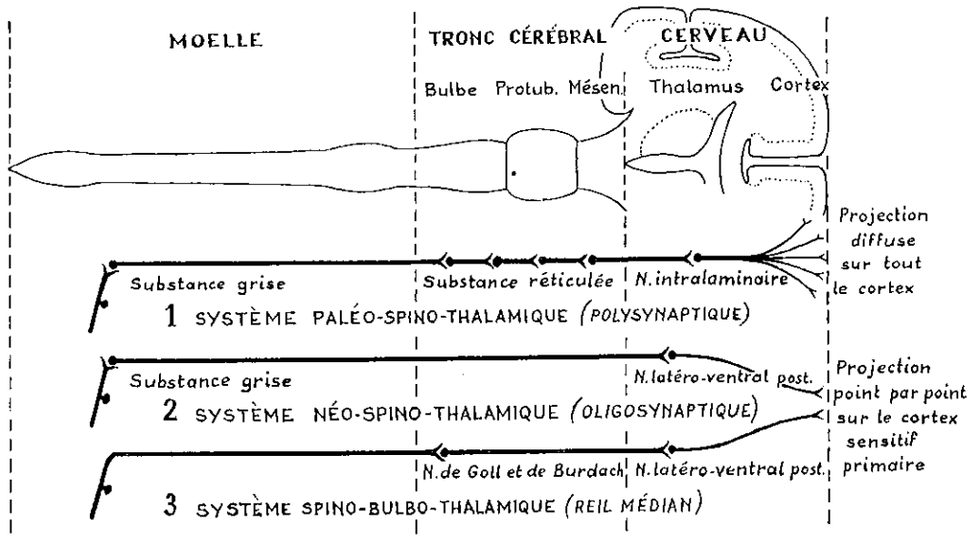

FIG. 261. — *Schéma des voies sensitives.*

En conclusion, au thalamus aboutissent des influences spécifiques au niveau du noyau latéro-ventral postérieur, des influences semi-spécifiques au niveau des noyaux postérieur et latéro-dorsal, des influences non spécifiques au niveau du système thalamique diffus. Ces différents types d'influence se retrouvent au niveau du néocortex.

II. — LE NEURONE CORTICAL

Le pédoncule supérieur du thalamus groupe les efférences du noyau latéro-ventral postérieur, du noyau latéro-dorsal et du noyau postérieur ou pulvinar, qui sont destinées au cortex pariétal. Les premières vont sur tout le cortex pariétal rétro-rolandique (aires 1, 2 et 3), et prérolandique (aire 4), les secondes sur le cortex pariétal associatif.

a) Les aires somato-sensitives.

L'aire somato-sensitive classique (S. I.) (aires 1, 2 et 3) reçoit les influx de la sensibilité somatique qui proviennent du noyau thalamique latéro-ventral postérieur. Elle correspond aux champs 1, 2 et 3 de Brodmann situés sur la pariétale ascendante.

Données expérimentales. — L'excitation corticale pharmacologique unilatérale provoque pour la sensibilité profonde une hyperesthésie croisée et pour la sensibilité superficielle une hyperesthésie bilatérale, ce qui signifie que chaque hémisphère reçoit les influx superficiels des deux moitiés du corps; elle est toutefois moindre du côté homolatéral. — La destruction large de cette aire provoque un déficit sensitif controlatéral important, l'hémianesthésie observée est totale mais rapidement régressive. Le trouble est relativement discret dans le domaine des sensibilités superficielles et plus important dans celui de la sensibilité profonde. Les stimuli grossiers pour l'intégration desquels le thalamus paraît suffisant sont pratiquement les seuls récupérés; les sensations fines restent altérées.

Données anatomo-cliniques. — Les processus irritatifs provoquent des crises focales sensitives. — Les processus destructifs de la pariétale ascendante (foyer de ramollissement, tumeur, traumatisme) provoquent une hémianesthésie controlatérale sans hémiplégie; le tronc et la racine des membres sont moins touchés et lors de la régression, la récupération est tardive au pied, à la jambe, plus tardive encore à la main, à l'avant-bras. Des lésions limitées révèlent une disposition corticale à peu près identique à celle de la zone motrice (la face en bas, le membre inférieur en haut...) (v. p. 305).

— **En conclusion.** — 1° Les influx proviennent essentiellement de l'hémicorps du côté opposé. Il existe toutefois une représentation bilatérale pour le tronc et pour la racine des membres et, d'après Penfield et Rasmussen, pour la face.

2° L'organisation somatotopique est nette malgré un certain chevauchement : la tête est en bas. De plus, les parties distales sont en arrière, constituant une image en miroir de l'aire motrice. La représentation sensitive corticale est proportionnelle aux qualités fonctionnelles du segment corporel envisagé et à sa richesse en récepteurs, c'est ainsi que la face, la langue, le pharynx et la main bénéficient de larges représentations (fig. 262).

3° Les sensibilités extéroceptive et proprioceptive consciente ont une représentation corticale superposable. Rappelons que les potentiels venant des fuseaux neuro-musculaires (sensibilité proprioceptive inconsciente) atteignent la moelle et le cervelet par les faisceaux spino-cérébelleux de Gowers et Flechsig. Elles atteindraient aussi le cortex moteur.

L'aire somato - sensitive II (S. II). — Adrian (1940), chez le chat, constate l'existence d'une double représentation pour la zone des griffes, la seconde aire étant située dans la circonvolution ecto-sylvienne. Woolsey (1946) précise l'étendue de cette aire chez le Chat et le Singe par la méthode des potentiels évoqués. Cette zone comporte trois compartiments : face, membres antérieur et postérieur; sa différenciation est moins précise que celle de l'aire 1; elle intéresse la sensibilité proprioceptive comme la sensibilité extéroceptive; contrairement à l'aire 1, elle reçoit des messages homolatéraux. Penfield a montré que cette aire existe chez l'Homme.

Les aires d'afférence végétative. — Leur représentation corticale est démontrée surtout par les méthodes électriques. On distingue deux aires. Sur la première se projette le nerf splanchnique. Amassian, par stimulation électrique centripète du splanchnique sur l'animal, recueille des potentiels dans l'aire 1 controlatérale

et dans les aires 2 homo et controlatérales. La zone correspondante est très étroite, située dans la zone correspondant au tronc. Sur la seconde aire se projette le pneumogastrique; elle siège dans une zone limitée du cortex orbitaire (Bailly et Bremer, 1938). Cette région reçoit également les réponses gustatives.

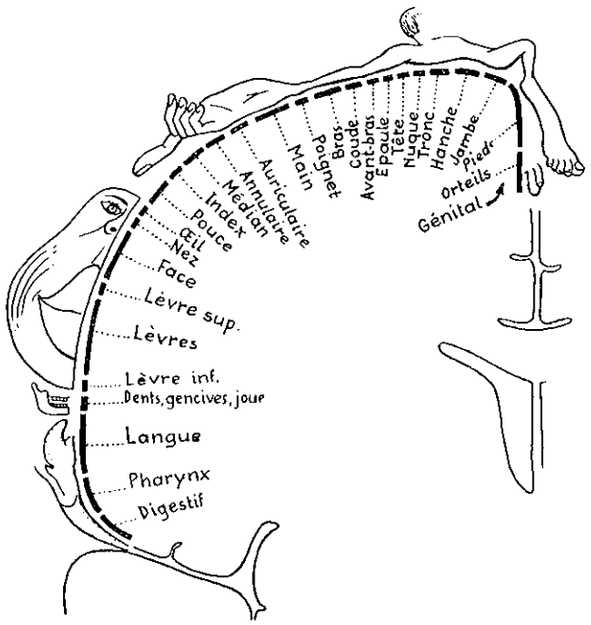

FIG. 262.
Représentation corticale sensitive. (Homonculus sensitif.) (D'après PENFIELD et RASMUSSEN.)

b) *Les aires sensitives psychiques et gnosiques.*

Les aires somato-sensitives représentent les zones de projection primaire des sensations tactiles; il ne semble pas que s'élaborent à leur niveau de véritables « intégrations » aboutissant à des processus psychiques. Il en est différemment des aires sensitives psychiques et gnosiques.

L'aire sensitivo-psychique située en arrière de l'aire somato-sensitive recouvre la partie postérieure de la pariétale ascendante, les deux lèvres du sillon rétro-rolandique et la première circonvolution pariétale. Elle correspond aux aires 5 et 7 de Brodmann. Histologiquement, il s'agit d'un cortex homotypique, de type frontal, caractéristique d'une aire sensitive secondaire d'association, en relation d'ailleurs avec le noyau latéral ventral postérieur du thalamus. Cette aire jouerait un rôle dans l'analyse des différentes sensibilités sans toutefois aboutir au symbolisme de la perception.

L'aire sensitivo-gnosique située sur la deuxième circonvolution pariétale comprend la majeure partie de la zone de Wernicke, c'est-à-dire le gyrus supramarginalis et le gyrus angularis ou pli courbe (aires 40 et 39); elle est en relation avec le pulvinar. Là, se réalise la reconnaissance des perceptions ou gnosie, la synthèse des influx sensitifs en fonction de nos expériences antérieures.

En conclusion, la sensibilité n'est pas entièrement corticalisée. *Le cortex pariétal* est le siège de la discrimination : à ce niveau, la sensation brute devient perception et ensuite gnosie par référence aux connaissances antérieures, c'est-à-dire devient phénomène psychologique.

En ce qui concerne la ***sensibilité douloureuse,*** l'écorce cérébrale ne contient aucun groupement cellulaire lui appartenant en propre; elle y est intriquée aux autres sensibilités. Le cortex intervient pour ajouter à la sensation douloureuse brute fournie par le thalamus deux éléments, l'algognosie et l'algothymie, qui font de la « douleur » une « souffrance » (étymologiquement, « subferre » signifie « supporter »). *L'algognosie* (siège, nature, intensité, cause) est réalisée au niveau des aires pariéto-temporo-occipitales. *L'algothymie* déborde le cadre de la douleur physique pour s'étendre à celui de la vie affective. L'interruption des liaisons fronto-thalamiques par lobotomie ou par infiltration frontale permet d'obtenir une analgothymie, c'est-à-dire une indifférence affective à la douleur et non une algognosie; la connaissance de la douleur n'a pas disparu, mais la souffrance est supprimée.

EXPLORATION CLINIQUE

1° *L'exploration séméiologique.*

a) Les troubles sensitifs subjectifs.

— *Les douleurs.* — On distingue les douleurs somatiques dues à des stimulations anormales des voies nerveuses en un point de leur parcours et la douleur neurologique secondaire à une altération du système nerveux. Une douleur se caractérise par son caractère (brûlure, striction, décharge électrique...), son intensité, sa topographie, son horaire, ses causes de déclenchement ou de sédation... Il existe des douleurs permanentes mal topographiées, généralement associées à une hyperpathie (sensation douloureuse recueillie par une stimulation normalement indolore) et des douleurs névralgiques fulgurantes, brèves, localisées.

— *Les paresthésies,* fourmillement, engourdissement..., sont des sensations anormales non douloureuses.

— *Les cénestopathies et les psychalgies* sont des sensations anormales sous la dépendance d'états psycho-affectifs et non d'affections organiques.

b) Les troubles sensitifs objectifs.

— Les *sensibilités élémentaires,* tactile, douloureuse, thermique, peuvent être diminuées (hypoesthésie) ou abolies (anesthésie).

— La *sensibilité discriminative* correspond à : — La notion de position des membres ou de leur mouvement; la dégradation de cette sensibilité entraîne

l'ataxie. — La sensibilité vibratoire explorée avec un diapason. — La localisation précise d'une sensation (topoesthésie). — L'évaluation du poids (baresthésie).

— Les *sensibilités synthétiques*. — La stéréognosie, faculté d'identifier des objets par la palpation, fait appel à différents modes de sensibilité élémentaires. — La somatognosie est la connaissance des différentes parties du corps (schéma corporel).

2° Les syndromes sensitifs.

1° ***Les lésions du système nerveux périphérique*** se manifestent par une anesthésie ou une hypoesthésie portant sur tous les modes de sensibilités dans un territoire précis.

— Une lésion du nerf périphérique (traumatisme, compression, polynévrite, polyradiculo-névrite) ne détermine pas de troubles sensitifs purs mais sensitivo-moteurs à topographie tronculaire.

— Une lésion du ganglion rachidien détermine des troubles des différents types de sensibilité; leur topographie est radiculaire.

— Une lésion des racines postérieures par compression extra-médullaire (traumatisme, mal de Pott, cancer vertébral, hernie discale) ou par affections médullaires (ramollissement, tumeur médullaire) provoque des troubles de tous les types de sensibilité à topographie radiculaire permettant de localiser avec précision le niveau lésionnel.

2° ***Les lésions médullaires*** se manifestent par différents tableaux correspondant à leur localisation :

— La section médullaire complète (compression, ramollissement, traumatisme) détermine une paralysie complète avec abolition de la sensibilité à tous les modes; la limite supérieure des troubles de la sensibilité fixe le niveau inférieur de la compression.

— L'hémisection transverse de la moelle réalise *le syndrome de Brown-Sequard* avec atteinte directe de la motilité et de la sensibilité profonde et atteinte croisée de la sensibilité superficielle (tactile, thermique, douloureuse, etc.).

— L'atteinte élective de certains faisceaux détermine des syndromes caractéristiques.

Le syndrome cordonal postérieur comporte une riche sémiologie paresthésique : fourmillement, picotement, impression de marcher sur du caoutchouc. Le signe de Lhermitte, sensation de décharge électrique provoquée par la flexion de la nuque et parcourant de haut en bas le rachis et les membres, est observé dans les lésions intrinsèques (sclérose en plaques) et extrinsèques. A l'examen, les troubles des sensibilités discriminatives tactile et profonde sont au premier plan; les sensibilités thermique et douloureuse sont conservées. Dans le tabès, à la sémiologique cordonale postérieure, s'associent une aréflexie, des douleurs fulgurantes, des troubles trophiques...

Le syndrome syringomyélique est caractérisé, au contraire, par l'atteinte de la thermo-algésie et la conservation du tact et de la sensibilité profonde. Ce syndrome est lié à l'atteinte des fibres sensitives au moment de leur croisement sur la ligne médiane. Il est donc bilatéral et correspondant à l'étage de la lésion.

Le syndrome spino-thalamique produit une anesthésie thermique et douloureuse de tout l'hémicorps controlatéral sous-jacent à la lésion, à la différence du syndrome syringomyélique dont la dissociation sensitive est située dans un territoire suspendu correspondant à la lésion. La lésion du faisceau spino-thalamique est le but recherché par la cordotomie antéro-latérale, opération pratiquée pour traiter des douleurs irréductibles.

3° ***Les lésions du tronc cérébral,*** habituellement vasculaires ou tumorales, se manifestent par l'anesthésie croisée. On peut observer une dissociation de type tabétique lorsque la lésion est médiane et atteint le ruban de Reil. A l'atteinte des sensibilités, s'associent un syndrome pyramidal et la paralysie d'un ou plusieurs nerfs crâniens qui permet de localiser le niveau de l'atteinte (syndromes alternes). Le syndrome de Wallenberg, dû à une lésion bulbaire, est caractérisé par une hémianesthésie thermique et douloureuse controlatérale (atteinte du faisceau spino-thalamique) et par une anesthésie de la face du côté de la lésion (atteinte du noyau du V).

4° ***Les lésions thalamiques,*** habituellement d'origine vasculaire, se caractérisent par l'atteinte de la sensibilité profonde, c'est l'élément le plus constant. L'hémianesthésie est moins marquée pour la sensibilité superficielle (v. p. 213). Toutes les excitations sont perçues comme particulièrement pénibles (hyperpathie). A ces troubles sensitifs s'associent une ataxie, des mouvements choréo-athétosiques, des syncinésies.

5° ***Les lésions de l'écorce pariétale*** (vasculaires ou tumorales) se caractérisent par un déficit sensitif prédominant sur les aspects discriminatifs et élaborés de la sensibilité.

Le syndrome pariétal est caractérisé par : un déficit de la sensibilité profonde consciente avec perte de la notion de position, des attitudes segmentaires, de la notion de lieu, de dureté, de rugosité, de la paresthésie qui interviennent dans la stéréognosie, et par un déficit des sensibilités superficielles : les discriminations et comparaisons tactiles, thermiques et douloureuses ne sont plus possibles. Les sensibilités élémentaires grossières ne sont pas totalement compromises, leur atteinte se limite à une hypoesthésie; la sensibilité douloureuse est conservée.

On distingue deux syndromes principaux :

— Le syndrome de Déjerine et Mouzon, caractérisé par une hémianesthésie portant sur les sensibilités élémentaires, est lié à l'interruption des projections sensitives sur le cortex pariétal. On peut le rapprocher des syndromes sensitifs sous-corticaux.

— Le syndrome de Verger-Déjerine est caractérisé par l'intégrité des sensations élémentaires (tactile, thermo-algésique, kinesthésique), alors qu'il existe des troubles de la perception différentielle des intensités et des extensités qui traduisent l'existence d'agnosies perceptives.

CHAPITRE XXIII

LES VOIES OLFACTIVES ET LES VOIES GUSTATIVES

LES VOIES OLFACTIVES

Les voies olfactives transportent les impressions olfactives de la muqueuse nasale vers les centres corticaux de l'olfaction.

Leur trajet et leur terminaison sont beaucoup moins connus que ceux des autres voies sensorielles.

Le rhinencéphale qui représente la presque totalité du cerveau des Vertébrés inférieurs est atrophié chez l'Homme; il est difficile de distinguer ce qui conserve un rôle de ce qui n'est qu'un reliquat sans intérêt ou a acquis des fonctions différentes (v. p. 188 et 298).

1° L'appareil récepteur.

Les particules odorantes atteignent la zone olfactive qui se trouve à la partie toute supérieure de la muqueuse des parois interne et externe des fosses nasales dans un territoire très limité appelé tache jaune (environ 1,3 cm).

En ce point, la muqueuse olfactive est constituée par des cellules olfactives ou cellules de Schultze et par des cellules dites de soutien qui jouent probablement aussi un rôle actif dans la constitution du message olfactif. La muqueuse olfactive est en effet un véritable ganglion étalé en surface et en contact direct avec le milieu extérieur représenté à ce niveau par un mucus abondant. Ce caractère morphologique exceptionnel est lié à l'ancienneté du système olfactif.

La cellule olfactive est à la fois récepteur périphérique et protoneurone. Les prolongements périphériques représentent les dendrites de cette cellule et sont constitués par des bouquets de cils (1 000 par cellule chez l'homme) qui émergent à la surface de la muqueuse olfactive dans le mucus. Ce sont des chémorécepteurs. Des neurones olfactifs différents seraient stimulés par des molécules de taille et de forme différentes ?

2° *Les voies de transmission.*

Ces voies cheminent dans deux neurones.

— **Les protoneurones** sont représentés par les cellules bipolaires de Schultze; ces cellules sont situées dans le plan de la muqueuse nasale de la zone olfactive.

Leurs prolongements périphériques flottent dans la cavité nasale.

Leurs axones constituent les nerfs olfactifs qui traversent les orifices de la lame criblée de l'ethmoïde.

— **Les deutoneurones** sont situés dans le bulbe olfactif. Ils ont été appelés cellules mitrales en raison de leur forme.

Leurs dendrites se mettent en relation avec les cylindraxes de la cellule bipolaire; l'articulation se fait sous forme de petits glomérules. Il y a en ce point une importante concentration : à chaque cellule mitrale aboutit environ un millier de cylindraxes des cellules bipolaires.

Les cylindraxes partent du sommet des cellules et cheminent dans le pédoncule olfactif et les racines olfactives. Par ces racines, ils gagnent les centres.

Il apparaît donc que ce qu'il est convenu d'appeler nerf olfactif n'est pas un vrai nerf, mais représente en réalité une émanation du névraxe : un faisceau extériorisé. Il en est de même du nerf optique (v. p. 433).

3° *Les centres de perception.*

Le relais diencéphalique où se trouvent les centres primaires d'intégration et qui ne fait jamais défaut pour les autres voies sensitives ou sensorielles n'existe pas pour les voies olfactives. Les voies aboutissent directement aux centres corticaux.

La racine olfactive moyenne va à l'espace perforé antérieur où se trouvent l'aire olfactive et le tubercule olfactif. La racine olfactive interne va à l'aire septale située sur la face interne du lobe frontal au niveau du bec du corps calleux (gyrus sous-calleux) et de là est en relation avec la circonvolution intralimbique. La racine olfactive externe va directement dans le centre olfactif cortical (aire entorhinale) situé au niveau de l'extrémité antérieure de la 5e circonvolution temporale au niveau de l'uncus de l'hippocampe (aire piriforme et noyau amygdalien).

L'aire entorhinale est l'aire sensorielle. L'aire septale et l'espace perforé antérieur sont des aires d'association et des centres réflexes. Ils sont encore reliés par la circonvolution intralimbique avec l'hippocampe et le noyau amygdalien. Ces formations n'ont pas en réalité de valeur olfactive réelle, ce sont des centres d'association (voir *Archicortex,* p. 296).

Le rhinencéphale a une structure allocorticale d'origine archipalliale, une partie reste liée à la sensation olfactive, d'autres sont liées au comportement général de l'individu.

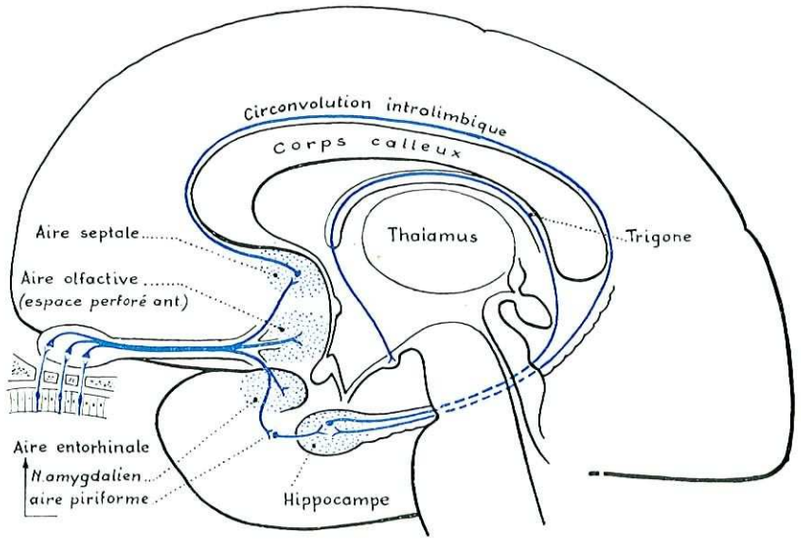

FIG. 263. — *Les voies olfactives.*

LES VOIES GUSTATIVES

Les voies gustatives transportent les impressions gustatives de la muqueuse buccale aux centres corticaux de la gustation.

La systématisation des voies gustatives se rapproche beaucoup de celle des voies de la sensibilité générale.

1° *L'appareil récepteur.*

La face dorsale de la langue est divisée en deux parties par un sillon en forme de V ouvert en avant. La muqueuse est recouverte, sur toute son étendue, de petites saillies très rapprochées les unes des autres appelées papilles linguales. Les papilles se divisent en papilles foliées situées sur la partie postérieure de la langue, papilles filiformes qui ne jouent aucun rôle dans la gustation, papilles fungiformes situées en avant du V lingual, papilles caliciformes enfin, en général une dizaine, qui suivent le sillon en forme de V.

Des sensations différentes seraient perçues en des points particuliers de la langue; le sucre est mieux perçu au bout de la langue et sur la partie antérieure des bords, le sel et les acides sur les bords, l'amer dans la partie voisine du V lingual.

Dans la zone du V lingual, l'acuité gustative est deux fois plus fine qu'au niveau des autres points de la langue, et une fois plus qu'au niveau de la pointe de la langue. Or, les observations morphologiques indiquent que la zone du V

lingual est très richement innervée et que la pointe de la langue porte 4 à 6 fois plus de papilles que le centre et les côtés.

La sensibilité gustative paraît donc liée à la densité et à l'innervation des papilles et à leur spécialisation.

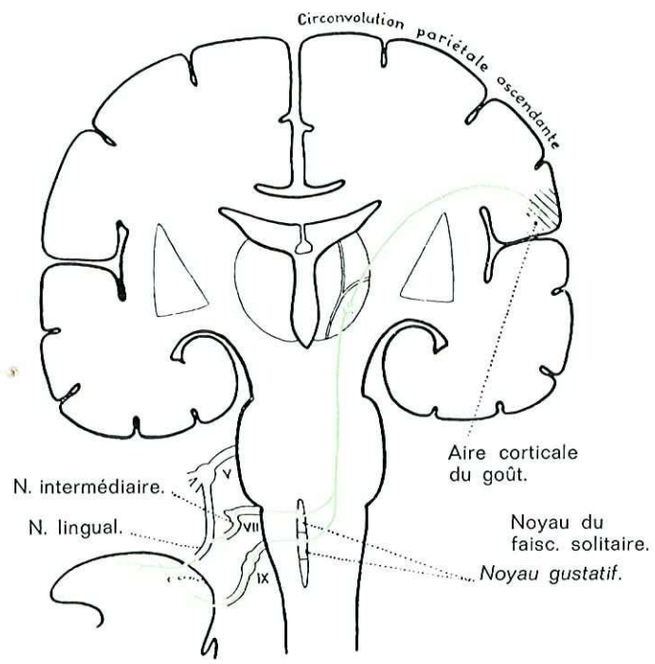

FIG. 264. — *Les voies gustatives.*

2° *Les voies de transmission.*

Le glosso-pharyngien conduit les sensations gustatives du tiers postérieur de la langue.

En ce qui concerne la conduction des deux tiers antérieurs, la majorité des auteurs admettent le rôle de la corde du tympan, du nerf intermédiaire de Wrisberg et du nerf facial. Certains font aboutir la voie gustative antérieure au nerf trijumeau; il semble pourtant que ce nerf n'intervienne que du point de vue de la sensibilité générale.

3° *Les centres de perception.*

Les centres corticaux sont vraisemblablement situés dans le lobe pariétal, au niveau de l'opercule rolandique, à la partie inférieure de la pariétale ascendante, à côté du centre moteur de la mastication et de la déglutition.

CHAPITRE XXIV

LES VOIES OPTIQUES

L'ensemble des formations parcourues par l'influx nerveux provoqué par un excitant spécifique, dit lumineux, constitue les voies optiques. Elles s'étendent de la rétine aux centres corticaux de la vision.

Parties des cellules visuelles de la rétine (appareil de réception), les voies optiques cheminent dans deux neurones : un protoneurone intrarétinien, un deutoneurone rétino-diencéphalique. Elles arrivent aux centres optiques primaires : corps genouillé externe et thalamus, où elles se séparent en une voie réflexe qui va aux tubercules quadrijumeaux antérieurs, et une voie sensorielle qui va à l'écorce des 5e et 6e circonvolutions occipitales.

PHYLOGENÈSE

Chez les Vertébrés inférieurs (Poissons, Amphibiens, Reptiles et Oiseaux), il n'existe aucune connexion entre la rétine et le prosencéphale. Toutes les fonctions visuelles sont condensées dans le cerveau moyen. La suppression de tout le télencéphale ne provoque aucun trouble visuel.

Chez les Mammifères, la télencéphalisation progressive dépossède le mésencéphale d'un certain nombre de ses fonctions au profit du cortex. C'est ainsi que du point de vue visuel, le cerveau moyen est dépossédé de son rôle perceptif mais conserve son rôle réflexe; il n'est plus qu'un relais de la voie sensorielle.

ONTOGENÈSE

Le prosencéphale donne, avant sa division en diencéphale et télencéphale, deux bourgeons creux latéraux appelés vésicules optiques. Ils sont reliés au cerveau par un prolongement, le pédicule optique, qui est le futur nerf optique. Ce nerf n'est donc pas un vrai nerf; il a la valeur d'un faisceau nerveux.

Les vésicules optiques s'invaginent en cupule et se différencient pour former la rétine. En face de ces cupules, la surface cutanée ectodermique se déprime et forme les vésicules cristalliennes. L'ensemble constitue le globe oculaire primitif.

Les pédicules optiques ont une forme de gouttière inférieure (nommée colobome). Les fibres qui proviennent de la prolifération des cellules rétiniennes et l'artère centrale comblent cette gouttière.

DESCRIPTION

Les voies optiques sont construites sur le même plan que les voies de la sensibilité générale. Elles comprennent un appareil de réception, une voie de transmission, des centres de perception.

A. — L'APPAREIL RÉCEPTEUR

Il est représenté par les *cellules visuelles à cônes et à bâtonnets* qui occupent la couche externe ou sensorielle de la rétine.

Les rayons lumineux traversent les milieux successifs : cornée, humeur aqueuse, cristallin, humeur vitrée, puis les différentes couches de la rétine; ces couches sont de la profondeur vers la superficie : 1° couche des fibres optiques transparentes car dépourvues de gaine de myéline; 2° couche des cellules multipolaires; 3° couche des cellules bipolaires; 4° couche des cellules à cônes et à bâtonnets; 5° épithélioma pigmentaire. Sur cette dernière couche pigmentée, les rayons lumineux se réfléchissent et impressionnent les cônes et les bâtonnets. Des réactions photochimiques expliquent la transformation de la lumière en une stimulation.

Les cellules à bâtonnets sont spécialisées dans l'appréciation des formes à faible intensité lumineuse; leur performance est faible, mais elles sont très sensibles. *Les cellules à cônes* ne voient au contraire qu'à la lumière du jour, mais sont capables de voir les couleurs et de distinguer les détails; donc hautes performances, mais nécessité d'une importante luminosité. On a pu démontrer qu'il y a trois groupes de cellules à cônes, chacun contenant un pigment visuel dont le maximum de sensibilité spectrale se situe vers 430 (bleu), 530 (vert) et 570 millimicrons (rouge), ce qui confirme la déjà ancienne théorie trichromatique du sens coloré.

Les cellules à bâtonnets font défaut au centre de la rétine et existent au contraire seules à l'extrême périphérie près de l'ora serrata; leur nombre atteindrait sur chaque rétine 125 à 130 millions. Les cellules à cônes existent au contraire seules au niveau de la macula; au centre de la macula, dans le fond de la dépression appelée *fovea,* il n'y a que des cônes, tandis que les éléments de soutien et de transmission sont repoussés sur les berges qui sont surélevées; il y a dans chaque rétine 6 à 7 millions de cônes dont 25 à 30 000 dans la fovea.

B. — LA VOIE DE TRANSMISSION

La rétine renferme non seulement l'équivalent d'un épithélium sensoriel, mais aussi un protoneurone : la cellule bipolaire qui correspond à la cellule ganglionnaire et un deutoneurone : la cellule multipolaire qui est l'équivalent de la cellule de la corne postérieure de la moelle. Dans la rétine sont aussi les cellules amacrines et les cellules horizontales qui sont des neurones d'association responsables des phénomènes d'interaction spatiale et aussi probablement d'adaptation à la lumière : la rétine est déjà un centre nerveux assez complexe.

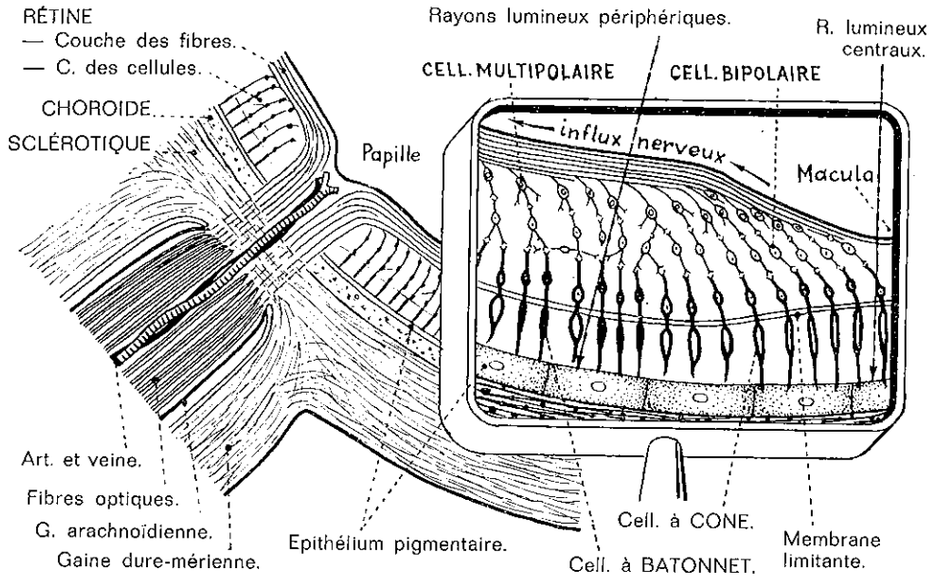

Fig. 265. — *Constitution de la rétine.*

I. — LE PROTONEURONE : NEURONE BIPOLAIRE

Il recueille l'influx nerveux qui résulte de la transformation de l'excitation lumineuse reçue par les cellules sensorielles.

La cellule bipolaire est un élément ovalaire à grand axe disposé perpendiculairement à la surface rétinienne. Ces cellules sont très nombreuses, serrées les unes contre les autres sur plusieurs rangs; leurs noyaux sont fortement colorés.

Leurs dendrites se dirigent vers la couche des cellules visuelles (couche des cônes et bâtonnets) et s'articulent avec les ramifications de ces cellules. Chaque cellule bipolaire s'articule avec plusieurs cellules visuelles et on peut ainsi distinguer des cellules pour cônes, des cellules pour bâtonnets et des cellules pour cônes et bâtonnets (Cajal). Pour 125 millions de cellules sensorielles, il y a

800 000 fibres dans le nerf optique. La concentration varie avec les régions de la rétine : elle est presque nulle pour la région centrale maculaire où l'acuité visuelle est maximum et où il y a articulation cellule avec cellule; elle est maximum à la périphérie. Le faisceau des fibres maculaires a donc un volume important (un tiers des fibres). « On voit avec toute la rétine, on regarde avec la macula », a écrit Houtsaeger.

Le cylindraxe s'échappe du pôle interne de la cellule bipolaire et s'articule avec les dendrites des cellules multipolaires.

II. — LE DEUTONEURONE : NEURONE MULTIPOLAIRE OU RÉTINO-DIENCÉPHALIQUE

La cellule multipolaire est plus volumineuse que la cellule bipolaire. Elle est disposée en une rangée unique et continue. Elles sont plus tassées autour de la macula lutea (tache jaune) qui en est dépourvue.

Les dendrites s'articulent avec les axones de plusieurs cellules bipolaires. Il y a une nouvelle concentration.

Les cylindraxes des cellules multipolaires vont constituer, de la rétine au diencéphale, les voies optiques.

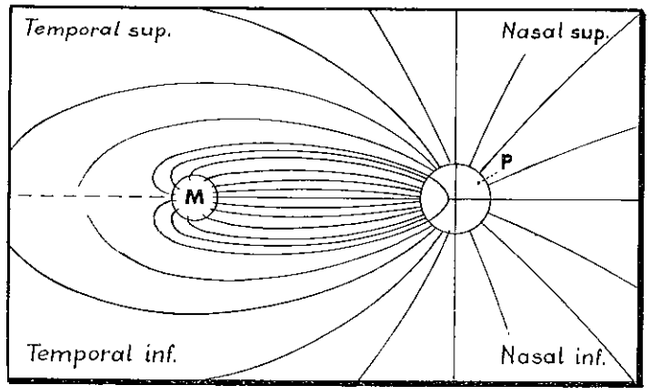

Fig. 266. *Distribution des fibres rétiniennes.*
M : macula. *P* : papille avec ses 4 quadrants et la demi-lune correspondant aux fibres maculaires.

1° ***Dans la rétine.*** — Les cylindraxes des cellules multipolaires convergent radiairement de toute la rétine (macula exceptée) vers un point commun situé à 4 mm en dedans et à 1 mm au-dessous du pôle postérieur du globe oculaire et qui est appelé papille. Ils constituent la couche des fibres qui est étalée à la surface interne de la rétine. Cette couche contient quelques fibres névrogliques dites « en araignée ».

Les fibres visuelles sont divisées à partir de leur origine en *faisceau maculaire* et *faisceau périphérique*. Le faisceau périphérique est divisé en faisceau du champ rétinien temporal (deux tiers externes) et faisceau du champ rétinien nasal (tiers interne). Chacun de ces faisceaux se divise en faisceau supérieur et faisceau inférieur. Ils auront une disposition et un trajet différents.

La papille est le point de convergence de tous les axones des cellules multipolaires. En ce point, il n'existe que des fibres, c'est le punctum cæcum (point aveugle). Il se projette dans le champ visuel comme un scotome physiologique situé à 15° en dehors et un peu en dessous du point de fixation : tache aveugle de Mariotte qui n'est pas perçue à cause de l'adaptation psychique et de la vision binoculaire. La papille a la forme d'un disque arrondi de 1,5 mm de diamètre, blanc à cause du reflet de la myéline qui entoure les fibres immédiatement en arrière de ce point; ses bords sont nets; à l'état normal elle est légèrement déprimée. Au centre émergent l'artère et la veine centrale de la rétine qui se divisent en branches supérieure et inférieure. L'examen ophtalmoscopique de la papille et des vaisseaux rétiniens et la mesure de la tension de l'artère centrale de la rétine ont un grand intérêt clinique.

2° ***Le nerf optique*** est constitué par un cordon compact de près d'un million de fibres entourées d'une gaine de myéline mais pas d'une gaine de Schwann (ce qui démontre leur nature centrale).

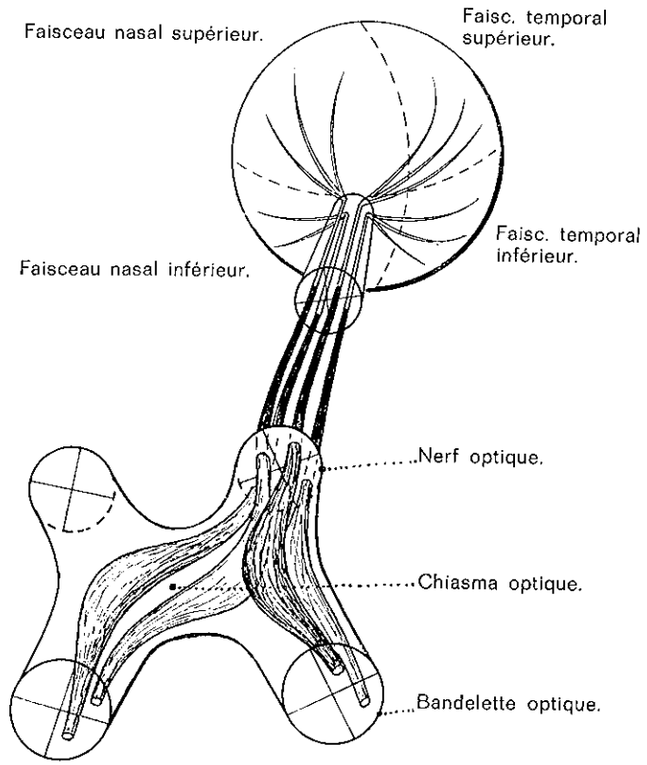

Fig. 267. — *Trajet des fibres optiques au niveau du nerf, du chiasma et de la bandelette optiques.*

On distingue :

1° Des fibres visuelles qui sont les plus fines et les plus nombreuses.

2° Des fibres pupillaires qui sont plus grosses et plus rares. Nées comme

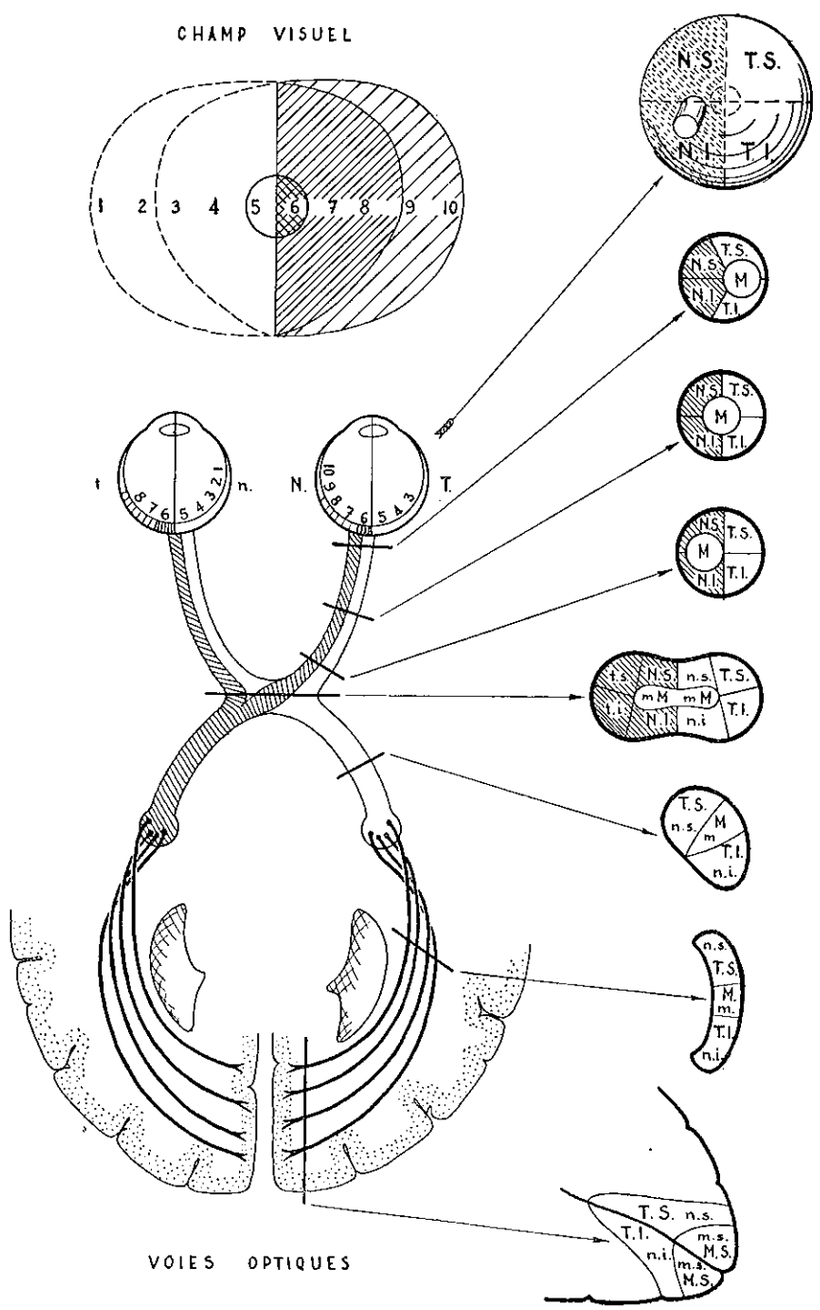

Fig. 268. — *La situation des différentes fibres dans les voies optiques.* Les faisceaux rétiniens de l'œil droit sont en majuscules. Les faisceaux rétiniens de l'œil gauche en minuscules.

les précédentes des cellules multipolaires, elles se termineront dans les tubercules quadrijumeaux antérieurs et constituent la voie centripète du réflexe pupillaire.

La disposition des fibres varie suivant les points du nerf que l'on considère :

— Une coupe faite immédiatement en arrière du globe oculaire trouve en dedans les fibres nasales et en dehors les fibres temporales en deux paquets séparés par le faisceau maculaire.

— Une coupe faite au milieu du nerf montre la même disposition, si ce n'est que le faisceau maculaire se rapproche du centre et que les deux paquets du faisceau temporal se réunissent.

— Une coupe faite au niveau du trou optique montre le faisceau maculaire au centre et les deux paquets du faisceau temporal fusionnés en dehors.

*3° **Le chiasma optique*** — Les fibres venues de l'hémirétine temporale longent le bord latéral du chiasma et passent entièrement dans la bandelette optique homonyme. Les fibres nasales au contraire passent au centre et s'entrecroisent. Le faisceau maculaire est en partie croisé et en partie direct.

Henchen, Déjerine ont précisé ce schéma : Dans le plan horizontal, les fibres temporales suivent le bord du chiasma, décrivent de légères boucles avant d'aller dans la bandelette optique. Les fibres nasales du quadrant supéro-interne s'infléchissent le long du bord antérieur du chiasma jusqu'au nerf optique du côté opposé, font une courbe dans ce nerf et vont vers la bandelette opposée.

Le nerf optique subit donc dans le chiasma une *demi-décussation*. Chez les Oiseaux et les Poissons qui ont les yeux déjetés en dehors, il y a décussation totale.

*4° **La bandelette optique.*** — Les fibres temporales et les fibres maculaires temporales venues du côté correspondant sont groupées en dehors. Les fibres nasales et maculaires nasales venues du côté opposé sont groupées en dedans.

Chaque bandelette comprend les fibres provenant de la moitié homolatérale de chaque rétine; elle mérite bien le nom de « nerf hémioptique ». Le segment supérieur de la bandelette correspond aux quadrants rétiniens supérieurs et le segment inférieur aux quadrants inférieurs.

La *commissure de Gudden* s'accole au bord postérieur du chiasma et au bord latéral interne des bandelettes. Elle a donc la forme d'un fer à cheval. Elle naît de chaque côté dans le corps genouillé interne. Par le bras conjonctival postérieur, elle va aux tubercules quadrijumeaux postérieurs. Elle se rattache aux voies acoustiques et non aux voies optiques.

*5° **La bandelette optique, à son entrée dans le cerveau,*** se divise en deux branches :

— La branche interne correspond à la commissure de Gudden.

— La branche externe, la plus importante, comprend toutes les fibres optiques qui viennent se jeter dans le corps genouillé externe; de là, un certain nombre de fibres vont dans le pulvinar et le tubercule quadrijumeau antérieur.

C. — LES CENTRES DE PERCEPTION

I. — LES CENTRES OPTIQUES PRIMAIRES

Ils sont représentés par le corps genouillé externe, le noyau postérieur du thalamus (pulvinar) et par les tubercules quadrijumeaux antérieurs.

Le corps genouillé externe, saillie blanchâtre située au-dessous du pulvinar (thalamus), est constitué par une coque périphérique de substance blanche : le stratum zonal est une partie centrale comprenant des lames alternées de substance blanche et de substance grise.

La majorité des fibres de la bandelette, environ 80 %, constituent le stratum zonal et se terminent autour des cellules de la substance grise centrale. Chaque hémirétine vient se projeter point par point d'une façon quasi géométrique dans les six couches cellulaires superposées : les couches 1, 4 et 6 reçoivent les fibres nasales du côté opposé; les couches 2, 3 et 5 reçoivent les fibres temporales correspondantes. Ainsi serait assurée la vision binoculaire.

Chaque fibre de la bandelette optique se termine par 5 à 6 dendrites et chaque dendrite se met en connexion avec une cellule du corps genouillé. Ainsi, selon l'estimation de Krause, aux 800 000 fibres du nerf optique correspondent les 4 à 5 millions de cellules du corps genouillé; ce chiffre correspondrait à celui des radiations optiques. Il y a donc, pour chaque hémirétine, une triple représentation au niveau des corps genouillés externes. Chaque point de la rétine centrale est relié à trois couches de l'un des corps genouillés externes. On y voit une explication à la théorie trichromatique de Young-Helmholtz, selon laquelle chaque couche correspondrait à la vision d'une couleur; cette hypothèse n'est pas admise par tous.

A ce niveau, il faut constater l'énorme prépondérance du faisceau maculaire qui ne correspond pourtant qu'à un centième de la rétine (la macula) et qui s'étale sur près de la moitié de la surface des corps genouillés externes : chaque fibre maculaire aboutit à plusieurs cellules; cette prédominance se continuera jusqu'au lobe occipital où le faisceau maculaire est représenté par près de la moitié du cortex visuel.

Le pulvinar est le renflement postérieur du thalamus. Le corps genouillé externe, qui en est séparé en avant par le segment rétrolenticulaire de la capsule interne, s'en rapproche progressivement en arrière jusqu'à le toucher. La partie postérieure du pulvinar reçoit 20 % des fibres de la bandelette optique. On admet que ce sont non des fibres visuelles, mais des fibres réflexes et d'association, qui dans le thalamus entrent en rapport avec d'autres appareils sensoriels et moteurs et président au déclenchement des mouvements automatiques d'origine visuelle servant à la vision spatiale.

Le tubercule quadrijumeau antérieur joue, par ses nombreuses connexions, un rôle réflexe très important. Il reçoit les fibres pupillaires et représente le centre réflexe de la motricité irienne.

A partir des *centres optiques primaires,* partent : 1° les voies optiques réflexes; 2° les voies optiques sensorielles.

1° **Les voies optiques réflexes.** — Des stries médullaires moyennes et profondes des tubercules quadrijumeaux antérieurs, où se trouve un noyau intercalaire,

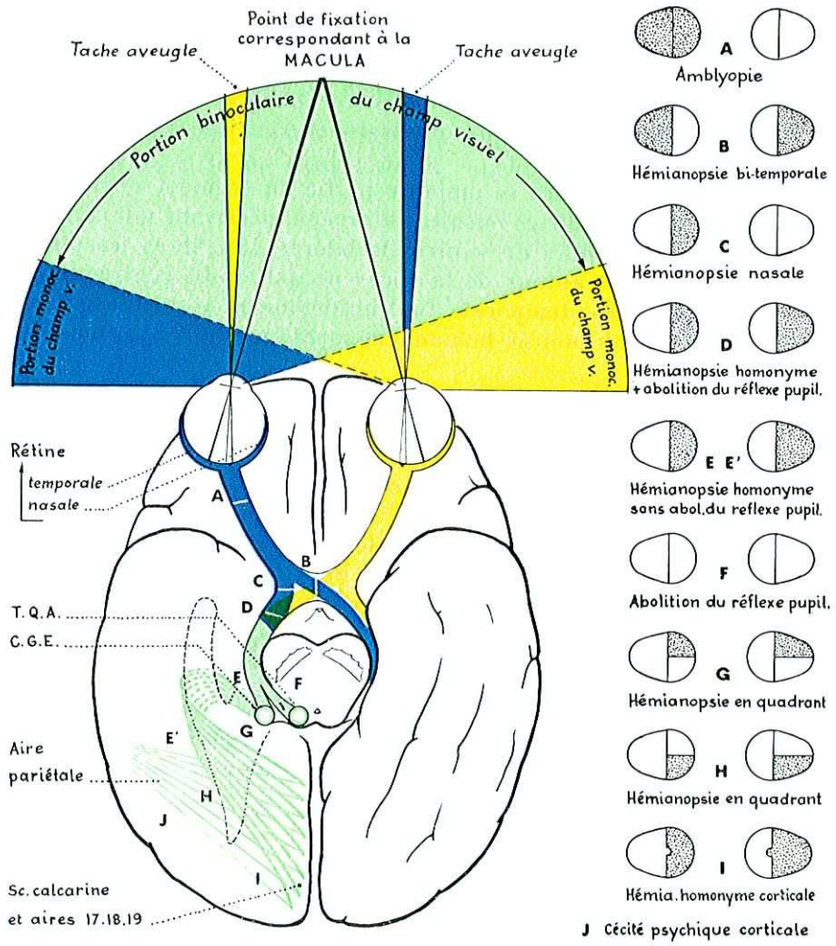

FIG. 269. — *Les voies optiques et les syndromes cliniques résultant de leur atteinte.*

naissent des fibres descendantes qui constituent les faisceaux tectoréticulaire de Pavlow, tectoprotubérantiel de Munzer, tectobulbaire et tectospinal. Les deux premiers descendent directement, les deux derniers contournent la substance grise péri-épendymaire et s'entrecroisent sur la ligne médiane en formant la décussation en fontaine de Meynert. Toutes ces fibres descendent en avant de la bandelette longitudinale postérieure constituant le faisceau longitudinal. Elles parcourent ainsi le mésencéphale, le pont, le bulbe et les plus longues arrivent jusqu'à la moelle. Elles se distribuent : à la formation réticulaire, aux noyaux des IIIe,

IVe, VIe, VIIe, XIe paires crâniennes, à la corne antérieure de la partie supérieure de la moelle (pour le XIe médullaire). Elles interviennent dans les réflexes oculo-céphalogyres. Elles règlent le jeu pupillaire (réflexes accommodateur et photomoteur) et protègent éventuellement la rétine contre l'influence irritante d'une lumière trop vive par l'occlusion réflexe des paupières et le déplacement approprié de la tête et des yeux.

2° **La voie sensorielle.** — Des cellules du corps genouillé externe, s'échappe un faisceau de fibres qui se dirigent immédiatement en dehors et en haut presque verticalement et va progressivement s'étaler sur la face externe du ventricule latéral. Ce sont les radiations optiques de Gratiolet constituées par 4 à 5 millions de fibres.

Ce faisceau occupe d'abord la majeure partie du segment rétro-lenticulaire de la capsule interne. Il se dirige ensuite en arrière, décrivant une légère courbe à concavité interne en dehors du ventricule latéral. Les fibres les plus hautes s'infléchissent rapidement autour de la corne occipitale du ventricule, les plus basses contournent la corne temporale, font un détour en avant (anse de Meyer); ce point explique la quadranopsie homonyme supérieure observée dans certaines tumeurs temporales.

Contre la paroi du ventricule, on trouve, de dedans en dehors, plusieurs faisceaux : le tapetum mince faisceau situé en dehors de l'épendyme, formé par les fibres du faisceau fronto-occipital. Les radiations optiques. Le faisceau longitudinal inférieur composé de fibres d'association unissant lobe temporal et occipital. Le faisceau optique est donc entre deux faisceaux d'association (fig. 223).

Les radiations optiques contournent donc en dehors le ventricule et se dirigent vers la face interne du lobe occipital. Ramassé à son origine, ce faisceau s'étale ensuite en ruban et se divise en deux faisceaux (Henschen, Monbrun) :

— Un *supérieur,* constitué par les fibres du quadrant supérieur de la rétine, passe au-dessus du forceps major du corps calleux et de la corne occipitale et se termine dans la lèvre supérieure de la scissure calcarine.

— Un *inférieur,* qui représente les fibres du quadrant inférieur de la rétine, passe au-dessous et va se terminer dans la lèvre inférieure de la scissure calcarine.

II. — LE CENTRE CORTICAL DE LA VISION

L'aire visuo-sensorielle occupe le fond et les lèvres de la scissure calcarine. Elle correspond à l'aire 17 de Brodmann. Elle est constituée par un isocortex hétérotypique granulaire (koniocortex visuel) caractérisé par l'épaisseur de la couche granulaire interne (couche IV) et par la présence d'une grosse strie de Baillarger (strie de Genari, développée). C'est en raison de cette dernière particularité que cette aire est appelée aire striée.

La systématisation des fibres de la rétine est altitudinale et concentrique :

— Les fibres du quadrant supérieur de la rétine se projettent sur la lèvre supérieure de la calcarine et la partie inférieure de la 6e circonvolution occipitale (cunéus).

— Celles du quadrant inférieur de la rétine se projettent sur la lèvre inférieure de la calcarine et la 5e circonvolution occipitale.

De plus, les fibres dont l'origine rétinienne est la plus périphérique sont les plus antérieures, tandis que les fibres maculaires répondent au fond de la partie postérieure de la scissure et à la pointe du lobe occipital. L'aire corticale maculaire est dix mille fois plus grande que l'aire rétinienne maculaire. Elle correspond à près de la moitié de la projection corticale. Chaque récepteur maculaire aboutit sans doute à plusieurs cellules du cortex occipital, ce qui permet une analyse très poussée de la sensation.

Chaque rétine est en relation avec les deux cortex occipitaux; chaque cortex occipital est en relation avec les deux moitiés homologues des deux rétines.

La vision binoculaire. — On a établi une relation entre la vision binoculaire et la division par la strie de Genari de la couche granulaire, car cette division

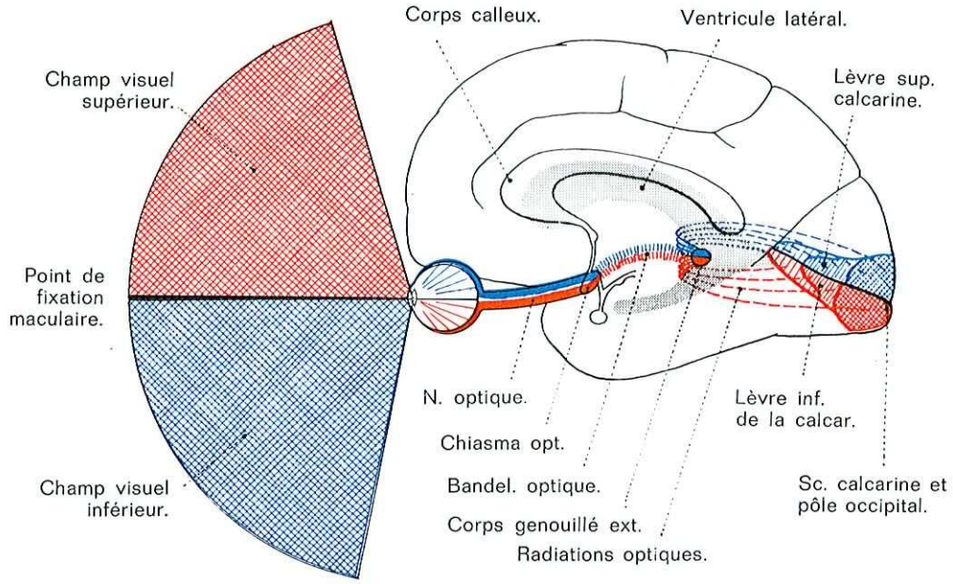

Fig. 270. — *Les voies optiques.*

n'existe pas chez les animaux qui ne possèdent pas la vision binoculaire. On suppose que les deux couches granulaires issues de cette division répondent à des secteurs rétiniens homonymes de champ opposé des deux yeux et que leur superposition intracorticale traduit la fusion des deux images rétiniennes en une seule. D'après Hentzen au contraire, la vision binoculaire ne se ferait pas au niveau de l'aire visuo-sensorielle où les sensations sont automatiques et inconscientes; elle aurait lieu dans la région de l'écorce occipitale où les sensations se font conscientes et s'associent à d'autres sensations par un mécanisme inconnu.

Les aires visuo-psychique et visuo-gnosique entourent l'aire visuo-sensorielle. Elles représentent les centres où s'élabore l'intégration des sensations primaires. Comme le centre de la sensibilité générale, le centre visuo-sensoriel est entouré par des zones de moins en moins sensorielles et de plus en plus intellectualisées. Le malade porteur d'une lésion de cette zone est atteint d'agnosie optique : il a

conservé les sensations visuelles mais ne peut pas identifier les objets. L'écorce de ces aires est mince comme celle de l'aire visuo-sensorielle, elle correspond aux champs architectoniques 18 et 19 de la nomenclature de Brodmann, caractérisés par la réapparition de cellules pyramidales.

Des faisceaux d'association unissent le centre visuel cortical à d'autres régions de l'écorce cérébrale.

— Des fibres mêlées à celles du forceps major du corps calleux et du tapetum gagnent le bourrelet du corps calleux et de là le centre cortical homologue opposé (f. commissural interhémisphérique).

— Le faisceau occipital inférieur unit l'écorce occipitale et la pointe du lobe temporal, notamment avec le centre de la mémoire auditive des mots.

— Le faisceau occipital transverse va du centre cortical interne de la vision à la face externe du lobe occipital, au pli courbe.

EXPLORATION CLINIQUE

La connaissance du long trajet des voies optiques permet de localiser les lésions qui les atteignent.

1° *L'appareil récepteur.*

Chaque rétine projette sa vision sur une portion de l'espace dénommée champ visuel. Le champ visuel possède deux régions : l'une centrale correspond à la vision de la macula, l'autre périphérique correspond à celle des faisceaux nasal et temporal. La papille se projette dans le champ visuel comme un scotome large de 5 à 6° situé à 15° en dehors, qui n'est pas perçu à cause de l'adaptation psychique et de la vision binoculaire. Le champ visuel est divisé en quadrants correspondant à la partie inverse de la rétine.

La pathologie de la rétine est la conséquence : de troubles ischémiques par atteinte de l'artère carotide interne, de l'artère ophtalmique ou de l'artère centrale de la rétine qui se manifestent par un scotome ou une amaurose transitoires ou définitives, d'affections dégénératives de la rétine, rétinite pigmentaire ou hérédo-dégénération, de rétinopathies inflammatoires...

2° *La voie de transmission.*

— *La lésion d'un nerf optique* par section anatomique ou physiologique (œdème, névrite) entraîne la perte de vision d'un œil. La section ou la compression importante post-traumatique du nerf optique provoque la cécité totale de l'œil avec abolition du réflexe photomoteur. Une névrite optique entraîne une baisse de l'acuité visuelle avec scotome central (par atteinte élective des fibres maculaires) et secondairement une atrophie de la papille (la papille décolorée a des bords

nets, ce qui la distingue de l'atrophie secondaire à une stase); la névrite optique est d'origine inflammatoire ou toxique, ou métabolique (intoxication alcoolo-tabagique, carences en vitamines B1 et B12).

— *L'atteinte du chiasma optique* se manifeste de façon très caractéristique par une hémianopsie hétéronyme bitemporale, lorsque seule la partie médiane du chiasma est comprimée. Si tout le chiasma est atteint (grosses tumeurs hypophysaires), il y a une cécité bilatérale. Il est exceptionnel que l'atteinte ne porte que sur les angles latéraux, ce qui détermine une hémianopsie hétéronyme binasale, ou sur la face supérieure, ce qui provoque une hémianopsie horizontale inférieure, ou sur la face inférieure, ce qui se manifeste par une hémianopsie horizontale supérieure. Le chiasma optique peut être comprimé par une tumeur hypophysaire, un cranio-pharyngiome ou être le siège d'une tumeur (gliome).

— *La lésion d'une bandelette optique* qui représente en somme un faisceau hémianoptique venant des deux hémirétines se caractérise par une hémianopsie latérale homonyme du côté opposé à l'atteinte et une abolition dans le champ intéressé du réflexe photomoteur; la voie centripète de ce réflexe est en effet interrompue (réflexe hémioptique de Wernicke). L'étiologie est soit vasculaire, soit compressive.

3° *Les centres de perception.*

— *L'atteinte des corps genouillés externes* provoque une hémianopsie latérale homonyme croisée par rapport à la lésion.

— *L'atteinte des tubercules quadrijumeaux antérieurs* détermine des troubles de la motricité intrinsèque irienne et ciliaire et de la céphalogyrie et oculogyrie réflexe.

— *Les radiations optiques* ne contiennent que des fibres sensorielles; leur interruption détermine une hémianopsie latérale homonyme croisée avec conservation du réflexe pupillaire. L'atteinte du faisceau supérieur provoque une quadranopsie inférieure, celle du faisceau inférieur se manifeste par une quadranopsie supérieure.

— Une lésion totale bilatérale du *centre visuo-sensoriel* détermine une cécité corticale inconsciente; l'aveugle cortical est aveuglé par sa cécité. Une lésion totale unilatérale détermine une hémianopsie latérale homonyme croisée. Une lésion localisée à la lèvre supérieure de la scissure calcarine provoque une hémianopsie en quadrant inférieure. Une lésion de la lèvre inférieure de la scissure calcarine détermine une hémianopsie en quadrant supérieure. Une lésion de la pointe du lobe occipital provoque un scotome central par atteinte du faisceau maculaire.

— L'atteinte de *l'aire visuo-psychique* détermine une agnosie visuelle; il s'agit d'un trouble de l'intégration de la qualité des impressions visuelles, de la reconnaissance de la valeur symbolique de certains objets, de la compréhension des symboles de l'écriture, de l'orientation dans l'espace.

L'atteinte des centres de perception relève généralement d'une étiologie vasculaire ou tumorale.

CHAPITRE XXV

LES VOIES ACOUSTIQUES ET LES VOIES VESTIBULAIRES

LES VOIES ACOUSTIQUES

L'ensemble des formations parcourues par l'influx nerveux provoqué par les ondes vibratoires constitue les voies acoustiques.

Bien qu'elles aient avec les voies vestibulaires une communauté d'origine et de trajet, elles s'en distinguent totalement du point de vue embryologique, anatomique et physiologique.

PHYLOGENÈSE

L'ouïe est le dernier organe des sens acquis au cours du développement phylogénétique. L'audition apparaît en même temps que la vie aérienne, elle prend de l'importance au fur et à mesure qu'on s'élève dans l'échelle animale.

Les Poissons n'ont pas d'appareil auditif mais ont un système vestibulaire. Les Batraciens et les Reptiles ont un appareil auditif réduit. Les Oiseaux et les Mammifères ont un appareil auditif développé.

DESCRIPTION

Les voies acoustiques sont construites sur le même plan que les voies de la sensibilité générale. Elles comprennent un appareil récepteur spécialisé, une voie de transmission, des centres de perception.

A. — L'APPAREIL RÉCEPTEUR

De l'oreille externe à travers l'oreille moyenne vers l'oreille interne se transmettent les ondes sonores qui passent d'un milieu gazeux, l'air, dans les milieux liquides du limaçon. C'est dans le limaçon, au niveau de l'organe de Corti, que l'énergie vibratoire de l'onde sonore va être transformée en influx nerveux.

— **Le limaçon osseux ou cochlée** est un long tube enroulé autour de l'axe conique de la columelle. Une lame osseuse spirale prolongée en dehors par le limaçon membraneux divise le limaçon osseux en deux rampes : la rampe tympanique et la rampe vestibulaire.

Les rampes tympanique et vestibulaire se rejoignent au sommet du limaçon. Elles sont remplies de périlymphe, de là le nom qui leur est donné d'espaces périlymphatiques. Elles constituent une sorte de tube en épingle à cheveu, enroulé en spirale. Les vibrations transmises par les osselets à la fenêtre ovale arrivent par la rampe tympanique au sommet du limaçon; par la rampe vestibulaire, elles reviennent à la fenêtre ronde.

— **Le limaçon membraneux ou canal cochléaire** est rempli d'endolymphe. Il est situé entre les rampes tympanique et vestibulaire. Il a une longueur de 32 mm.

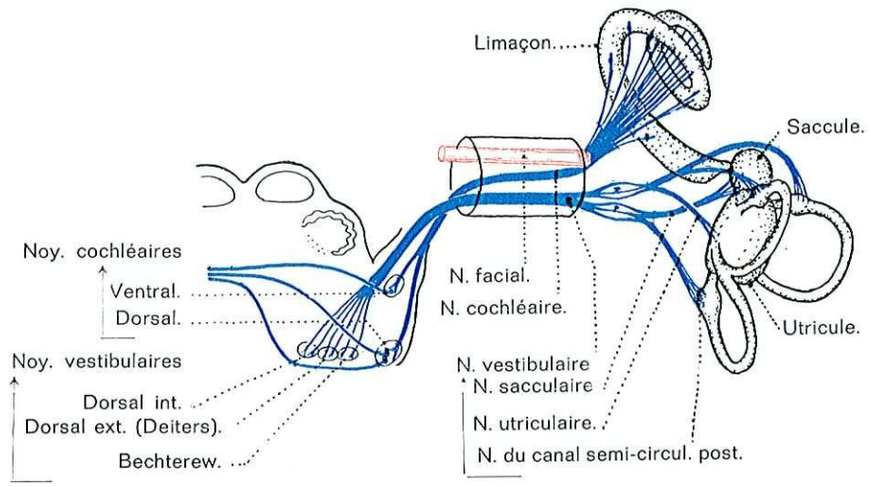

Fig. 271. — *Distribution des nerfs cochléaire et vestibulaire du nerf auditif.*

— **La membrane basilaire** du canal cochléaire sert de résonateur (Helmotz); sa largeur va en augmentant de la base au sommet. Elle présente une zone interne lisse sur laquelle repose l'organe de Corti et une zone externe faite de stries fines transversales. Hensen fait de ces stries l'analogue de cordes élastiques capables de vibrer de 16 vibrations par seconde (sons graves) à 20 000 vibrations par seconde (sons aigus); les sons ne sont audibles par l'homme que dans ces limites; au-dessus sont les ultrasons, au-dessous les infrasons également imperceptibles.

— **L'organe de Corti** représente une différenciation de l'épithélium du canal cochléaire. On y reconnaît : Une série d'arcades qui forme le tunnel de Corti et dont les piliers externe et interne sont de plus en plus écartés en allant vers le sommet. — Des cellules auditives : cellules ciliées internes disposées en une seule rangée (environ 3 500) et externes disposées en trois ou quatre rangées (environ 20 000). — Des cellules de soutien de Claudius que Ranvier a comparées à des chaises sur lesquelles reposent les cellules auditives.

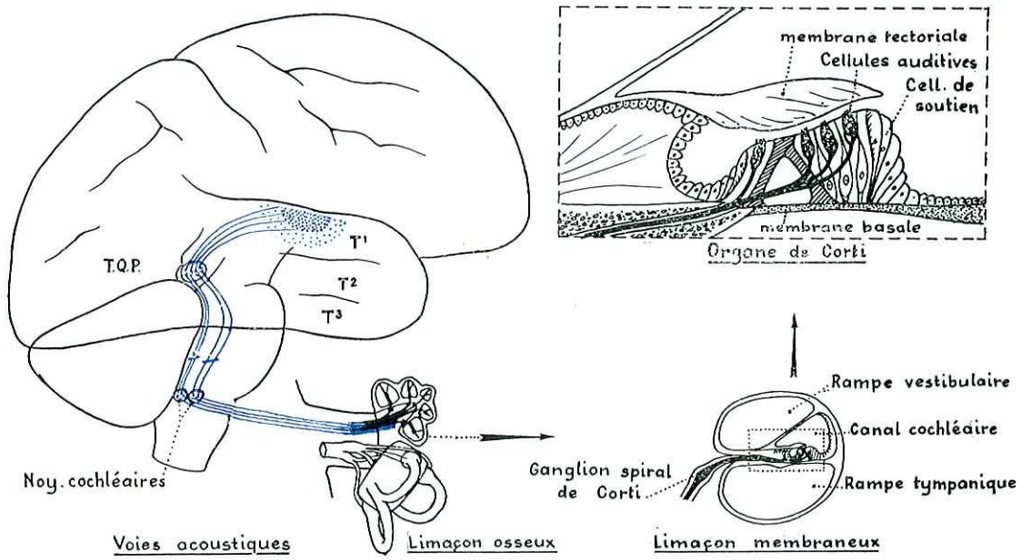

Fig. 272. — *Systématisation du nerf cochléaire et des voies acoustiques.*

— **La membrane tectoriale de Corti** repose sur l'organe de Corti et sur les cellules auditives à la manière d'un étouffoir. A la différence de la membrane basilaire qui est mobilisée par les ondes liquides qui courent dans les espaces périlymphatiques, la membrane tectoriale ne bouge pas.

B. — LA VOIE DE TRANSMISSION

Comme la voie de la sensibilité générale, elle comprend deux neurones :

1° Le protoneurone : neurone bipolaire du ganglion de Corti.

— Le neurone du ganglion de Corti est une cellule bipolaire. Le ganglion est situé dans le canal spiral de Rosenthal; on l'appelle encore ganglion spiral.

— Les prolongements périphériques du neurone bipolaire naissent autour des cellules auditives de l'organe de Corti par les plexus interne et externe de Ranvier. Les filets nerveux traversent les foramina de la lame spirale et cheminent ensuite dans cette lame; c'est à partir de là qu'ils s'entourent d'une gaine de myéline.

— Les cylindraxes du neurone cheminent d'abord dans les canaux parallèles; à la base de la columelle, ils traversent le crible spiral et entrent dans la constitution du nerf cochléaire ou nerf acoustique, VIIIe nerf crânien. Ce nerf traverse le conduit auditif interne, la fosse postérieure et pénètre dans le névraxe au niveau du sillon bulbo-protubérantiel.

2° *Le deutoneurone : les noyaux cochléaires.*

Les cylindraxes des protoneurones se terminent par des arborisations libres au contact des dendrites des cellules des noyaux cochléaires. Le noyau cochléaire ventral est sur la face externe du pédoncule cérébelleux inférieur. Le noyau cochléaire principal dorsal ou tubercule acoustique est dans le récessus latéral du IVe ventricule; il correspond à l'aile blanche externe, appelée encore aire acoustique.

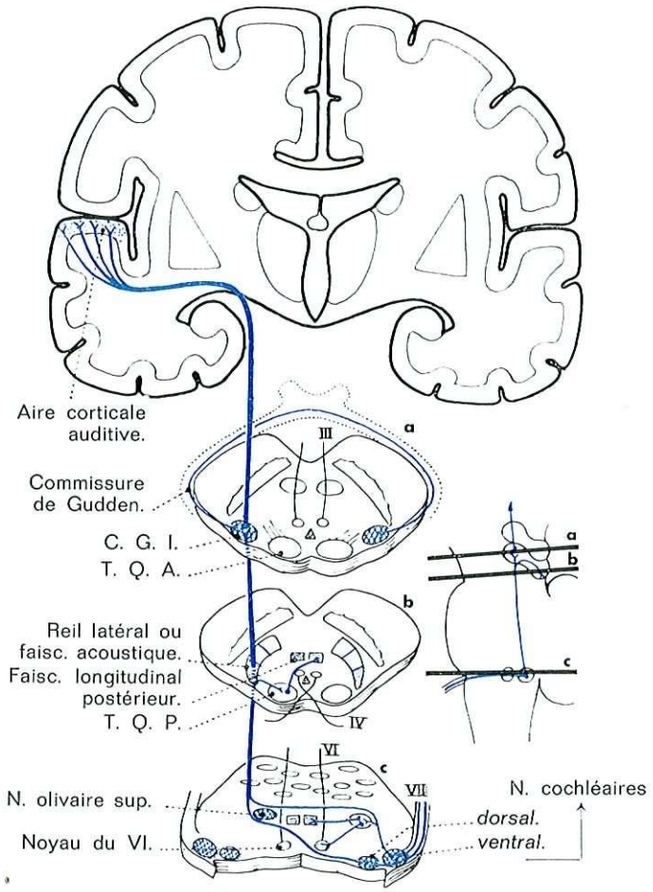

Fig. 273. — *Les voies auditives.*

Les fibres du noyau ventral passent de là devant les noyaux vestibulaires (fibres arciformes ventrales), tandis que les fibres du noyau dorsal passent derrière (fibres arciformes dorsales).

Les unes et les autres décussent derrière le Reil médian et constituent le corps trapézoïde. Elles font quelques relais dans les cellules du corps trapézoïde et dans l'olive protubérantielle. Toutes les fibres ne sont pas croisées.

La voie acoustique se place ensuite sur le bord externe du faisceau sensitif où elle va constituer le ruban de Reil latéral ou lemniscus latéral. Elle devient ascendante et de plus en plus superficielle. Sur la face latérale du mésencéphale, elle correspond à une aire superficielle de forme triangulaire à sommet postérieur, dite triangle de Reil. La voie se recourbe ensuite en arrière et aborde la base du tubercule quadrijumeau postérieur.

C. — LES CENTRES DE PERCEPTION

1° *Les centres auditifs primaires.*

Les centre auditifs primaires, corps genouillés internes et tubercules quadrijumeaux postérieurs, constituent chez les Oiseaux et les Reptiles les centres auditifs les plus élevés, un véritable cerveau. Chez l'Homme, ils conservent un rôle réflexe et un rôle de relais de la voie sensorielle.

1° **La voie audito-réflexe.** — Quelques fibres s'arrêtent dans le *tubercule quadrijumeau postérieur*. A partir des grandes cellules du noyau principal part la voie réflexe acoustique. Les tubercules quadrijumeaux postérieurs jouent en effet un rôle à l'égard de l'audition, comme les tubercules quadrijumeaux antérieurs le jouent à l'égard de la vision. Ses neurones s'articulent avec les voies tectales tectopontique, tectobulbaire et tectospinale. C'est ainsi qu'un bruit peut provoquer des mouvements automatico-réflexes des yeux, du pavillon de l'oreille et de rotation céphalique.

2° **La voie sensorielle.** — La majorité des fibres vont au *corps genouillé interne* et constituent la voie sensorielle.

Les cylindraxes des cellules du lobe supérieur forment la commissure de Gudden qui est un vrai chiasma auditif permettant la projection sur chaque hémisphère des impressions auditives recueillies par les deux limaçons. Ceux des cellules du lobe inférieur vont à l'écorce cérébrale par le segment sous-lenticulaire de la capsule interne.

Le faisceau acoustique parti de l'un des corps genouillés internes vecte donc vers chaque hémisphère cérébral, les impressions auditives provenant des deux limaçons : sa destruction n'entraîne qu'une hypoacousie légère et temporaire et non pas une surdité unilatérale.

2° *Le centre cortical de l'audition.*

L'aire auditive sensorielle (aire 41 de Brodmann) est située à la partie moyenne de la première circonvolution temporale le long de son versant sylvien. Cette surface corticale de 4 cm² est encore appelée aire supratemporale. Elle forme les circonvolutions de Heschl qui sont sur la face supérieure de la première circonvolution temporale. Elle est constituée par un cortex hétérotypique granulaire.

La stimulation de l'organe de Corti soit électrique, soit par sons purs a permis d'établir un diagramme avec une représentation spatiale de la cochlée sur le cortex auditif. Le cortex apparaît divisé en bandes parallèles isofréquentielles de 2 mm de large et de 8 mm de hauteur; chaque bande répond à une octave. Les réponses corticales à une stimulation unilatérale sont bilatérales, mais elles prédominent du côté opposé. Toute activité cérébrale concomitante « masque » la zone auditive, ce qui peut expliquer l'obtusion sensorielle qui existe lors d'une émotion par exemple.

Les aires auditives psychique et gnosique (aire 42) sont autour de l'aire auditive sensorielle.

Au niveau de l'aire audito-sensorielle se fait le simple enregistrement des sons qui constituent un mot, au niveau des aires audito-psychique et audito-gnosique est réalisée l'identification du son en tant que mot et l'interprétation de l'idée dont le mot est le support.

Le même dispositif intervient dans l'audition, la perception et l'interprétation des sons qui constituent le langage musical. Il faut aussi en effet distinguer l'audition des sons, leur réunion dans un ordre et un rythme qui sont à la base d'une mélodie et la compréhension de la musique dans sa signification symbolique.

EXPLORATION CLINIQUE

*1° **L'appareil de réception.*** — L'atteinte de l'oreille se manifeste du côté de la lésion par des troubles subjectifs de deux ordres : 1° hypoacousie globale ou portant sur certaines fréquences, ou surdité; 2° acouphènes ou bruits d'oreille paroxystiques ou permanents tels que bourdonnements, sifflements. Divers examens permettent d'apprécier les capacités auditives et de localiser la lésion dans l'oreille moyenne ou dans l'oreille interne (voir *Système nerveux périphérique*).

*2° **La voie de transmission.*** — Une lésion située *sur le nerf cochléaire ou au niveau des noyaux cochléaires* provoque une baisse de l'acuité auditive ou une perte de l'audition du côté correspondant. Une irritation du nerf auditif provoque des bruits d'oreille ou acouphènes. Une surdité unilatérale est souvent le premier signe d'un neurinome du nerf acoustique; elle apparaît bien avant les autres éléments du syndrome de l'angle ponto-cérébelleux.

Une lésion située *après les noyaux cochléaires* ne provoque pas de troubles auditifs si elle est unilatérale; il y a en effet représentation corticale bilatérale de chacune des oreilles grâce à la commissure de Gudden.

*3° **Les centres de perception.*** — Une lésion du *centre cortical audito-sensoriel* a des conséquences variables suivant qu'il y a irritation ou destruction. L'irritation peut déterminer des aura auditives et des hallucinations auditives. La destruction n'entraîne la surdité totale que si elle est bilatérale. Unilatérale, elle n'entraîne qu'une baisse de l'acuité auditive en raison de la représentation corticale bilatérale.

— L'aire *auditive gnosique* entre dans le mécanisme si complexe de la pensée verbale (zone de Wernicke). Son atteinte provoque ce qu'on appelle la surdité verbale. En réalité, le terme de surdité verbale est impropre, car il s'agit en fait d'une agnosie verbale. L'agnosie auditive peut se définir comme la conservation relative des perceptions élémentaires avec trouble de la reconnaissance et de l'identification de cette perception chez un sujet chez qui l'intelligence est conservée. L'agnosie auditive explique chez l'enfant l'impossibilité de tout développement du langage; audition et développement de la parole sont très intimement unis. Un enfant qui naît sourd n'apprend jamais à parler car il n'a aucune image auditive à imiter, il ne peut ni s'entendre, ni se corriger. Si la surdité survient après l'acquisition de la parole, les conséquences en sont moins grandes.

LES VOIES VESTIBULAIRES

A la différence de ce qui est pour l'ensemble des voies sensorielles, les voies vestibulaires n'aboutissent pas à un centre cortical. Elles représentent en effet un système purement réflexe particulièrement complexe qui fait partie de l'appareil régulateur de l'équilibration.

DESCRIPTION

A. — L'APPAREIL RÉCEPTEUR

Le vestibule contenu dans l'oreille interne représente un des organes sensibles dont l'excitation déclenche les réflexes correcteurs adaptés aux différentes positions et déplacements du corps. Il capte en somme une sensibilité proprioceptive spéciale (Sherrington).

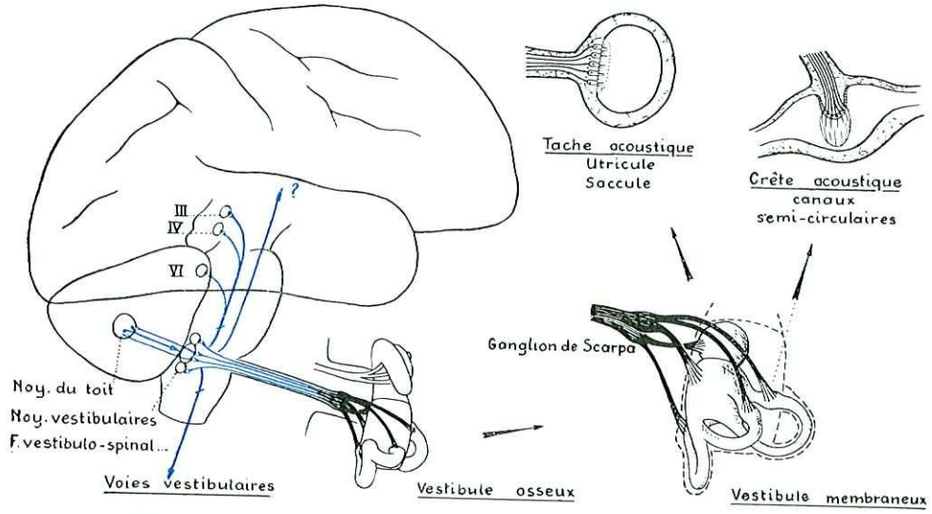

FIG. 274. — *Systématisation du nerf vestibulaire et des voies vestibulaires.*

— **Les trois canaux semi-circulaires** sont orientés suivant des plans spatiaux différents. Organes d'équilibration cinétique, ils sont sensibles aux déplacements du corps. Les crêtes acoustiques des extrémités ampullaires représentent les récepteurs spécialisés.

— **L'utricule et le saccule** sont des organes d'équilibre statique; ils sont sensibles à la position, aux attitudes du corps. Les taches acoustiques situées sur leur face interne sont les récepteurs spécialisés.

L'enregistrement est fait par les cellules neuro-épithéliales des crêtes et des taches qui sont excitées par les changements hydrauliques de l'endolymphe. Autour de ces cellules sont des cellules de soutien.

L'excitation des appareils récepteurs détermine la contraction réflexe de différents groupes musculaires des yeux, du cou, du tronc, des membres qui tendent à rétablir l'équilibre.

La destruction des canaux semi-circulaires symétriques détermine l'oscillation de la tête dans le plan de ces canaux.

La destruction du labyrinthe entraîne une diminution du tonus musculaire et un défaut de précision des mouvements.

B. — LA VOIE DE TRANSMISSION

*1° **Le protoneurone :*** neurone bipolaire du ganglion de Scarpa.

L'extrémité périphérique du protoneurone part du plexus basal de Ranvier situé entre les cellules ciliées des taches et des crêtes acoustiques. L'ensemble des fibres qui en viennent constitue le nerf vestibulaire qui résulte de la réunion de trois branches :

— Une *supérieure,* qui est la plus importante, est constituée par trois nerfs : le nerf utriculaire vient de la tache acoustique de l'utricule; le nerf ampullaire supérieur vient de la crête acoustique du canal semi-circulaire supérieur; le nerf ampullaire externe vient de la crête acoustique du canal semi-circulaire externe.

— Une *inférieure* représente le nerf sacculaire qui vient de la tache acoustique du saccule.

— Un *nerf ampullaire postérieur* vient de la crête acoustique du canal semi-circulaire postérieur.

Le ganglion de Scarpa est constitué soit par une masse, soit par deux ou trois suivant qu'il est situé avant ou après la rencontre des branches précédentes.

Les cylindraxes des cellules ganglionnaires constituent le nerf vestibulaire qui, accolé au nerf auditif, forme le VIIIe nerf crânien. Ce nerf chemine dans le conduit auditif interne et dans l'angle ponto-cérébelleux; il pénètre ensuite dans le névraxe.

*2° **Le deutoneurone :*** les noyaux vestibulaires.

A sa pénétration dans le névraxe, le nerf vestibulaire se divise en deux branches.

— Une ascendante va dans : 1° Le noyau vestibulaire dorsal interne de Schwalbe. 2° Le noyau dorsal externe de Deiters. 3° Le noyau de Betcherew. 4° Quelques fibres vont directement dans le noyau du toit du cervelet (faisceau vestibulo-cérébelleux direct d'Edinger).

— Une descendante va dans le noyau descendant situé sous le noyau de Deiters.

Les noyaux vestibulaires sont situés sous l'aile blanche externe du IVe ventricule qu'on appelle encore aire vestibulaire (area acustica).

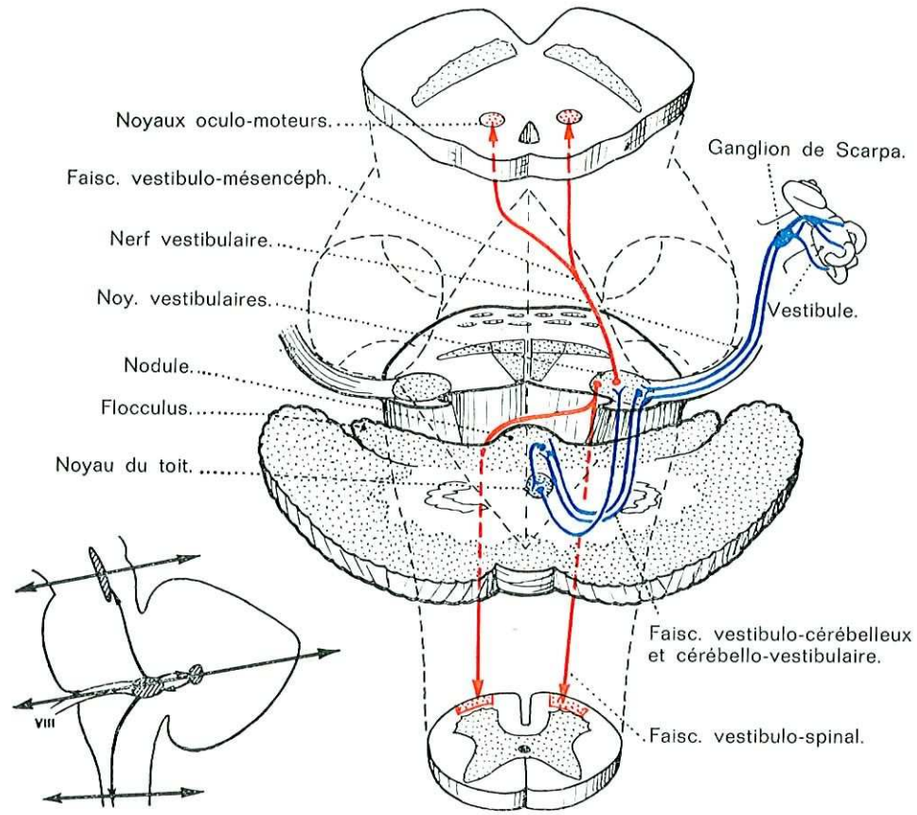

Fig. 275. — *Systématisation de l'archéo-cérébellum.*
En cartouche, situation des coupes du dessin.

Le noyau de Deiters serait en réalité non un noyau de terminaison, mais un important relais où iraient les fibres des autres noyaux. Il est constitué par de grosses cellules multipolaires. C'est surtout lui qui donne l'important faisceau vestibulo-spinal.

C. — LES CONNEXIONS DES NOYAUX VESTIBULAIRES

Ces noyaux sont des plaques tournantes à partir desquelles les influx vont dans plusieurs directions.

1° **Le faisceau vestibulo-cérébelleux** vient des trois noyaux. Par le pédoncule cérébelleux inférieur, il atteint avec ou sans entrecroisement le vermis de l'archéo-cérébellum ou nodule. A lui s'ajoute le faisceau vestibulo-cérébelleux direct d'Edinger.

2° **Le faisceau cérébello-vestibulaire** vient du noyau du toit. Par les faisceaux semi-circulaires internes qui côtoient le IVe ventricule et semi-circulaires externes

qui contournent en dehors le noyau dentelé, il va aux noyaux vestibulaires. Les fibres les plus élevées de ce groupe forment une crosse qui remonte vers les pédoncules cérébelleux supérieurs et constituent le faisceau en crochet de Russel.

Des relations étroites unissent donc vestibule et cervelet. Cette intimité se traduit par des interactions multiples qui interviennent dans la fonction d'équilibration et d'orientation du corps. A partir du circuit vestibulo-cérébello-vestibulaire s'établissent des relations avec : les noyaux oculo-moteurs, la moelle et le cortex.

3° **Le faisceau vestibulo-mésencéphalique** naît surtout du noyau de Betcherew. Il chemine dans la bandelette longitudinale postérieure. Il est relié aux noyaux des nerfs oculo-moteurs et des autres nerfs crâniens avec ou sans entrecroisement. Ce faisceau intervient dans les réflexes oculo-céphalogyres. Il tient sous sa dépendance le nystagmus et les réflexes toniques des yeux, de la tête et du cou.

4° **Le faisceau vestibulo-spinal** naît surtout du noyau de Deiters (faisceau deitéro-spinal). Il chemine au milieu de la substance réticulée puis devant la corne antérieure de la moelle. Il contrôle les centres rotateurs de la tête et du cou et coordonne les mouvements de la tête et des membres.

5° **Les faisceaux vestibulo-corticaux.** — La représentation vestibulaire corticale est discutée. Le système de l'équilibration est en effet *réflexe* et ne nécessite pas l'intervention de l'écorce cérébrale. Remarquons toutefois que le vertige, signe essentiel de l'atteinte vestibulaire, suppose une sensation corticale. Certains auteurs pensent que des fibres vestibulaires s'entrecroisent, gagnent le ruban de Reil, s'y accolent et montent jusqu'à l'écorce.

— *Le faisceau vestibulo-temporal de Spiegel* irait se terminer dans la première circonvolution temporale qui serait aire de contrôle du système vestibulaire. Il est intéressant à ce propos de noter que le lobe temporal est le lieu d'arrivée à l'écorce de la totalité des fibres du nerf auditif et le point de départ du faisceau temporo-pontin de Turck-Meynert qui est important dans la régulation cérébelleuse de la motricité.

— Signalons encore *le faisceau fronto-labyrinthique de Delmas-Marsalet* qui naîtrait des première et deuxième circonvolutions frontales voisines de l'origine des voies extra-pyramidales. Sa lésion entraînerait une perte de la notion de position et une véritable ataxie de la marche.

SIXIÈME PARTIE

LES MÉNINGES.
LE LIQUIDE CÉPHALO-RACHIDIEN

CHAPITRE XXVI

LES MÉNINGES

Dans le canal osseux cranio-rachidien qui l'entoure de toutes parts et le protège, l'axe cérébro-spinal est entièrement enveloppé par trois membranes concentriques appelées méninges (1), et qui sont, de dehors en dedans : la dure-mère, l'arachnoïde, la pie-mère.

ONTOGENÈSE

Sur un embryon humain de 13 mm, le mésenchyme qui entoure le tube neural et la crête ganglionnaire présente déjà l'ébauche de différenciation en feuillet externe et feuillet interne (Schaltenbrand).

Tous les auteurs admettent que le feuillet externe ou dure-mère est d'origine mésenchymateuse. Il se subdivise lui-même en un plan externe relativement lâche et un plan interne plus compact. Dans la dure-mère crânienne, les deux plans s'accolent secondairement et incluent l'ébauche des sinus veineux. La dure-mère rachidienne est constituée par le seul plan interne; l'espace épidural est en dehors.

Les anciens auteurs (His, Kolliker) avaient aussi admis la nature mésenchymateuse du feuillet interne ou leptoméninge. Harvey et Burr, 1926, démontrèrent expérimentalement que les cellules de la leptoméninge proviennent au contraire de la crête ganglionnaire. Si on greffe, sur un embryon de Batracien ou d'Oiseau, un tube neural et la crête ganglionnaire adjacente, la leptoméninge se développe normalement; si on greffe le tube neural sans crête ganglionnaire la leptoméninge ne se développe pas. Oberling (1922) avait trouvé là l'explication de l'aspect épithélial de certains méningiomes, de l'allure névroglique de certaines de leurs fibrilles et de l'association relativement fréquente de méningiomes et de neurofibromatose (les cellules de la gaine de Schwann naissent aussi de la crête ganglionnaire). La leptoméninge serait donc un feuillet mixte présentant les caractéristiques d'un mésenchyme, tout en étant d'origine neurectoblastique : ce serait un mésectoderme ou un ectomésenchyme. Ainsi s'expliqueraient les potentialités particulières des cellules arachnoïdiennes normales ou pathologiques qui peuvent se comporter à la fois comme des cellules de recouvrement et comme des cellules fibro-formatrices ou même des macrophages.

(1) Méninge vient d'un mot grec qui signifie membrane.

CONSTITUTION

La conception classique admet l'existence de trois méninges :

— **La dure-mère** est fibreuse, épaisse, résistante. Sa surface externe est rugueuse, sa surface interne lisse est recouverte par une membrane endothéliale.

— **L'arachnoïde** (toile d'araignée) mince, conjonctive, directement appliquée sur la face interne de la dure-mère, limite avec elle un espace virtuel appelé sous-dural ou sus-arachnoïdien. De nombreux auteurs considèrent l'arachnoïde comme une membrane séreuse dont le feuillet pariétal est la membrane endo-

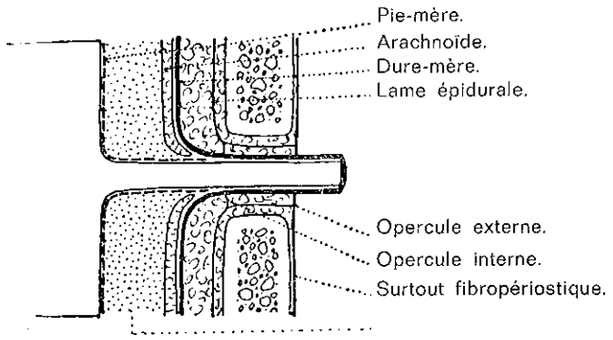

Fig. 276. — *Le canal de conjugaison et les méninges :* coupe frontale.

théliale de la dure-mère, tandis que le feuillet viscéral est l'arachnoïde proprement dite tapissée également sur sa face externe par un endothélium; la cavité close circonscrite par cette double membrane endothéliale serait une cavité séreuse virtuelle (à l'état normal).

— **La pie-mère** est une lame de tissu conjonctif lâche. Elle recouvre rigoureusement toute la surface externe du névraxe dont elle suit les plis les plus profonds, tandis que le feuillet viscéral de l'arachnoïde passe en pont au-dessus des sillons. Elle est appelée membrane nourricière car elle contient dans son épaisseur de nombreuses ramifications vasculaires presque capillaires. Sa surface interne est unie au névraxe, le tissu névroglique se condense à son contact; sa surface externe est séparée de l'arachnoïde par l'espace sous-arachnoïdien traversé par des travées conjonctives et occupé par le liquide céphalo-rachidien.

Rapports des méninges avec les nerfs crâniens et rachidiens. — La pie-mère se prolonge sur eux. L'arachnoïde et l'espace sous-arachnoïdien sont traversés par les nerfs et leur constituent un manchon endothélial. La dure-mère forme une enveloppe jusqu'à la sortie; au niveau de l'orifice osseux, elle se confond en partie avec le périoste et en partie avec le névrilème (fig. 276).

La conception moderne admet l'existence de deux méninges :

— **Une méninge dure ou dure-mère** (pachyméninge) épaisse, constituée par des lames denses de tissu conjonctif.

— **Une méninge interne ou méninge molle** (leptoméninge) dans laquelle sont creusés les espaces sous-arachnoïdiens. La couche externe est l'arachnoïde. La couche profonde représente la pie-mère. Elle est faite d'une assise de fibres con-

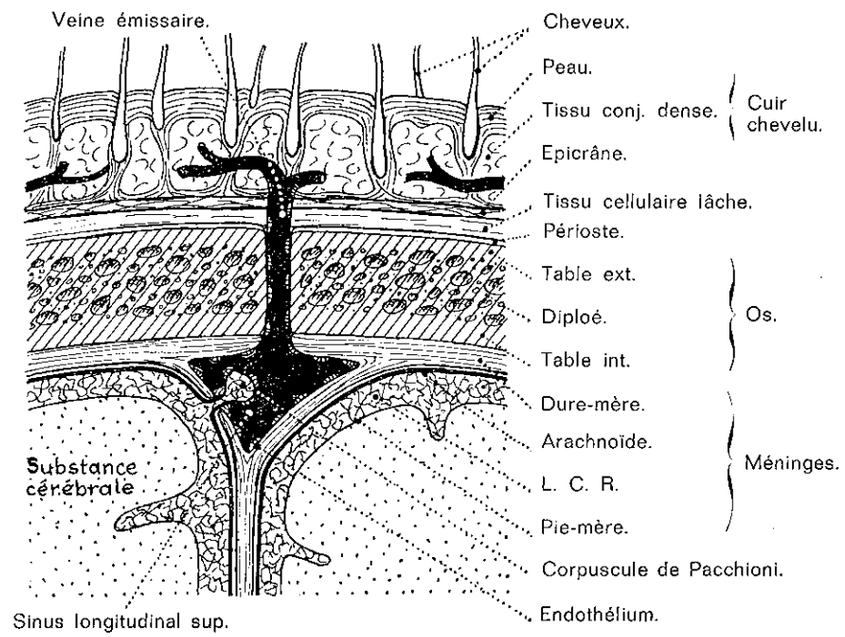

Fig. 277. — *Constitution des méninges.*

jonctives dans laquelle se trouvent des méningoblastes. La méninge interne serait en somme l'homologue d'une formation gliale au même titre que la gaine de Schwann l'est pour le nerf périphérique. Cette conception est étayée par la communauté de réaction de l'arachnoïde et de la pie-mère *(Leptoméningite)*.

I. — LA DURE-MÈRE OU PACHYMÉNINGE

Elle est constituée par plusieurs plans stratifiés de fibres de collagène séparées les unes des autres par des cellules allongées (Schaltenbrand). L'orientation des fibres est différente d'un plan à l'autre, ce qui rend la texture de l'ensemble plus résistante et inextensible. Il n'y a pas ou très peu de fibres élastiques dans ce feuillet.

Dans un travail réalisé avec Ch. Bimes, H. Planel et J. Gaubert, nous avons étudié les variations régionales de l'épaisseur de la dure-mère. L'épaisseur varie de 0,3 mm à 1 mm; elle atteint son maximum dans la région du trou occipital et dans la région lombaire (fig. 278).

Les sinus veineux sont constitués par un endothélium reposant directement sur le tissu fibreux de la dure-mère. Sur leurs parois sont souvent des granulations appelées *granulations de Pacchioni* ou villosités arachnoïdiennes qui sont constituées par des prolongements de l'arachnoïde, formés d'un tissu conjonctif lâche parsemé de cellules rondes. Ces épaississements de l'arachnoïde refoulent

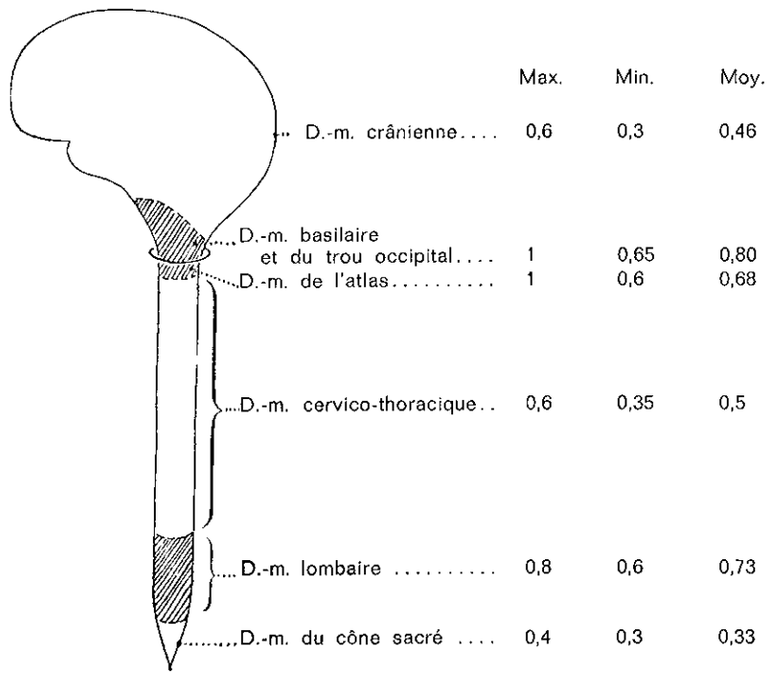

FIG. 278. — *Les variations de l'épaisseur de la dure-mère.*
(D'après : G. LAZORTHES, CH. BIMES, H. PLANEL et J. GAUBERT, 1953.)

la paroi des sinus veineux; la dure-mère est en effet perforée en certains points; la cavité de ces évaginations est en libre communication avec les espaces sous-arachnoïdiens et le liquide qu'ils contiennent; elle n'est séparée de la lumière du sinus que par une fine membrane. Les granulations de Pacchioni jouent un rôle important dans la résorption du liquide céphalo-rachidien (v. p. 493).

Les fibres les plus internes de la dure-mère sont doublées par de rares cellules régulièrement disposées; il s'agit d'un mésothélium constitué par des cellules aplaties avec un cytoplasme plus dense que celui des cellules leptoméningées.

II. — LA LEPTOMÉNINGE

Cette membrane est constituée par des tractus de fibres collagènes. Lâches et disposés en toile d'araignée dans l'arachnoïde (à laquelle ils donnent son nom), plus compacts dans la pie-mère, ils sont revêtus de cellules.

Selon la théorie classique, l'espace sous-arachnoïdien qui sépare l'arachnoïde et la pie-mère est traversé par de fines trabécules qui sont, comme arachnoïde et pie-mère, recouvertes par une couche de cellules mésothéliales cuboïdes. La pie-mère qui entoure le tissu nerveux (pia intima de Key et Retzius) et le sépare du

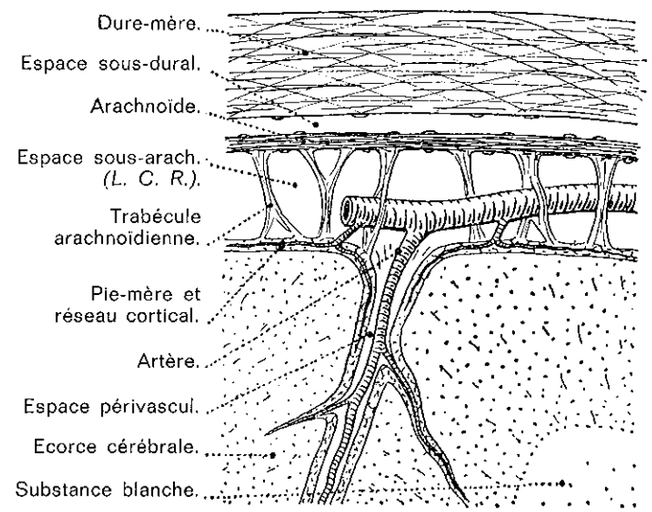

FIG. 279. — *L'espace périvasculaire.*

liquide céphalo-rachidien représente une barrière dont on ne sait dire si elle est complète; sous la pie-mère, une membrane gliale (pie-glie), formée par des éléments de névroglie entassés, correspond à la membrane gliale de Held (1909). Les vaisseaux corticaux sont en dehors de la pie-mère reliés à elle par de fines trabécules.

Le microscope électronique a montré que les cellules leptoméningées ne sont pas mésothéliales comme celles du plan dural. La cellule arachnoïdienne est plus large, elle a un cytoplasme très aqueux contenu dans de longs pseudopodes irréguliers qui s'emboîtent et s'entremêlent avec ceux des cellules voisines; ainsi se constitue une couche protoplasmique qui peut présenter plusieurs cellules d'épaisseur ou être absente. La pie-mère a une structure plus régulière, composée d'une nappe de cellules leptoméningées identiques à celles de l'arachnoïde qui forme une simple couche ayant peu de tendance à se chevaucher; elle repose sur une

couche d'astrocytes qui forme un plan apparemment continu de cytoplasme; entre les cellules piales et les astrocytes sous-piaux est une membrane basale.

Lorsque les vaisseaux pénètrent dans le névraxe, l'espace sous-arachnoïdien et la pie-mère forment un manchon autour d'eux, c'est ce que Virchow appela « l'adventice » des vaisseaux. Entre le vaisseau et sa gaine adventitielle est un espace périvasculaire (espace de Virchow-Robin) où existe une circulation libre du L.C.R. des espaces vers la profondeur; à une certaine profondeur cependant, la membrane basale périvasculaire s'unit à la pie-mère et quand celle-ci a disparu aux astrocytes marginaux *(limitans gliae)*; il n'y a plus alors d'espace périvasculaire et la gaine des petits vaisseaux du parenchyme n'est plus leptoméningée, mais gliale.

La barrière hémato-cérébrale est donc constituée par l'endothélium vasculaire dont les parois sont continues, sans pores ni fenêtres, la membrane basale périvasculaire, l'espace périvasculaire qui disparaît progressivement, la pie-mère qui disparaît aussi et, enfin, les astrocytes de la glie périphérique (v. p. 490).

DESCRIPTION

A. — LES MÉNINGES RACHIDIENNES

I. — LA DURE-MÈRE RACHIDIENNE

Elle a la forme d'un cylindre creux étendu du trou occipital à la deuxième vertèbre sacrée.

Sa capacité est plus grande qu'il ne faudrait pour contenir la moelle. Entre dure-mère et moelle est un espace occupé par le liquide céphalo-rachidien.

Sa capacité est moins grande que celle du canal vertébral, si bien qu'entre dure-mère et le canal vertébral est un espace épidural rempli par les plexus veineux rachidiens et par de la graisse.

— **La face externe** répond à l'espace épidural et à son contenu, la graisse et les veines. Au-delà, se trouvent : en arrière, les ligaments jaunes et les lames vertébrales; en avant, les corps vertébraux et le ligament vertébral commun postérieur auquel la dure-mère est unie par des prolongements fibreux que l'on rencontre surtout dans les régions cervicales et lombo-sacrées; latéralement, les gaines durales qui enveloppent les nerfs rachidiens et les accompagnent jusqu'au trou de conjugaison.

— **La face interne** lisse adhère au feuillet pariétal de l'arachnoïde. Latéralement, sur toute la hauteur de la moelle, on voit les ligaments dentelés et les orifices de sortie des racines antérieures et postérieures des nerfs rachidiens, soit un orifice commun pour les deux racines soit un orifice pour chaque racine. Les artères et veines radiculaires passent en général par ces orifices.

— **L'extrémité supérieure** est fixée en avant à la face postérieure du corps de l'axis; la dure-mère rachidienne se continue avec la dure-mère crânienne, au niveau du trou occipital.

Un peu au-dessous de cet orifice, en regard des articulations occipito-atloïdiennes, les artères vertébrales pénètrent dans le canal rachidien. Autour de l'artère, après sa pénétration, la dure-mère se continue en fourreau sur quelques millimètres (G. Lazorthes, J. Poulhès et J. Gaubert, 1953) (fig. 281 et 282).

— **L'extrémité inférieure** ou cul-de-sac spinal répond au canal sacré. Elle entoure non la moelle, qui s'arrête au niveau de la

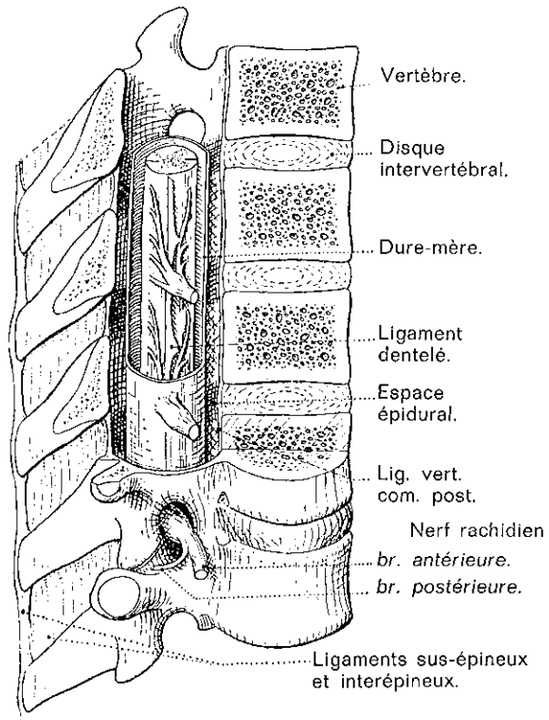

Fig. 280. — *Vue latérale de la moelle sur une coupe vertico-sagittale de la colonne vertébrale.*

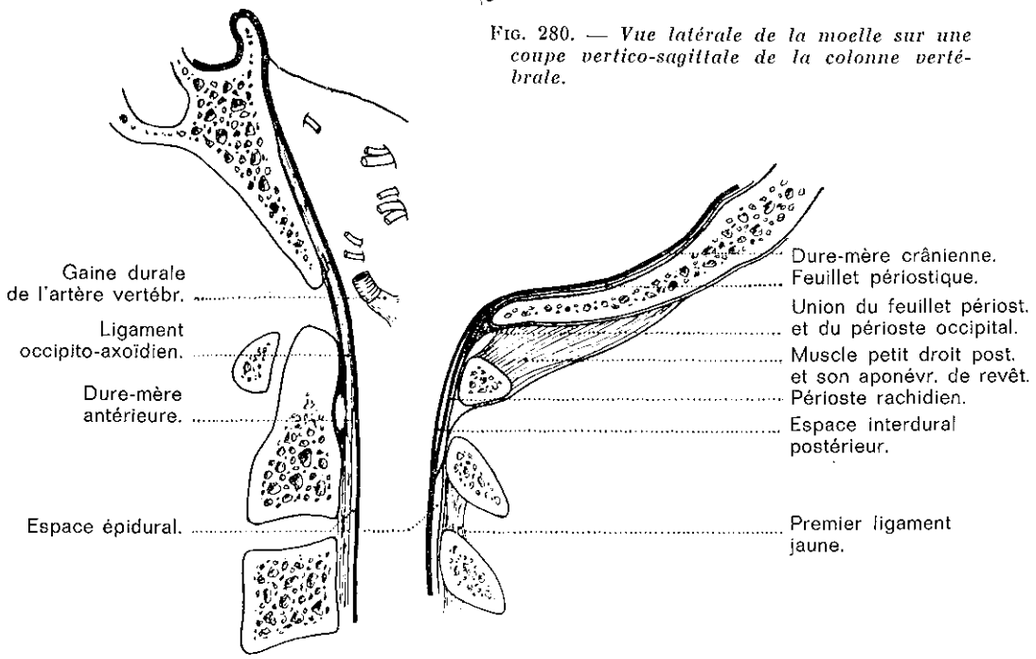

Fig. 281. — *Dure-mère de la charnière craniorachidienne.* (D'après : G. Lazorthes, J. Poulhès et J. Gaubert, 1953.)

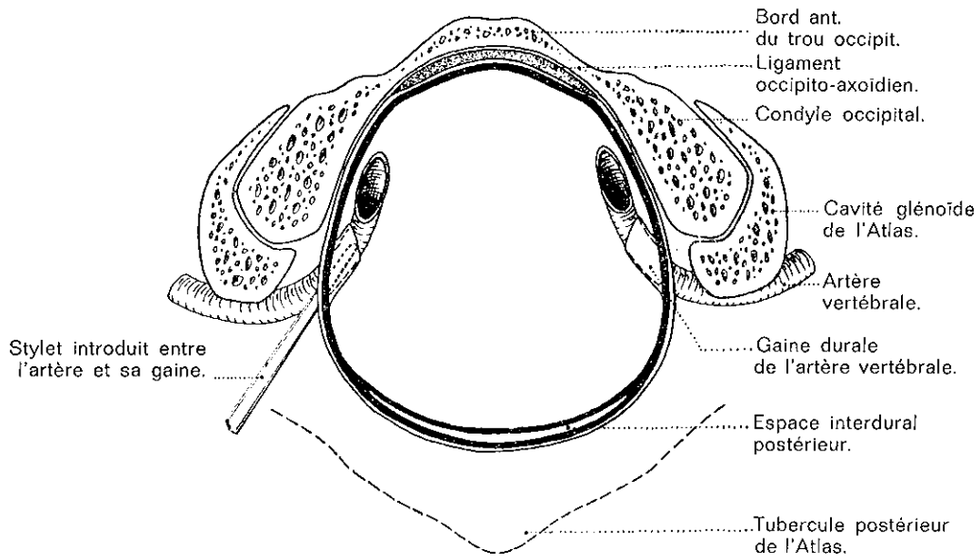

FIG. 282. — *Coupe oblique du trou occipital.*
(D'après G. LAZORTHES, J. POULHÈS et J. GAUBERT, 1953.)

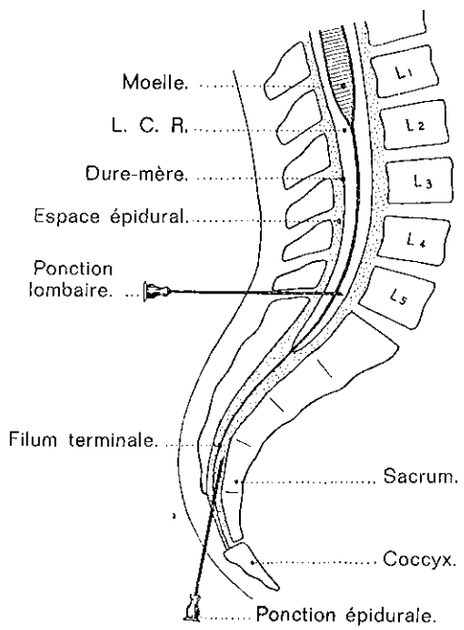

FIG. 283. — *Extrémité inférieure des méninges rachidiennes.*

deuxième lombaire, mais les nerfs de la queue de cheval. Elle s'effile en cul-de-sac et atteint la deuxième sacrée et quelquefois plus bas chez l'enfant. Le calibre du cul-de-sac est variable; des malformations, sources de douleurs, peuvent exister : méga cul-de-sac, cul-de-sac étriqué, kystes péri-radiculaires...

Au-dessous du cul-de-sac, la dure-mère entoure le filum terminale en formant une gaine. Le filum et sa gaine se fixent sur la face postérieure du coccyx.

Au niveau du cul-de-sac dural, les prolongements fibreux antérieurs qui vont de la dure-mère au ligament vertébral commun postérieur sont plus nombreux, plus épais, c'est le ligament sacro-dural de Trolard qui forme une sorte de cloison médiane, incomplète, fenêtrée.

Vaisseaux et nerfs. — Les artères viennent des artères radiculaires qui naissent dans le cou des artères vertébrales, dans la région dorsale des intercostales, dans les régions lombaire et sacrée des artères lombaires et sacrées. Les veines vont aux plexus veineux intra-rachidiens. L'innervation vient des nerfs sinu-vertébraux.

II. — LA PIE-MÈRE RACHIDIENNE

La face interne adhère au névraxe. Elle descend dans le sillon médian antérieur et non dans le pseudo-sillon médian postérieur qui est en réalité une cloison névroglique.

La face externe de la pie-mère est séparée de l'arachnoïde par les espaces sous-arachnoïdiens. Elle est reliée à la dure-mère par des prolongements.

Les prolongements antéro-postérieurs sont des trabécules conjonctives qui, plus nombreuses en arrière, forment sur la ligne médiane une véritable cloison.

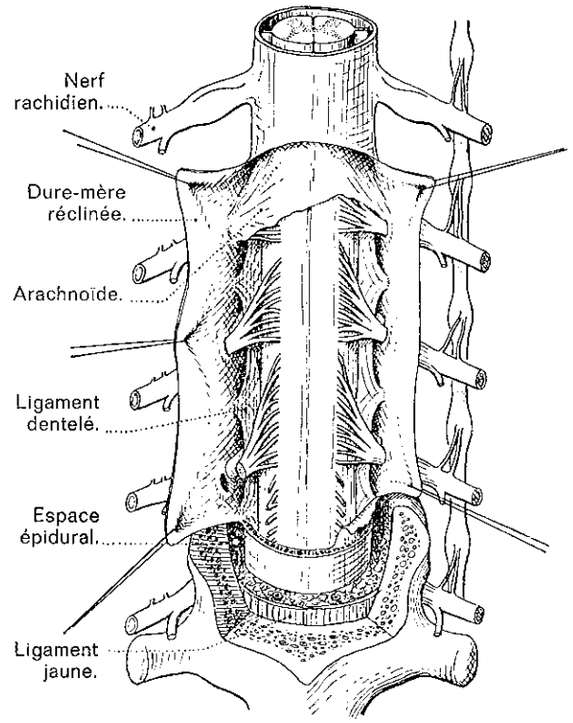

FIG. 284.
Vue postérieure de la moelle après ouverture de la colonne vertébrale et des méninges. A droite, la chaîne sympathique.

Les prolongements latéraux sont deux rubans conjonctifs transversaux appelés *ligaments dentelés*. Ils sont situés de chaque côté de la moelle épinière et s'étendent du trou occipital à l'origine du cône terminal.

Leurs faces antérieure et postérieure correspondent aux racines antérieure et postérieure des nerfs et aux vaisseaux qui les accompagnent. Leur bord interne, rectiligne, fixé sur la partie moyenne du cordon latéral, se confond avec la pie-mère. Leur bord externe épais et festonné présente une série d'arcades à concavité externe, séparées les unes des autres par des pointes appelées dents. Les arcades sont en regard des trous dure-mériens, par où sortent les nerfs rachidiens. Les dents situées dans l'intervalle compris entre ces orifices se fixent par leur sommet

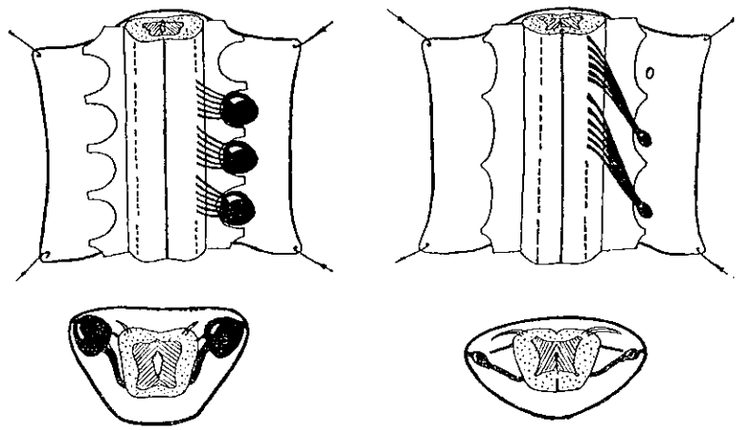

FIG. 285. — *L'origine des arcades du ligament dentelé.*
A droite, chez l'embryon; à gauche, chez l'adulte (ramenés aux mêmes dimensions.)

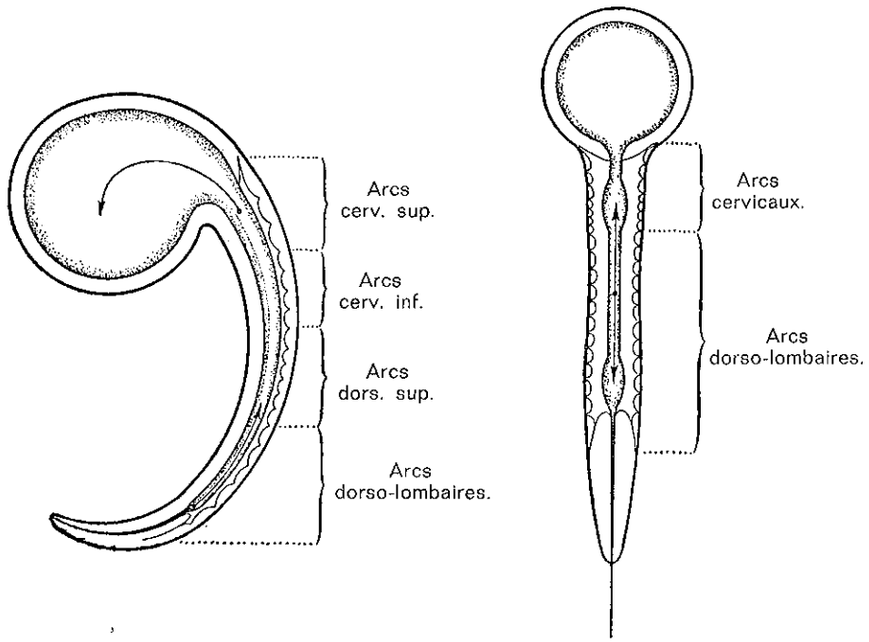

FIG. 286. — *A gauche : ligament dentelé du fœtus.*
A droite : ligament dentelé de l'adulte.
(D'après : G. LAZORTHES, J. POULHÈS et J. GAUBERT, 1952.)

sur la dure-mère. La première dent est au niveau des masses bilatérales de l'atlas. La dernière dent se fixe entre le 12e nerf dorsal et le 1er nerf lombaire. Il devrait donc y avoir 20 dents; en réalité, il n'y en a que 17 à 18, car une ou deux arcades sont plus étendues.

Dans un travail réalisé avec J. Poulhès et J. Gaubert (1952), nous avons étudié

l'origine et la signification des arcades du ligament dentelé (fig. 286) et la hauteur des arcades de ce ligament. Les arcades dorsales sont nettement plus hautes que les cervicales. Cette constatation (fig. 287) nous a paru être la preuve et la conséquence de la croissance plus grande des segments médullaires dorsaux qui participent plus que les cervicaux et les lombo-sacrés à l'allongement de la moelle (fig. 287).

Le ligament dentelé a une structure non homogène. Il est fait de deux parties. Une externe épaisse, constituée par des faisceaux fibreux longitudinaux qui

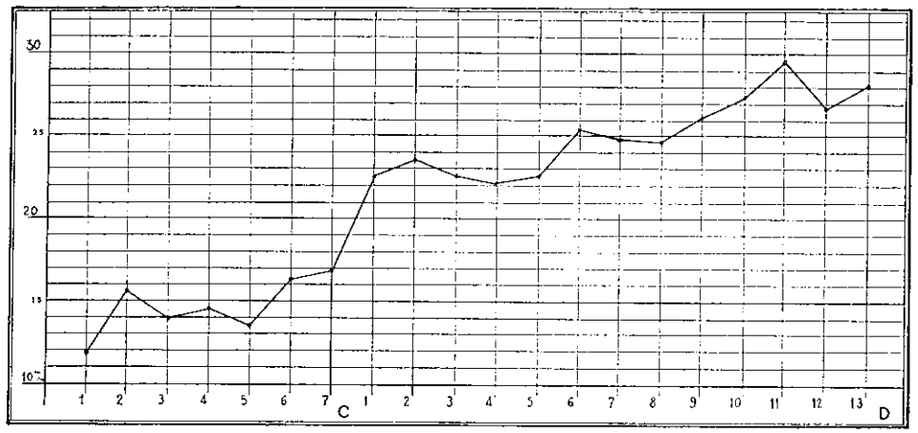

FIG. 287. — *Courbe représentant la hauteur moyenne des 7 arcades cervicales et des 12 ou 13 arcades dorsales de l'adulte.*
(D'après : G. LAZORTHES, J. POULHÈS et J. GAUBERT, 1952.)

suivent le bord libre, a l'aspect d'un ruban compact blanc nacré. Une interne mince, transparente, est faite de faisceaux plus minces, quelques-uns transversaux, la plupart obliques.

Ces ligaments divisent l'espace compris entre la dure-mère et la pie-mère en une loge antérieure et une loge postérieure qui communiquent au niveau des arcades.

L'extrémité supérieure de la pie-mère se continue avec celle qui revêt le bulbe.

L'extrémité inférieure enveloppe le filum terminale et se termine semble-t-il dans le filum au point où disparaissent les éléments nerveux.

III. — L'ARACHNOÏDE RACHIDIENNE

Le feuillet pariétal adhère à la dure-mère.

Le feuillet viscéral transparent ténu descend au sommet du cul-de-sac dural. Entre arachnoïde et pie-mère est un espace circulaire, l'espace sous-arachnoïdien ou lac bulbo-dural.

La cavité arachnoïdienne située entre les deux feuillets de l'arachnoïde est

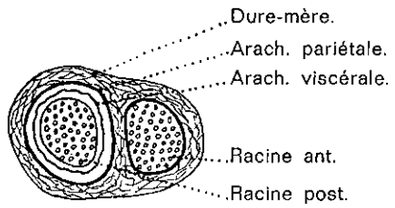

Fig. 288. — *Les gaines méningées des racines rachidiennes.*

traversée par de nombreux tractus conjonctifs qui vont d'un feuillet à l'autre. Elle est traversée aussi par les dents du ligament dentelé, par les racines des nerfs, par les vaisseaux qui accompagnent ces racines. Chacune de ces formations est entourée par des gaines séreuses très courtes au niveau desquelles les deux feuillets se continuent l'un avec l'autre.

B. — LES MÉNINGES CRANIENNES

I. — LA DURE-MÈRE CRANIENNE

La dure-mère crânienne diffère de la dure-mère rachidienne par trois particularités :

1° Elle est appliquée sur la paroi osseuse et il n'y a pas d'espace épidural crânien.

2° Sa face interne émet des prolongements qui cloisonnent la cavité crânienne.

3° Elle est creusée de canaux veineux appelés sinus veineux.

La forme de la dure-mère crânienne est celle d'une sphère qui enveloppe le cerveau et tapisse la boîte crânienne.

La face externe est inégale et rugueuse. Elle adhère à l'os par des prolongements fibreux et vasculaires.

Les adhérences varient suivant les points et suivant l'âge.

L'adhérence est faible sur la *voûte* et n'existe qu'au niveau des sutures. La zone décollable de Gérard Marchant (1880), où peut se développer entre os et dure-mère l'hématome extra-dural, s'étendrait du bord postérieur des petites ailes du sphénoïde vers l'arrière à 2 ou 3 cm de la protubérance occipitale interne. En réalité, une collection sanguine peut décoller la dure-mère sur toute la voûte et même sur une partie de la base.

L'adhérence est forte sur la *base*, surtout au niveau des saillies osseuses (apophyse crista galli, bord postérieur des petites ailes du sphénoïde, apophyses clinoïdes antérieure et postérieure, bord supérieur du rocher, gouttière basilaire) et au niveau des orifices (pourtour du trou occipital, trous de la base du crâne). L'adhérence de la dure-mère à la base explique que dans les fractures de la base, elle puisse être déchirée et que surviennent des fistules liquidiennes (rhinorrhées ou otorrhées).

Chez l'enfant, la dure-mère adhère intimement aux sutures. Chez les vieillards, l'adhérence augmente du fait de l'existence de tractus fibreux denses qui vont de la membrane à l'os et du développement des granulations de Pacchioni qui creusent l'os de cavités où elles s'incrustent.

La dure-mère suit les nerfs et les vaisseaux jusqu'à leurs orifices respectifs et se continue là avec le périoste extra-crânien. C'est ce qui se passe au niveau des trous de la lame criblée de l'ethmoïde que traversent les filets olfactifs. Au niveau du canal optique et de la fente sphénoïdale, la dure-mère pénètre dans l'orbite; elle se confond avec le périoste de cette cavité et est continuée par la gaine durale

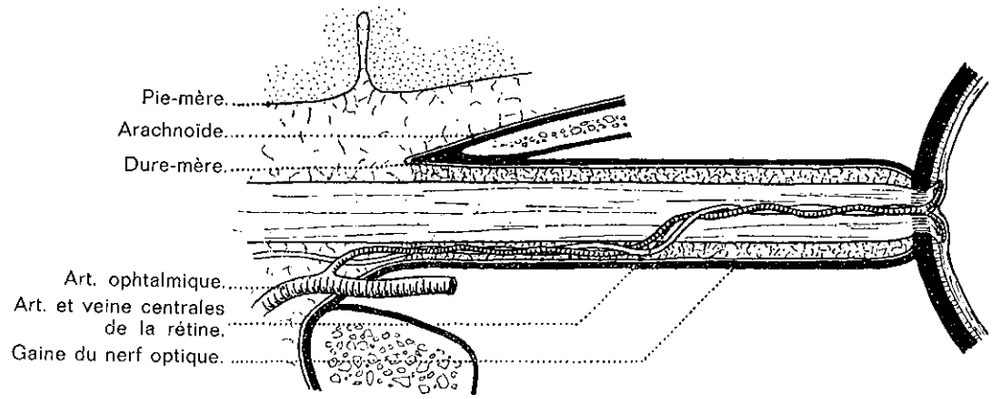

Fig. 289. — *Coupe vertico-sagittale passant par le canal optique.*

du nerf optique. La dure-mère adhère au niveau des divers orifices des nerfs crâniens : trou grand rond (nerf maxillaire supérieur), trou ovale (nerf maxillaire inférieur), conduit auditif interne (nerfs facial et auditif), trou déchiré postérieur (nerfs glosso-pharyngien, pneumogastrique et spinal), canal condylien antérieur (nerf grand hypoglosse).

La face interne a un aspect lisse et poli, car le feuillet pariétal de l'arachnoïde lui adhère.

Des cloisons qui divisent la cavité crânienne se détachent de la face interne. Il y en a trois horizontales : la tente du cervelet, la tente de l'hypophyse et la tente olfactive et deux verticales : la faux du cerveau et la faux du cervelet.

a) La tente du cervelet.

Elle est située à la partie postérieure de la cavité crânienne et sépare le cerveau et le cervelet. Elle est inclinée en bas, en arrière et forme un toit à deux versants latéraux (comme une tente de campeur).

Sa face supérieure donne insertion sur la ligne médiane à la faux du cerveau et correspond latéralement aux lobes occipitaux.

Sa face inférieure donne insertion sur la ligne médiane à la faux du cervelet et correspond latéralement aux hémisphères cérébelleux.

La circonférence postérieure ou grande circonférence va d'une apophyse clinoïde postérieure à l'autre. Elle s'attache successivement sur la protubérance occipitale interne, la portion horizontale de la gouttière latérale, le bord supérieur du rocher

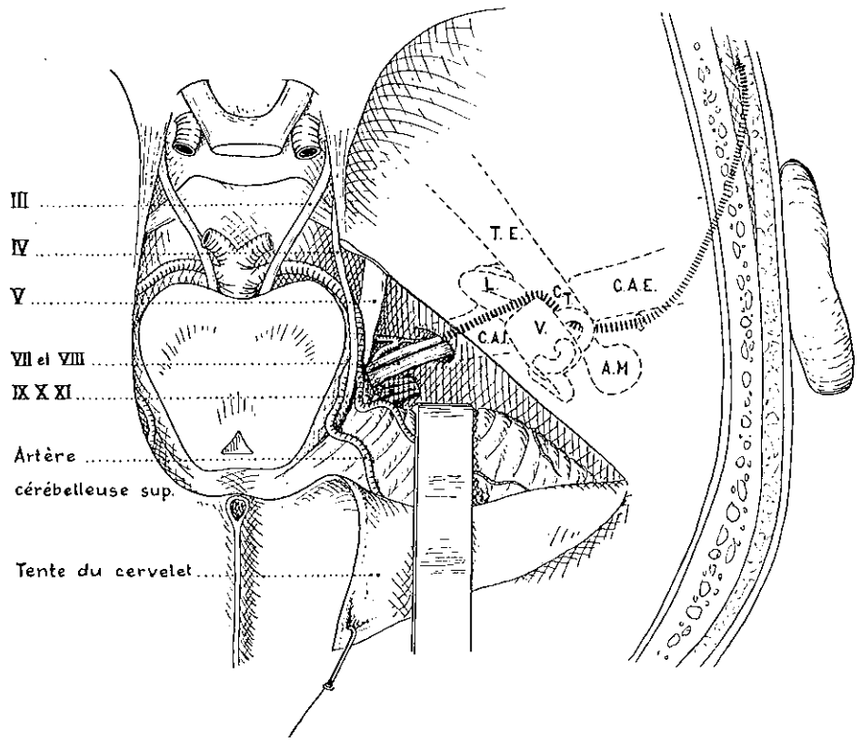

Fig. 290. — *Le foramen ovale. L'angle ponto-cérébelleux.*

et la clinoïde postérieure. Elle loge dans sa partie postérieure le sinus latéral, dans sa partie antérieure le sinus pétreux supérieur. Au niveau du bord supérieur du rocher, elle passe en pont au-dessus de l'incisure du trijumeau et délimite un

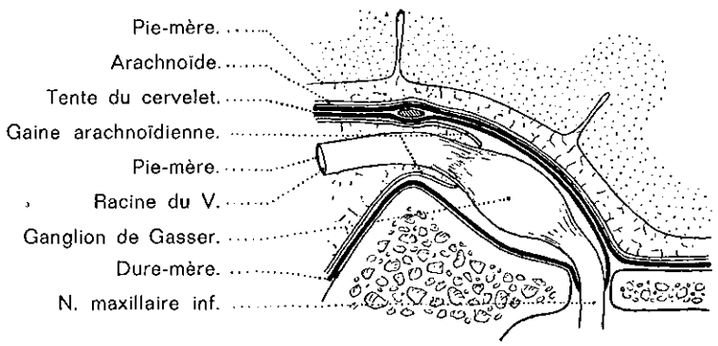

Fig. 291. — *Le cavum de Meckel : conception personnelle.*

orifice ovalaire qui conduit dans une petite cavité aplatie appelée cavum de Meckel où se trouvent le ganglion de Gasser et la portion initiale des trois branches du trijumeau. D'après les classiques, le cavum de Meckel est constitué par un dédou-

blement de la dure-mère. Nous avons, avec Ch. Bimes, démontré qu'il n'en est rien et que cette loge est en réalité « un diverticule de la dure-mère de la fosse postérieure qui s'insinue entre les deux feuillets de la dure-mère de la fosse cérébrale moyenne » (1947) (fig. 291).

Fig. 292.
Foramen ovale.
Variations avec l'indice crânien.
I. Foramen ovale d'un crâne brachycéphale.
II. Foramen ovale d'un crâne dolichocéphale.
(D'après G. Lazorthes et J. Espagno, 1949.)

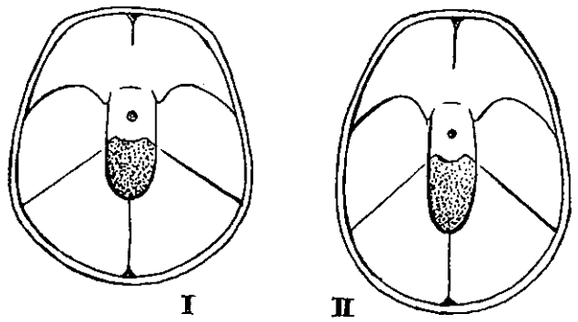

La circonférence antérieure ou petite circonférence est concave en avant. Elle forme avec le bord supérieur de la gouttière basilaire un orifice allongé d'avant en arrière : le trou ovale ou *foramen ovale* de Pacchioni. Nous avons étudié avec J. Espagno (1949) la forme et les dimensions du foramen ovale et précisé quelles étaient ses variations avec l'indice céphalique (fig. 292). Cet orifice correspond au

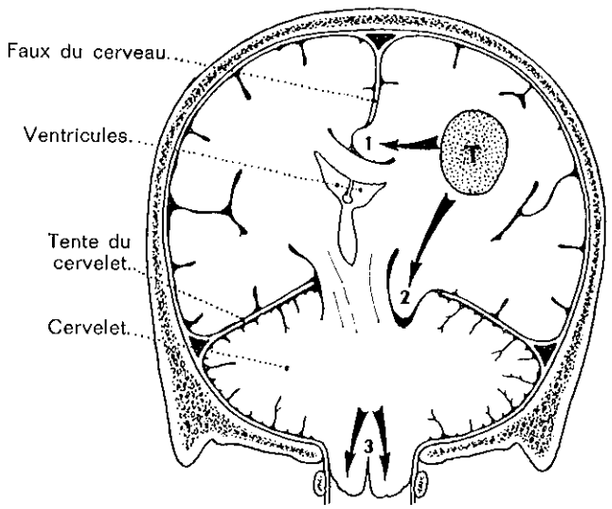

Fig. 293.
Les hernies cérébrales : *1,* hernie sous-falciforme; *2,* hernie dans le trou ovale (engagement temporal) ; *3,* hernie dans le trou occipital (engagement cérébelleux).

mésencéphale; par lui les fosses cérébrale et cérébelleuse communiquent. A travers cet orifice peuvent, dans les cas d'hypertension crânienne, se faire des hernies (ou engagements) soit de haut en bas (hernie temporale), soit de bas en haut (hernie du vermis supérieur). Au-delà du foramen ovale, la petite circonférence passe au-dessus du sommet du rocher et de la grande circonférence et en dehors

de l'apophyse clinoïde postérieure; elle va se fixer sur l'apophyse clinoïde antérieure. Elle abandonne latéralement un feuillet dure-mérien qui se continue avec la dure-mère de la fosse temporale et forme la paroi externe du sinus caverneux.

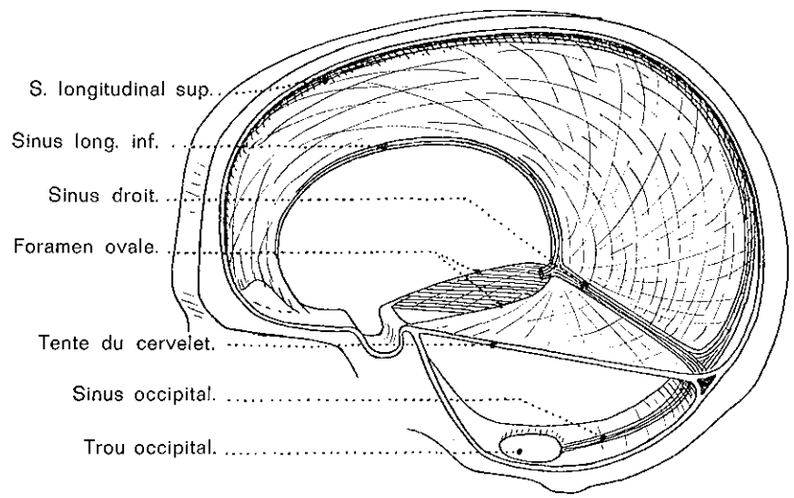

Fig. 294. — *Le foramen ovale, vu sur une coupe bilatérale à la ligne médiane.*

Ainsi, de chaque côté de la loge hypophysaire, les extrémités antérieures des grandes et petites circonférences de la tente du cervelet délimitent une surface triangulaire : le côté externe en est constitué par la petite circonférence, le côté

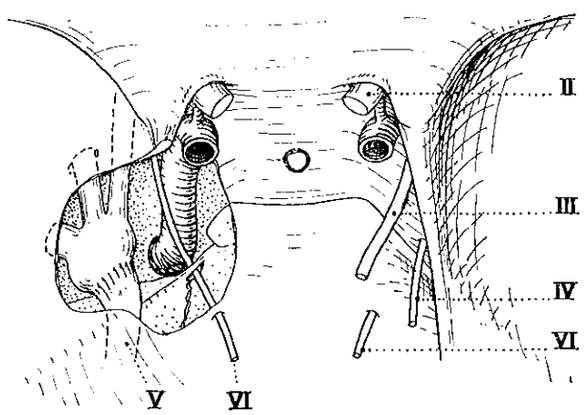

Fig. 295.
Le sinus caverneux.
A gauche, sinus caverneux ouvert montrant le trajet du VI.
A droite, pénétration des nerfs dans le sinus caverneux.

postérieur par la grande circonférence, le côté interne est une ligne fictive unissant les deux apophyses clinoïdes. Dans l'aire de cette surface triangulaire, les IIIe et IVe nerfs crâniens traversent la dure-mère et pénètrent dans le sinus caverneux. Le moteur oculaire externe traverse la paroi postérieure et cheminera d'arrière en

avant dans le sinus caverneux. Dans la paroi externe, entre deux lames fibreuses, cheminent les nerfs moteur oculaire commun, pathétique ophtalmique et maxillaire supérieur.

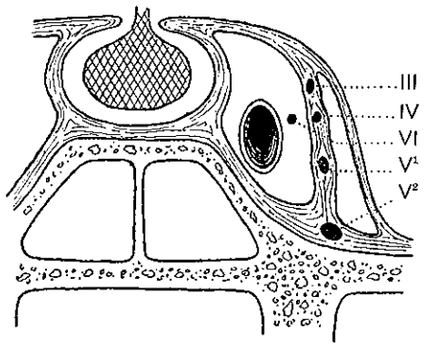

Fig. 296. — *Coupe vertico-frontale du sinus caverneux et de la loge hypophysaire.*

b) La tente de l'hypophyse.

Cloison horizontale située au-dessus de la loge de l'hypophyse, elle a la forme d'un quadrilatère. Elle est fixée en arrière de la lame quadrilatère du sphénoïde, en avant au bord postérieur de la gouttière optique et à ses angles aux quatre apophyses clinoïdes. Elle est percée d'un orifice où passe la tige hypophysaire; de là le nom qui lui est donné de diaphragme de l'hypophyse.

Sur une coupe sagittale médiane, on peut prendre connaissance de sa constitution. La dure-mère qui tapisse la face postérieure de la lame quadrilatère se divise sur le bord supérieur de cette lame en deux feuillets : Un superficiel se porte horizontalement en avant et se fixe à la lèvre postérieure de la gouttière optique : il constitue la tente de l'hypophyse; dans son épaisseur, deux sinus veineux à direction transversale entourent l'orifice central et la tige hypophysaire, on les appelle pour cette raison sinus coronaires; ils se réunissent à droite et à gauche dans un canal commun qui va dans le sinus caverneux. — Un profond revêt la loge hypophysaire dans toute son étendue et vient rejoindre le feuillet superficiel en avant, en arrière et sur les côtés. Sur les côtés, il forme une cloison verticale qui sépare l'hypophyse du sinus caverneux.

La face supérieure de la tente de l'hypophyse est en rapport d'avant en arrière avec le chiasma optique, l'hypothalamus et l'infundibulum. Sa face inférieure recouvre l'hypophyse.

c) La tente du bulbe olfactif.

C'est un petit prolongement situé à la partie antérieure de la fossette olfactive, entre le bord du frontal et l'apophyse crista galli. En forme de croissant à concavité postérieure, il forme la voûte d'une petite cavité en cul-de-sac dont le plancher est représenté par la partie correspondante de la lame criblée. Dans cette petite loge est l'extrémité antérieure du bulbe olfactif (fig. 297).

d) La faux du cerveau.

Une cloison verticale médiane située dans la scissure interhémisphérique sépare les deux hémisphères cérébraux. Sa hauteur maximum en arrière est de 5 cm; elle va progressivement en diminuant vers l'avant où elle est d'environ 1 cm. Elle a effectivement la forme d'une faux (fig. 298).

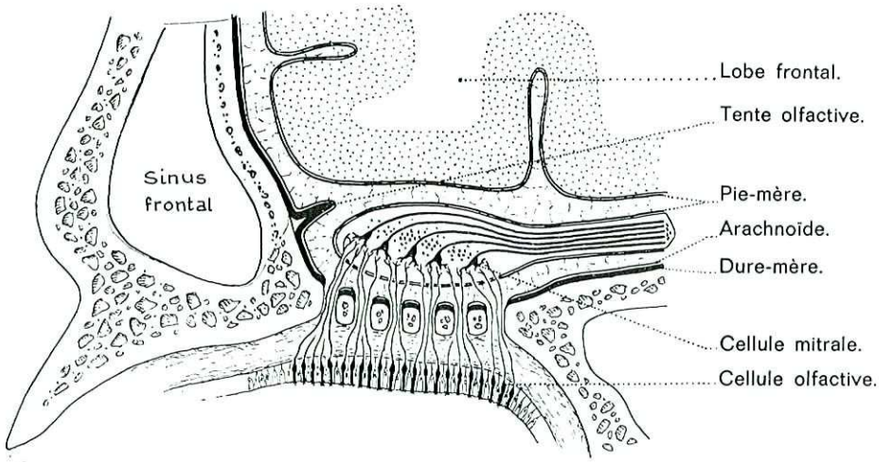

Fig. 297. — *Coupe sagittale du nerf olfactif.*

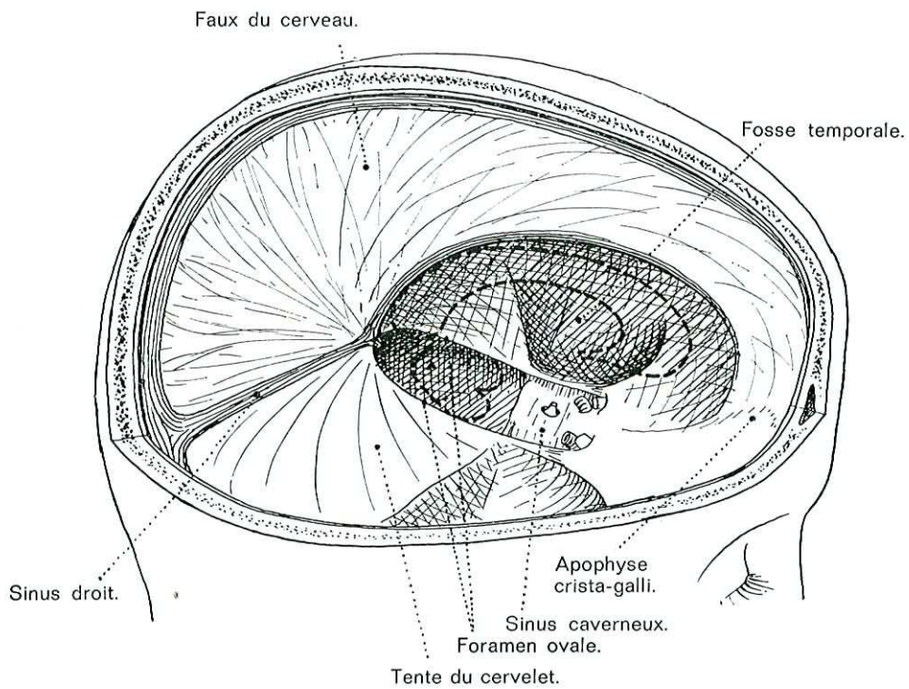

Fig. 298. — *Faux du cerveau* (vue latérale).
En tireté : dans le trou ovale, le mésencéphale. Sous la faux, le corps calleux.

Ses faces latérales droite et gauche, verticales, planes, répondent aux hémisphères cérébraux. La faux est quelquefois perforée en avant et les hémisphères sont au contact.

Le bord supérieur est convexe. Il contient le sinus longitudinal supérieur. Il commence au trou borgne, suit la crête frontale, la gouttière longitudinale pariétale et se termine sur la protubérance occipitale interne.

Le bord inférieur concave, mince, tranchant contient le sinus longitudinal inférieur. Il répond à la face supérieure du corps calleux au contact duquel il n'est qu'en arrière. Il s'en écarte de plus en plus en avant à mesure qu'on se rapproche du genou du corps calleux; ainsi est délimité un espace triangulaire à sommet postérieur dans l'aire duquel les deux hémisphères sont adossés l'un à l'autre et au niveau duquel peuvent se faire dans le cas de tumeur ou d'œdème cérébral d'un hémisphère cérébral un engagement dit sous-falciforme.

Le sommet s'insère sur l'apophyse crista galli en l'enveloppant. Il dépasse son bord postérieur et s'étend en arrière au voisinage de la suture sphéno-ethmoïdale. En avant de l'apophyse crista galli, la faux envoie un prolongement dans le trou borgne. Quelquefois, ce prolongement est accompagné d'une veine qui représente l'origine du sinus longitudinal supérieur.

La base oblique en bas en arrière correspond à la crête médiane de la tente du cervelet qu'elle maintient tendue. Elle est parcourue par le sinus droit.

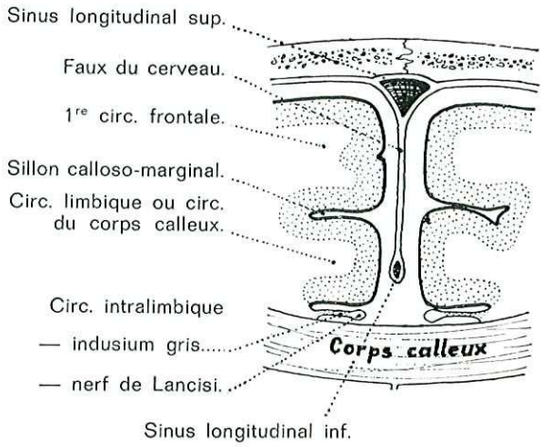

Fig. 299. — *La scissure interhémisphérique.*

La faux est manifestement constituée par deux feuillets dont la séparation est plus facile dans la partie postérieure et chez le nouveau-né. Chez l'adulte, la faux est résistante dans sa partie postérieure et le long de la voûte crânienne; elle est moins résistante et parfois fenêtrée à l'union du tiers antérieur et des deux tiers postérieurs. Parfois, elle est calcifiée par endroits; ces calcifications sont visibles sur les radiographies.

L'étude de la structure de la faux du cerveau permet de distinguer deux segments dont la réunion se fait juste en arrière du bregma (M. Renard, P. Poisson et J. L. Cayotte) (fig. 300).

Un segment antérieur : les faisceaux fibreux issus de l'apophyse crista-galli et de la partie antérieure du bord libre s'épanouissent en éventail sur les faces latérales droite et gauche, vers le sinus longitudinal supérieur dont ils renforcent la paroi. Ils ont une direction arciforme à concavité inférieure. Au niveau de la jonction faux du cerveau-dure-mère de la voûte, la plupart des faisceaux subissent un renforcement notable par un phénomène de condensation sur 1 à 2 cm; ensuite, ils se dispersent à nouveau sur la dure-mère de la voûte vers l'avant ou vers l'arrière.

Un segment postérieur : les faisceaux fibreux issus du point de jonction du bord inférieur de la faux avec la tente du cervelet, ainsi que de la partie postérieure du bord libre de la faux, dessinent un double système d'éventail : un éven-

tail supérieur vertical va sur les faces latérales de la faux; il est constitué par des faisceaux antérieurs, obliques en haut et en avant, des faisceaux moyens, verticaux, des faisceaux postérieurs, obliques en haut puis horizontaux jusqu'au

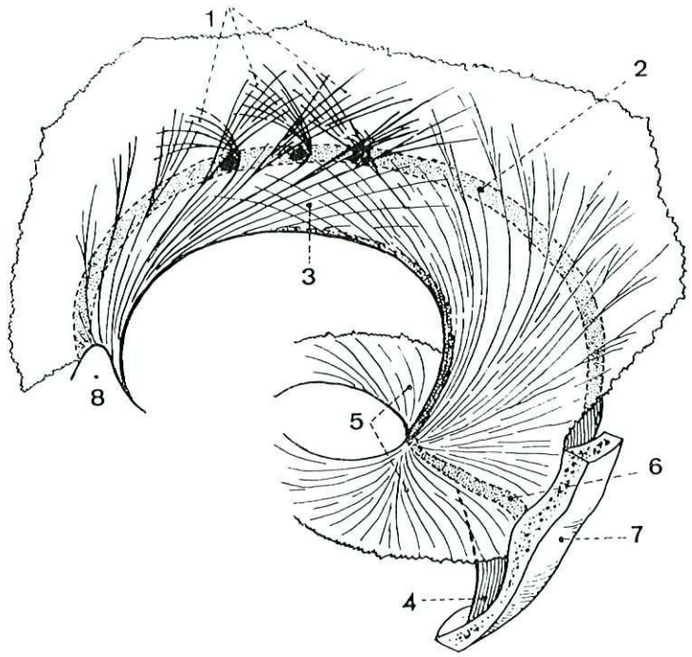

Fig. 300. — *Structure de la faux du cerveau.*
1, Expansions fibreuses de la faux vers la dure-mère de la voûte; *2*, sinus longitudinal supérieur; *3*, faux du cerveau; *4*, faux du cervelet; *5*, fente du cervelet; *6*, sinus droit; *7*, occipital; *8*, apophyse crista-galli. (D'après Renard, Poisson et Cayotte, modifié.)

pressoir d'Hérophile. Un éventail inférieur horizontal s'épanouit dans la tente du cervelet. La tente du cervelet et les faux du cerveau et du cervelet constituent en effet, au point de vue architectural, un même système : il y a continuité des fibres de l'un à l'autre.

e) La faux du cervelet.

C'est une cloison verticale médiane, située entre les hémisphères du cervelet. Elle est beaucoup moins étendue que la faux du cerveau.

Les faces latérales répondent aux hémisphères cérébelleux.

Le bord postérieur convexe s'insère sur la crête occipitale interne. Il loge dans son épaisseur les deux sinus occipitaux postérieurs.

Le bord antérieur concave libre répond à la grande scissure médiane du cervelet; il n'est pas rare de voir ce bord se creuser d'une gouttière longitudinale destinée à loger le vermis inférieur (gouttière vermienne).

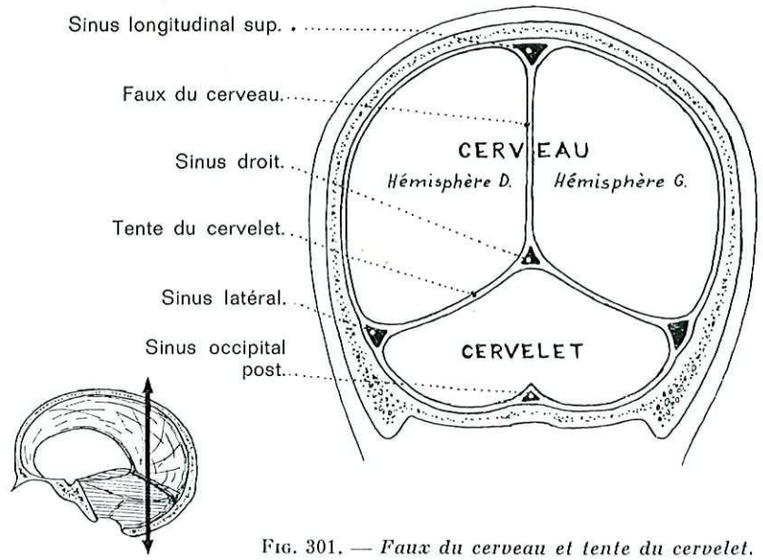

Fig. 301. — *Faux du cerveau et tente du cervelet.*

La base supérieure est unie à la partie médiane de la tente du cervelet où elle correspond à la base de la faux du cerveau.

Le sommet dirigé en bas, en avant, se bifurque au niveau du trou occipital. Ses deux branches de bifurcation s'écartent l'une de l'autre pour suivre le pourtour de cet orifice. Chacune contient la partie inférieure du sinus occipital postérieur correspondant.

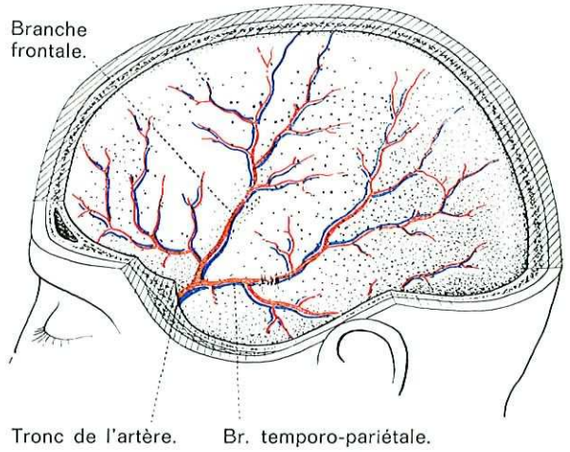

Fig. 302. — *L'artère méningée moyenne.*

VAISSEAUX ET NERFS

Artères. — La dure-mère est peu vascularisée.

— *L'artère méningée moyenne,* la plus importante, vient de la maxillaire interne, traverse le trou petit rond, se ramifie sur la dure-mère et laisse son impression faite de fines gouttières sur la grande aile du sphénoïde, le temporal et le pariétal. Elle se termine par une branche antérieure la plus volumineuse et une postérieure. La rupture est responsable d'une hémorragie développée entre dure-mère et os : l'hématome extra-dural.

— *L'artère petite méningée* vient de l'artère maxillaire interne et pénètre dans le crâne par le trou ovale.

— *L'artère méningée postérieure* vient de l'artère vertébrale ou de la pharyngienne ascendante; elle passe par le trou déchiré postérieur et va vasculariser la partie postérieure de la dure-mère, la tente et la faux du cervelet.

Veines. — Il y a deux réseaux d'origine :

— Un réseau profond peu développé constitué par de larges mailles de forme irrégulière.

— Un réseau superficiel fait de veines isolées ou accolées aux artères méningées. La plupart communiquent en haut avec le sinus longitudinal supérieur et en bas avec les plexus veineux ptérygoïdiens, et constituent une anastomose entre les réseaux intracrâniens et extra-crâniens.

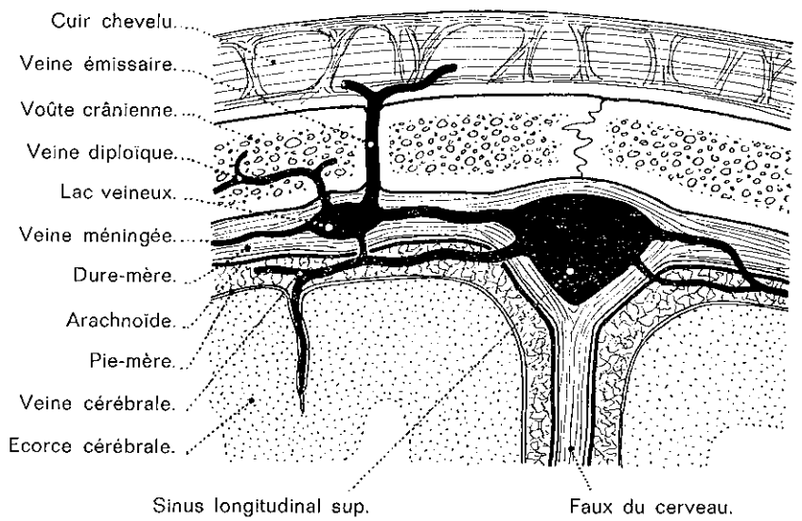

FIG. 303. — *Lac veineux et veine méningée* (coupe frontale).

Les lacs sanguins de Trolard sont des cavités contenues dans la dure-mère. Ils siègent surtout de chaque côté du sinus longitudinal supérieur, mais aussi dans la tente du cervelet au voisinage du sinus latéral, quelquefois à la base de la faux du cerveau. Ils ont la forme d'ampoules irrégulières allongées parcourues de brides conjonctives. Ils renferment souvent des granulations de Pacchioni. Ils communiquent : 1° avec les sinus; 2° avec les veines méningées qui se déversent généralement dans les lacs et non directement dans les sinus; 3° avec les veines cérébrales superficielles qui vont au sinus en passant dans les lacs; 4° avec les veines diploïques et émissaires. Ce sont en somme des diverticules du système veineux où se déverse le trop-plein des sinus et des veines encéphaliques. C'est la raison pour laquelle on les a appelés lacs de dérivation ou lacs de sûreté (Tillaux, Labbé).

Innervation. — La dure-mère a deux ordres de nerfs : des nerfs vasculaires qui suivent les artères méningées et des nerfs propres.

Les nerfs méningés antérieurs viennent du filet ethmoïdal du rameau nasal de l'ophtalmique. Ils vont à la dure-mère qui recouvre la lame criblée de l'ethmoïde. Ils envoient un ou deux filets à la muqueuse des sinus frontaux.

Les nerfs méningés principaux viennent du trijumeau. Chaque branche du trijumeau donne comme première collatérale un rameau méningé dont le trajet est récurrent.

— Le nerf ophtalmique donne le nerf récurrent d'Arnold (ou nerf récurrent de la tente du cervelet). Il se dirige en arrière, croise le pathétique et se termine

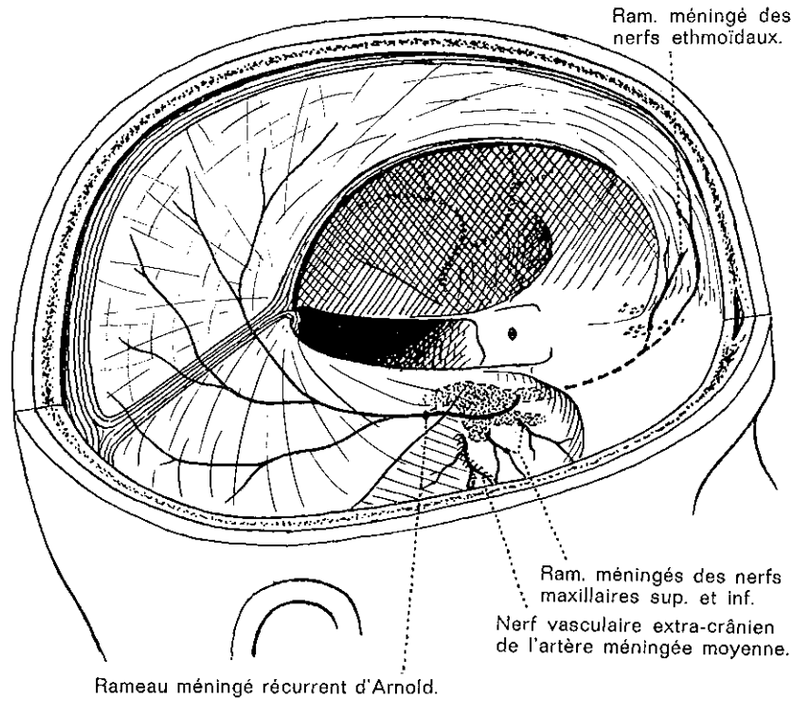

FIG. 304. — *Les rameaux méningés du trijumeau.*

dans la tente du cervelet par deux branches : une interne va dans le sinus droit et la partie inférieure de la faux du cerveau, une externe va à la dure-mère du sinus latéral et de la voûte.

— Le nerf méningé du nerf maxillaire supérieur passe par le trou grand rond, celui du nerf maxillaire inférieur passe par le trou ovale. Ces nerfs vont à la dure-mère de la fosse temporale et suivent les ramifications de l'artère méningée moyenne.

Un nerf méningé postérieur vient du nerf pneumogastrique, un autre vient parfois du nerf grand hypoglosse; ils sont destinés à la dure-mère de la fosse postérieure.

II. — LA PIE-MÈRE CRANIENNE

C'est une membrane mince et vasculaire qui recouvre les divers segments de l'encéphale.

La face interne suit tous les accidents du relief de l'encéphale et lui adhère par des filaments conjonctifs et par d'innombrables petits vaisseaux. Sur le cerveau, elle tapisse la face libre des circonvolutions et descend dans le fond des sillons; elle envoie dans chaque sillon deux feuillets qui se fusionnent dans le fond. Sur le cervelet, le même double feuillet existe dans les sillons de premier ordre (grand sillon circonférentiel); dans les sillons de deuxième ordre et troisième ordre, il y a un seul feuillet adhérent par l'une ou l'autre de ses faces aux lames cérébelleuses voisines. Sur le tronc cérébral, la pie-mère est plus adhérente, moins vasculaire, plus résistante.

La face externe correspond aux espaces sous-arachnoïdiens et au liquide céphalo-rachidien.

Les formations choroïdiennes sont des dépendances de la pie-mère. Elles constituent ce que l'on appelle la pie-mère interne. Entre bulbe et cervelet, elle forme la toile choroïdienne inférieure et les plexus choroïdes du IVe ventricule. Elle s'insinue dans la fente de Bichat et forme la toile choroïdienne supérieure et les plexus choroïdes des ventricules latéraux (voir *Ventricules*, p. 343).

III. — L'ARACHNOÏDE CRANIENNE

Le feuillet pariétal s'applique sur la face interne de la dure-mère et de ses prolongements. Elle leur adhère intimement.

Le feuillet viscéral passe en pont au-dessus des sillons et dépressions de l'encéphale.

Entre arachnoïde et pie-mère, l'espace s'appelle sous-arachnoïdien.

— Sur la face externe des hémisphères, le feuillet viscéral s'étend du lobe frontal au lobe occipital. Au niveau des sillons, il passe en pont d'une circonvolution à l'autre et transforme le sillon sous-jacent en un canal triangulaire.

— Sur la face interne, le feuillet viscéral descend vers le corps calleux; il passe sous le bord inférieur de la faux du cerveau et remonte sur l'hémisphère opposé. Comme la faux du cerveau, l'arachnoïde repose sur le corps calleux en arrière et en est séparé en avant par 6 à 8 mm; dans cet intervalle, les deux hémisphères sont en contact et entre eux court la citerne sus-calleuse.

— Sur la base de l'encéphale, la disposition est complexe. Latéralement, l'arachnoïde recouvre le lobe orbitaire; elle forme une gaine complète au bulbe olfactif; elle passe en pont sur la scissure de Sylvius, ce qui délimite le lac sylvien ou lac antéro-latéral et recouvre le lobe temporo-occipital. — Sur la ligne médiane, elle passe directement d'un hémisphère à l'autre et détermine la formation d'un vaste espace appelé confluent antérieur qui s'étend jusqu'au chiasma

optique. Il se porte directement en arrière jusqu'à la protubérance, ce qui délimite le lac central ou confluent central.

— Sur le cervelet, l'arachnoïde passe directement du bourrelet du corps calleux sur la face supérieure du cervelet et délimite le confluent supérieur ou lac cérébelleux supérieur qui a pour plancher les tubercules quadrijumeaux, la valvule de Vieussens, l'extrémité antérieure du vermis supérieur. Elle revêt ensuite les hémisphères cérébelleux. A la partie inférieure, elle passe d'un hémisphère à l'autre et descend directement sur la face postérieure du bulbe, ce qui délimite le confluent inférieur ou lac cérébelleux inférieur ou grande citerne dont la paroi supérieure répond au vermis supérieur, la paroi antérieure à la toile choroïdienne du IVe ventricule; dans ce lac s'ouvre le trou de Magendie.

La continuité des deux feuillets arachnoïdiens constitue des *gaines séreuses* autour des vaisseaux et des nerfs qui traversent la cavité de l'arachnoïde. L'orifice dure-mérien est en général trop juste pour que l'arachnoïde y pénètre avec le nerf; on peut cependant constater une très légère invagination de l'arachnoïde dans le conduit ostéofibreux du conduit auditif interne.

Les granulations de Pacchioni, dont la constitution a déjà été étudiée (p. 461), sont des corpuscules blanc grisâtre développés dans l'épaisseur des méninges. Ils sont situés surtout le long de la grande scissure interhémisphérique de chaque côté du sinus longitudinal supérieur et au voisinage du sinus latéral, du sinus caverneux, du sinus pétreux supérieur. Du volume d'un grain de millet, quelquefois d'un gros pois, ils sont sphériques en massue ou pédiculés; leur consistance est molle ou ferme. Ils se multiplient avec l'âge.

CHAPITRE XXVII

LE LIQUIDE CÉPHALO-RACHIDIEN (1)

Le liquide céphalo-rachidien (L. C. R.) est en contact intime avec l'axe cérébro-spinal. Il remplit les cavités ventriculaires et baigne sa surface.

Bien que relativement peu abondant — 100 à 150 cm³ —, il constitue une enveloppe hydrique qui joue un rôle mécanique et protège le cerveau contre les variations de pression auxquelles il est soumis.

Il est sécrété, pour sa majeure partie, sinon en totalité, au niveau des pelotons vasculaires des plexus choroïdes. Il est résorbé au niveau des granulations arachnoïdiennes des sinus veineux.

Divers mécanismes assurent la fixité de la composition et le maintien de la pression du L.C.R.

L'examen du L.C.R. et celui des cavités qui le contiennent ont un grand intérêt dans la plupart des affections du système nerveux.

DESCRIPTION

I. — LE LIQUIDE CÉPHALO-RACHIDIEN

Le volume du L.C.R. est constant et égal en moyenne à 140 ml dont 25 dans les ventricules et 115 dans les espaces sous-arachnoïdiens et les citernes.

1° Constitution physique.

Aspect : limpide, eau de roche, incolore.

Volume : 100 à 150 cm³.

Poids spécifique :

liquide lombaire : 1,005 à 1,009;
liquide ventriculaire : 1,002 à 1,004;
plasma sanguin : 1,025.

Viscosité : 1,020-1,027 (rapporté à $H_2O = 1$).

Légèrement alcalin, pH = 7,4.

(1) Avec la collaboration de Yves Lazorthes, Maître de conférences agrégé de Neurochirurgie.

2° *Constitution chimique.*

Le L.C.R. vient du plasma sanguin. Qualitativement, il a la même composition, et toute substance qui, normalement, est dans le L.C.R. se trouve dans le sang. Il y a toutefois des différences quantitatives importantes : en particulier, le L.C.R. contient peu de protéines, moins de sucre et des chlorures en plus grande concentration. Le L.C.R. n'est donc pas un simple filtrat plasmatique.

Protéines totales. — Liquide ventriculaire : 0,10 g; liquide lombaire et péricérébral : 0,20 g. Le plasma sanguin contient 400 fois plus de protéines (6 à 8 g). Albumine : 0,20 g. Urée : 0,20 g. La teneur en urée du L.C.R. est plus faible que celle du plasma, mais suit en général les variations du taux de l'urée dans le plasma.

Glucose. — Liquide ventriculaire : 0,80 g; liquide lombaire : 0,50 g. La teneur en glucose du liquide ventriculaire est à peu près la même que celle du plasma; par contre, elle est moindre dans le liquide lombaire. Les variations du glucose dans le plasma et dans le L.C.R. se font dans le même sens.

Lipides. — On a pu démontrer la présence d'acide gras, de cholestérol, de phospholipides.

Chlorures (en NaCl) : 7 g à 7,60 g/l. La teneur en NaCl est plus élevée dans le L.C.R. que dans le plasma. Les variations du taux de NaCl dans le plasma et le L.C.R. se font dans le même sens.

Sodium	3,35 g/l
Potassium	0,11 à 0,14 g/l
Calcium	0,050 g/l
Magnésium	0,018 à 0,025 g/l

3° *Eléments figurés.*

Liquide ventriculaire : 0 à 1 élément par mm³. Liquide lombaire : 2 à 3 éléments.

II. — LES RÉSERVOIRS LIQUIDIENS

Le L.C.R. occupe un espace clos; divisé en deux départements distincts : l'un profond ventriculaire, l'autre superficiel, sous-arachnoïdien; l'un et l'autre communiquent au niveau du IVᵉ ventricule.

1° *Le système ventriculaire.*

Il est tapissé par la membrane épendymaire constituée par une couche épithéliale unicellulaire de cellules cylindro-coniques qui repose sur une couche sous-épendymaire.

La couche des cellules épendymaires. — Le bord des cellules porte des cils; la surface est plissée, réalisant presque de véritables microvillosités. La base des cellules porte chez l'embryon un prolongement long et grêle qui s'implante sur la membrane limitante externe, c'est-à-dire sur la pie-glie ou membrane gliale; il disparaît chez l'adulte. Les jonctions intercellulaires ont été particulièrement étudiées en microscopie électronique (Brightman et Palay, 1963). La question est de savoir si la membrane épendymaire est une barrière méningo-cérébrale et si elle est plus ou moins perméable : plusieurs types de jonction intercellulaire ont été décrits. On admet que les jonctions intercellulaires sont étanches, donc

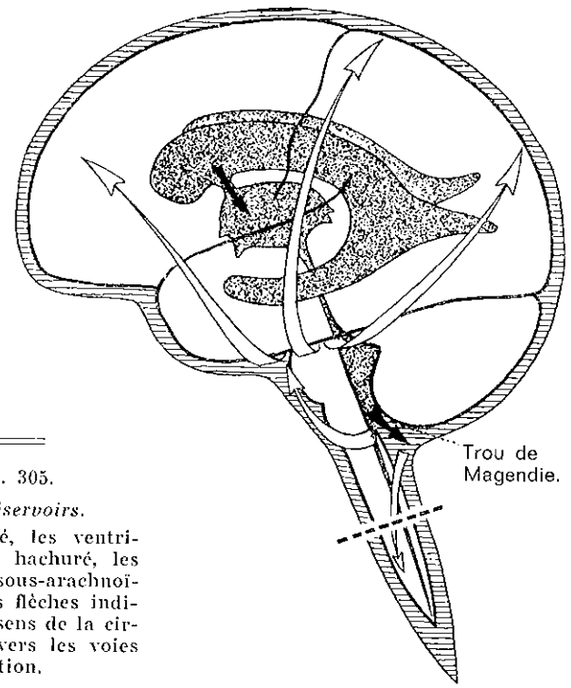

Fig. 305.
Les réservoirs.
En pointillé, les ventricules; en hachuré, les espaces sous-arachnoïdiens. Les flèches indiquent le sens de la circulation vers les voies de résorption.

que la couche épendymaire est une barrière sélective aux échanges de métabolites entre le tissu nerveux, l'espace extra-cellulaire et le L.C.R. Les métabolites doivent ainsi suivre une voie transcellulaire par un phénomène de transport actif dû à un potentiel de membrane.

La couche sous-épendymaire est représentée par les prolongements des astrocytes adjacents qui s'alignent sous l'épendyme sans interposition de membrane basale.

Il existe quatre ventricules : deux ventricules latéraux et deux médians : le IIIᵉ et le IVᵉ ventricule. La morphologie de ces cavités peut être étudiée *in vivo* grâce aux ventriculographies directes ou encéphalographies gazeuses fractionnées par voie lombaire.

— **Les ventricules latéraux** sont situés à l'intérieur des hémisphères cérébraux. Ils ont sur les clichés ventriculographiques de profil la forme d'un fer à cheval ouvert en avant et en bas. On les divise en quatre parties : corne frontale, corne occipitale, corne temporale et carrefour ventriculaire (v. p. 336).

Le trou de Monro fait communiquer les ventricules latéraux et le IIIe ventricule. Il a 2 à 3 mm de diamètre.

— **Le troisième ventricule** est une étroite fente dont les parois sont séparées de 4 à 5 mm et dont la longueur est de 4 cm et la hauteur de 2,5 cm. Sur les clichés de profil, il apparaît dans la concavité des ventricules latéraux sous la forme d'un rectangle allongé d'avant en arrière. On peut presque toujours l'identifier au centre de la commissure grise, image claire, arrondie. Des diverticules ou récessus sont visibles :

— en avant, deux récessus : un chiasmatique et un infundibulaire entre lesquels est la saillie du chiasma optique;
— en arrière, deux récessus : un sus-épiphysaire, de forme et de dimension variables, et un épiphysaire peu profond.

— **L'aqueduc de Sylvius** fait communiquer les IIIe et IVe ventricules; c'est un canal de 15 mm de long et de 1 à 2 mm de diamètre.

— **Le quatrième ventricule.** — Cette cavité est surtout visible sur les ventriculographies de profil sous l'aspect d'une image triangulaire effilée, à base antérieure bulbo-protubérantielle presque verticale et à sommet postérieur cérébelleux.

— **Le canal de l'épendyme** occupe toute la hauteur de la moelle. Il a une existence quasi virtuelle (1/10 de mm de diamètre); il n'est pas perméable sur toute sa hauteur.

2° *Les espaces sous-arachnoïdiens.*

Ils sont situés entre la pie-mère et l'arachnoïde (conception classique) ou dans les mailes de la leptoméninge (conception moderne). L'arachnoïde passe en pont au-dessus des dépressions de la corticalité, tandis que la pie-mère s'applique à la surface du cortex et constitue avec la névroglie périphérique la membrane pie-gliale.

L'espace sous-arachnoïdien rachidien entoure complètement la moelle du crâne au cul-de-sac dural inférieur (S2). Il est traversé par les ligaments dentelés (v. p. 465) qui le subdivisent en deux espaces :

— Un antérieur où sont les racines antérieures.
— Un postérieur où sont les racines postérieures.

A la partie inférieure entre l'extrémité inférieure de la moelle (L2) et du cône dure-mérien (S2), l'espace sous-arachnoïdien s'élargit et constitue le lac spinal dans lequel flottent les nerfs de la queue de cheval.

L'espace sous-arachnoïdien crânien. — Les élargissements de cet espace portent des noms différents selon leur taille : aux petits sillons de l'écorce correspondent les rivuli; aux grands sillons les rivi; aux scissures les flumina. Les flumina débouchent dans les *citernes* ou *lacs*.

— **La grande citerne** ou lac cérébelleux inférieur (citerne cérébello-bulbo-médullaire) est déterminée par le passage « en pont » de l'arachnoïde du cervelet au bulbe (tandis que la pie-mère recouvre la face inférieure du cervelet). Elle est donc limitée :

— En avant et en bas par le bulbe et la moelle.
— En haut et latéralement par le vermis et les amygdales cérébelleuses.
— En arrière par l'arachnoïde et la dure-mère occipito-atloïdiennes.

Elle communique avec, en bas le lac spinal, en avant les lacs de la base par le canal circumbulbaire ou ponto-cérébelleux supérieur par la vallécule ou citerne interamygdalienne et le canal sagittal périvermien.

— **Le lac cérébelleux supérieur,** en général peu important, est limité en haut par la tente du cervelet, en bas par la face postérieure du vermis.

— **La citerne de l'angle ponto-cérébelleux** est un espace triangulaire limité en avant par le versant postéro-supérieur du rocher, en dedans par la face latérale de la protubérance, en arrière par l'hémisphère cérébelleux; elle communique en haut avec la citerne pédonculaire; elle a des rapports importants avec le conduit auditif interne.

— **La citerne basilaire** est située à la partie inférieure du cerveau et à la partie antérieure du tronc cérébral. Elle est subdivisée en plusieurs portions :

1° Les citernes prébulbaire et prépontique situées sur la face antérieure du bulbe et de la protubérance.

2° La citerne pré- ou interpédonculaire située au voisinage de l'orifice tentoriel. De capacité notable, elle constitue la partie la plus importante de la citerne basale et se voit en général facilement sur les clichés encéphalographiques de profil.

3° La citerne chiasmatique fait suite en avant à la précédente; on la divise en : portion rétrochiasmatique ou suprasellaire et portion préchiasmatique qui se continue en haut par la citerne de la lame terminale.

— **La citerne péricalleuse** constitue un véritable prolongement antérieur et supérieur de la citerne basale. Impaire et médiane, partie en avant de la citerne chiasmatique, elle se dirige d'abord en haut et se poursuit en arrière par le flumen péricalleux qui la met en relation avec la citerne de la veine de Galien.

— **La citerne de la veine Galien,** située derrière l'épiphyse et les tubercules quadrijumeaux devant le vermis supérieur, est à cheval entre les loges cérébelleuse et cérébrale. Elle est unie directement à la citerne basilaire par les canaux circum-pédonculaires et indirectement par le flumen péricalleux. Elle contient l'anse de Galien formée par les veines cérébrales internes et les veines basilaires.

— **La citerne ambiante ou latéro-mésencéphalique** constitue un espace sous-arachnoïdien pair et symétrique situé sur les faces latérales du mésencéphale. Elle communique en avant avec la citerne pontique, en arrière avec la citerne de la veine de Galien. Dans la citerne, cheminent la veine basilaire, les artères cérébrales postérieures et cérébelleuses supérieures, le nerf pathétique. Des expansions latérales et supérieures de la citerne ambiante constituent les citernes rétro-pulvinariennes.

— **Les lacs sylviens** pairs et symétriques constituent un véritable prolongement latéral de la citerne basale. Ils partent de la pointe du lobe temporal et se prolongent en haut et en arrière. Limités par les deux lèvres de la scissure de Sylvius, ils occupent toute la vallée sylvienne et donc s'étendent dans l'insula.

— **Les nappes** sont représentées par les espaces sous-arachnoïdiens minces qui revêtent la surface des formations encéphaliques. La faux du cerveau et la tente du cervelet les subdivisent en deux groupes : les nappes cérébelleuses recouvrent les hémisphères cérébelleux; les nappes cérébrales de la convexité, de la base et interhémisphériques.

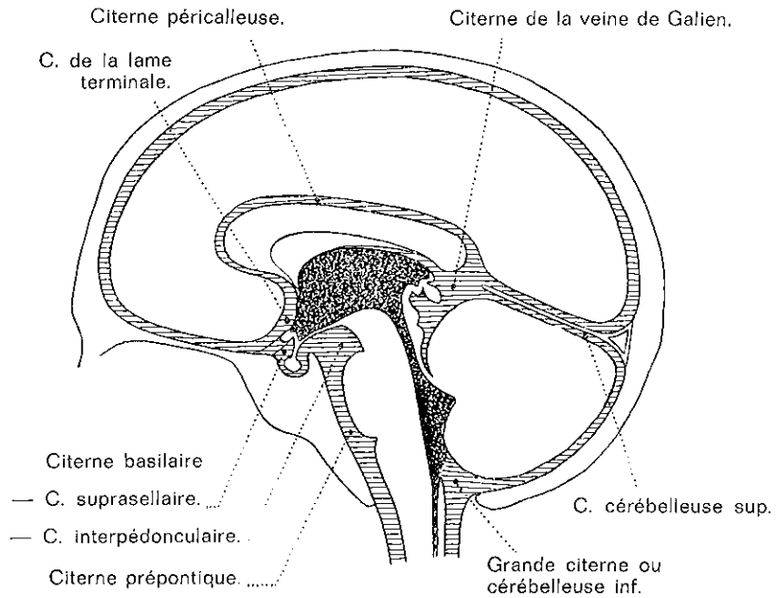

Fig. 306. — *Les citernes.*

3° *Les communications entre les ventricules et les espaces.*

— Un orifice médian, le *trou de Magendie,* est percé dans la membrane du toit du IVe ventricule et la toile arachnoïdienne inférieure; c'est un orifice ovalaire de 4 à 8 mm de diamètre dont l'existence est indiscutable.

— Deux orifices latéraux, les *trous de Luschka,* de forme semi-lunaire, par lesquels passent les plexus choroïdes latéraux du IVe ventricule. Leur existence a été très contestée. Ils correspondent à un point faible de la membrane épendymaire et non à un orifice.

4° *Les prolongements des espaces sous-arachnoïdiens.*

Les espaces sous-arachnoïdiens se prolongent le long des nerfs aux points où ils sortent du crâne ou du rachis (gaines neurales) et le long des vaisseaux à leur pénétration dans le névraxe (gaines vasculaires).

Les gaines neurales. — Les nerfs crâniens et rachidiens doivent, pour atteindre leurs canaux osseux, traverser les méninges.

— *Les racines nerveuses antérieure et postérieure des nerfs rachidiens* sont entourées par la pie-mère qui se prolonge sur elles; par l'intermédiaire de cette gaine elles baignent dans le L.C.R. Au niveau du trou de conjugaison, les deux racines s'accolent et constituent le nerf radiculaire (Nageotte) ou nerf de conjugaison (Sicard). La pie-mère est devenue une mince lame; l'arachnoïde se réfléchit sur le nerf en l'engaînant; la dure-mère se fusionne avec le périoste du trou de conjugaison. Entre le nerf et l'arachnoïde est un prolongement des espaces sous-arachnoïdiens qui s'étend jusqu'au trou de conjugaison; il se prolonge davantage

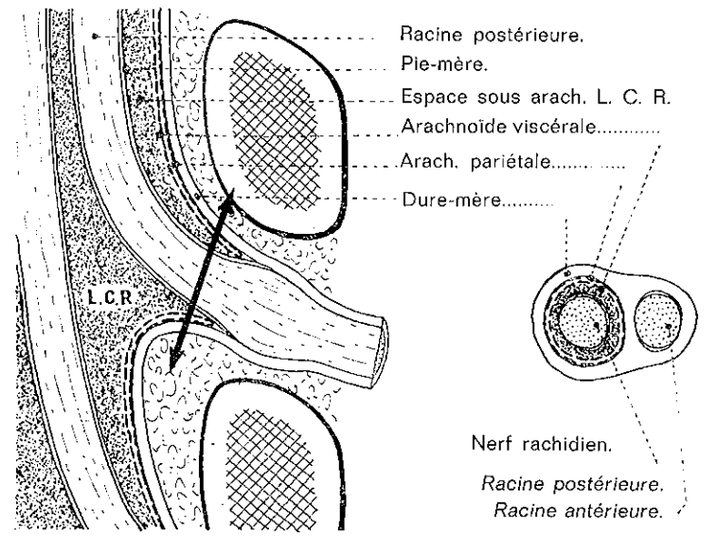

Fig. 307. — *Les gaines méningées des racines rachidiennes.*
A gauche, coupe frontale; à droite, coupe des racines au niveau de leur émergence méningée.

sur la racine postérieure (Sicard et Cestan). Sur le nerf périphérique, les gaines méningées se continuent avec les enveloppes conjonctives et interfasciculaires (fig. 307).

— *Les nerfs crâniens.* — Chaque filet du nerf olfactif est engainé par le tissu sous-arachnoïdien qui l'accompagne jusqu'à la lame criblée. Le nerf optique est entouré d'une gaine faite de trois méninges disposées concentriquement jusqu'à la pénétration dans le globe oculaire. Autour du couple facial auditif, les méninges se prolongent jusqu'au fond du conduit auditif interne...

Au-delà de leurs orifices osseux respectifs crâniens ou rachidiens, les nerfs sont enrobés de tissu conjonctif dans lequel circulent des lymphatiques. Les gaines neurales auraient ainsi d'étroites relations de voisinage avec les espaces lymphatiques; il n'y aurait pas communication directe, mais simple filtration, imprégnation par contiguïté, permettant d'expliquer que le lipiodol fluide intrarachidien injecte les racines sur plusieurs centimètres et que certaines maladies neurotropes se propagent le long des gaines.

Les gaines vasculaires (espaces périvasculaires). — Lorsqu'un vaisseau pénètre dans le système nerveux central, le cortex cérébral par exemple, l'espace sous-arachnoïdien et la pie-mère forment autour de lui un manchon appelé par Virchow « adventice ».

— *L'espace périvasculaire de Virchow-Robin.* — Les artères qui pénètrent, les veines qui sortent sont entourées par un espace périvasculaire clair en continuité avec l'espace sous-arachnoïdien et donc où le liquide céphalo-rachidien circule.

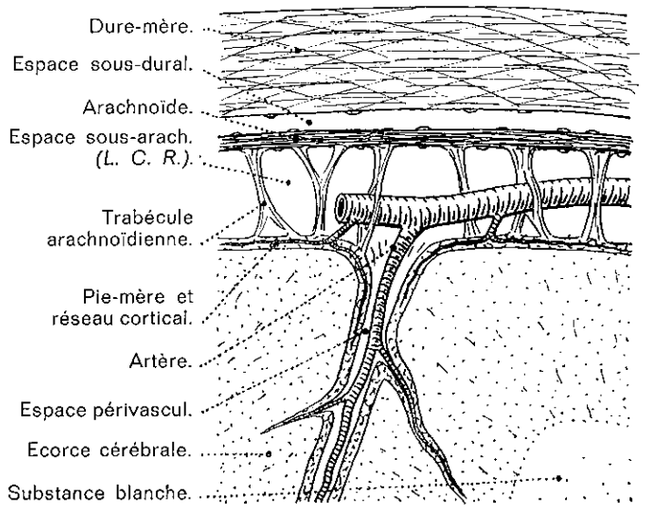

FIG. 308. — *L'espace périvasculaire.*

Cet espace est délimité du côté vasculaire par l'endothélium vasculaire continu, non fenêtré et la membrane basale périvasculaire, du côté cérébral par la pie-mère, la membrane basale superficielle, la glie sous-piale constituée par des couches de prolongements astrocytaires. Dans l'espace périvasculaire sont des fibres collagènes, des cellules pie-mériennes. Progressivement, l'espace périvasculaire diminue et, à une certaine profondeur, la membrane basale périvasculaire et la membrane basale superficielle se fusionnent pour ne plus constituer qu'une membrane unique (M. Rascol et J. Izard, 1971) (fig. 309). Les prolongements névrogliques deviennent progressivement péricapillaires : la gaine des capillaires du parenchyme n'est plus leptoméningée mais gliale... La barrière hémato-encéphalique est constituée par l'endothélium vasculaire qui est continu sans pores, ni fenêtres, et dont les cellules sont unies par des jonctions, par la membrane basale périvasculaire et par la glie périphérique.

— *L'espace de His,* qui a été décrit à l'emplacement de la couche gliale périphérique entre pie-mère et écorce, n'est, d'après la plupart des auteurs, qu'un artéfact de préparation et n'existe pas.

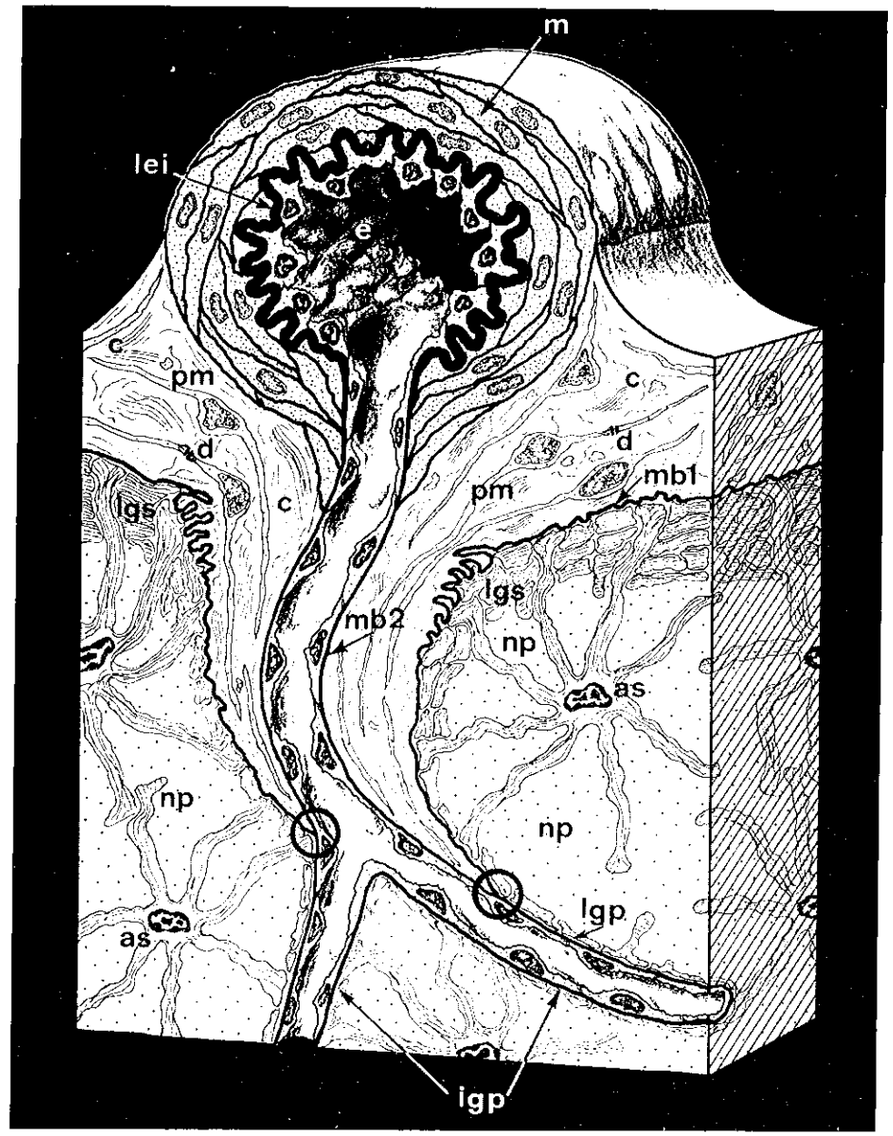

FIG. 309. — Représentation schématique en relief d'une artériole pie-mérienne et d'une de ses branches qui se transforme en capillaire et pénètre dans le cortex cérébral. *as,* astrocyte; *c,* collagène; *d,* desmosome; *e,* endothélium; *lei,* limitante élastique interne; *lgp,* limitans gliae perivascularis; *lgs,* limitans gliae superficialis; *m,* cellule musculaire lisse; mb_1, membrane basale superficielle; mb_2, membrane basale périvasculaire; *np,* neuropile; *pm,* cellules pie-mériennes; *VR,* espace de Virchow-Robin; O, point de fusion des membranes basales superficielle et périvasculaire. *Nota :* l'épaisseur relative des membranes basales a été exagérée sur ce schéma. (D'après M. RASCOL et J. IZARD, 1971.)

PHYSIOLOGIE

A. — ORIGINE, CIRCULATION ET RÉSORPTION

De très nombreux travaux expérimentaux ont été consacrés à ce sujet; citons notamment ceux de H. Dandy et Blackfan, Houston Merritt à l'étranger et, en France, ceux de Sicard, Cestan et Riser.

Le L.C.R. est un produit de sécrétion et non un produit de filtration. Les arguments anatomiques, histologiques, physiologiques et expérimentaux permettent de soutenir cette idée aujourd'hui généralement admise.

1° L'origine du liquide céphalo-rachidien.

La production de L.C.R. est continue. Sa sécrétion est surtout, mais non totalement, d'origine plexuelle.

L'origine plexuelle. — Le rôle des plexus choroïdes dans la formation du L.C.R. fut signalé par Luschka dès 1865.

Les plexus choroïdes prennent tôt chez l'embryon une structure glandulaire, en même temps que se modifie le L.C.R. qui, de gélatineux, devient aqueux. Le revêtement des plexus choroïdes est formé de cellules épithéliales, cuboïdes, disposées en une seule assise contenant des vacuoles et une bordure en brosse; elles ont les caractères de cellules sécrétoires; leurs parois latérales sont unies par des jonctions intercellulaires, jonctions étanches identiques à celles de l'épendyme qui bloquent le passage et obligent à la voie transcellulaire; ce qui explique le caractère de haute sélectivité de cette barrière hémato-méningée. Sous l'épithéliome choroïdien sont des capillaires très fins.

Le blocage des voies d'écoulement du L.C.R. (aqueduc de Sylvius, trou de Magendie) produit une hydrocéphalie, ce qui prouve qu'au niveau des ventricules il existe une sécrétion plus importante que la résorption. Cette sécrétion est bien le fait des plexus choroïdes, car Dandy et Blackfan, en oblitérant les trous de Monro et extirpant le plexus choroïde d'un côté, constatent que le ventricule correspondant est asséché, alors que l'autre se distend. Chez l'enfant hydrocéphale, l'électrocoagulation des plexus choroïdes entraîne une diminution marquée de l'hydrocéphalie.

L'origine extra-plexuelle. — Lorsqu'un blocage ventriculaire complet isole le lac lombaire du liquide ventriculaire ou lorsqu'il y a un blocage spinal complet, on constate qu'après avoir vidé par ponction lombaire les espaces, ils se remplissent de nouveau de L.C.R. qui ne peut être que formé *in situ* par transsudation du plasma.

Schaltenbrand et Putnam injectent par voie veineuse de la fluorescine à des chats. L'observation des plexus et des vaisseaux au microscope leur permet de constater l'apparition de fluorescine en abondance au niveau des plexus, mais aussi autour des vaisseaux sous-arachnoïdiens. Des expériences avec les radioisotopes ont permis de vérifier que le L.C.R. est élaboré au niveau des ventricules par les plexus choroïdes, mais aussi au niveau des capillaires de l'espace sous-arachnoïdien spinal et péri-encéphalique. Le radiosodium injecté par voie veineuse apparaît dans le liquide lombaire et dans le liquide ventriculaire, mais beaucoup plus rapidement dans ce dernier.

Il semble aussi que le L.C.R. puisse se former au niveau des vaisseaux intraparenchymateux et apparaître dans l'espace sous-arachnoïdien par les espaces périvasculaires de Virchow-Robin. Flexner écrit : « Il n'est pas déraisonnable de supposer qu'il existe normalement un lent courant irrégulier ou discontinu allant des espaces périvasculaires vers l'espace sous-arachnoïdien. »

Les relations du L.C.R. et de l'espace extra-cellulaire cérébral ne sont pas encore résolues et sont d'un intérêt capital sur le plan métabolique et physiopathologique de l'œdème cérébral.

La quantité de liquide céphalo-rachidien sécrétée par 24 heures est de l'ordre de 0,5 à 1 litre. Dans les fistules liquidiennes post-traumatiques, la quantité de liquide perdue peut dépasser 1 et parfois 2 litres. Il est évident qu'il s'agit là de conditions anormales et non physiologiques.

Le débit moyen a pu être évalué à 0,3 cm³ par minute. Le liquide se renouvellerait 4 à 5 fois par jour. Il doit être essentiellement variable selon les conditions de pression hydraulique et osmotique du sang et les conditions locales du système lacunaire cranio-encéphalique, si bien qu'il doit différer d'un individu à l'autre et d'un instant à l'autre chez le même sujet. Le débit est fonction de la résorption.

2° La circulation du L.C.R.

L'apparition d'une hydrocéphalie par blocage de l'aqueduc de Sylvius ou des trous de Magendie prouve l'existence d'une production continue de liquide au niveau des ventricules. L'existence d'une circulation du L.C.R. de sa source vers ses aires de résorption ne peut être niée. Le L.C.R. n'est pas une eau dormante, mais il s'agit d'une circulation lente, d'un déplacement en masse plus que d'une circulation vraie.

Il n'y a pas de grands ruissellements de liquide, mais des remous dus à la respiration, aux variations du volume du cerveau, aux modifications dues aux efforts, à la toux.

Il est probable que la circulation liquidienne peut être troublée soit par des reflux liquidiens dus à des raisons d'équilibre hydrostatique, soit par des modifications des aires de résorption qui peuvent avoir un fonctionnement exagéré ou diminué.

Le L.C.R. est séparé du parenchyme cérébral par des membranes épendyme et pie-mère faites de simples couches de cellules avec ou sans tissu conjonctif adjacent, qui représentent le support anatomique de la barrière méningo-cérébrale.

3° La résorption du L.C.R.

La résorption du L.C.R. ne peut être étudiée qu'indirectement en suivant le devenir de substances contenues normalement ou injectées artificiellement dans le L.C.R. Il existe plusieurs systèmes de résorption :

La résorption veineuse. — La résorption du L.C.R. se fait essentiellement par voie veineuse, par l'intermédiaire des villosités et granulations arachnoïdiennes.

Au niveau des sinus longitudinal supérieur, transverse, pétreux, on trouve des diverticules aveugles de l'arachnoïde. Pacchioni décrivit, dès 1721, des excroissances de l'arachnoïde à type de verrue faisant protrusion dans les larges sinus duraux. Key et Retzius (1875) suggèrent que le L.C.R. peut être drainé par ces granulations. Villosités et granulations de Pacchioni sont de véritables éponges qui établissent une communication entre les espaces sous-arachnoïdiens et les sinus veineux. La question est posée de savoir s'il y a solution de continuité dans le plan cellulaire arachnoïdien et communication libre à travers des orifices ou des tubes valvulés; cette hypothèse de connexion ouverte n'est pas acceptée par tous; beaucoup concluent plutôt à une filtration.

Des particules de substance injectées dans le L.C.R. se retrouvent au niveau des sinus de la voûte et au niveau des villosités arachnoïdiennes et granulations de Pacchioni (expérience de Weed). Dans certains cas même, ces particules bloquent la résorption et provoquent une hydrocéphalie; c'est là le mécanisme des hydrocéphalies qui compliquent les hémorragies méningées massives.

Des villosités arachnoïdiennes existent non seulement au niveau des sinus veineux du crâne, mais aussi au niveau des gaines périradiculaires rachidiennes. Au point où l'arachnoïde se réfléchit, c'est-à-dire à la limite de l'espace sous-arachnoïdien, Elman (1923) a décrit des agrégats de cellules arachnoïdiennes au voisinage de grosses veines. Elles sont identiques aux villosités crâniennes, ce qui justifie l'hypothèse qu'elles jouent un rôle dans le drainage du L.C.R. vers le sang.

Le rôle des gaines périradiculaires rachidiennes est infime par rapport à celui des sinus veineux crâniens. Cette voie de résorption explique pourtant que les hydrocéphalies par blocage cisternal puissent s'équilibrer, alors que les hydrocéphalies par blocage ventriculaire non. L'expression clinique d'une hydrocéphalie provoquée par l'un ou l'autre mécanisme est toute différente (Lazorthes, 1953).

La résorption lymphatique par les espaces périneuraux. — L'injection sous-arachnoïdienne d'encre de Chine permet de retrouver des grains dans les gaines des nerfs crâniens, et même jusqu'au niveau des ganglions lymphatiques. Lors des explorations lipiodolées rachidiennes, la substance de contraste peut diffuser très lentement le long des racines et des troncs nerveux rachidiens.

La résorption au niveau de l'épendyme ventriculaire est minime et, en tout cas, insuffisante pour contrebalancer la sécrétion comme le prouve l'existence d'hydrocéphalie par blocage ventriculaire. Dans ces cas, il existe un certain degré de résorption, comme le prouve le passage dans le sang, après injection ventriculaire d'eau lourde (Bering) et de sodium radio-actif (Tubiana et coll.), mais dans ces cas, le passage est très retardé par rapport à celui du sujet normal.

La résorption par les capillaires corticaux. — R. L. Thomas et F. W. Kerr (1965) ont étudié au microscope électronique la résorption d'or colloïdal radio-actif injecté dans les espaces sous-arachnoïdiens du Chat. Cette résorption se fait électivement par les capillaires des villosités arachnoïdiennes.

Les voies lymphatiques et transcérébrales sont des voies accessoires qui n'interviennent que dans des conditions anormales d'obstruction des voies du L.C.R. Dans les conditions normales, elles sont nulles ou insignifiantes.

Conclusion — Il existe une circulation du L.C.R. en dérivation sur la circulation sanguine. Issu des capillaires artériels, principalement au niveau d'organes spécialisés : les plexus choroïdes, le L.C.R. peut aussi sourdre au niveau des capillaires parenchymateux. De ses sources, il chemine lentement et est résorbé par voie veineuse : granulations de Pacchioni et sinus veineux. Il peut être résorbé aussi en faible quantité et dans certaines conditions par voie lymphatique dans les gaines neurales et par voie ventriculaire épendymaire.

Une notion très importante qui se dégage aussi des travaux expérimentaux sur le L.C.R. est qu'il est le mélange de constituants rassemblés de façon relativement indépendante. Ceci amène à aborder l'étude de la « barrière hémo-méningée » ou pour mieux dire des échanges hémo-liquidiens.

B. — LES ÉCHANGES HÉMO-LIQUIDIENS

Il n'y a pas de substance contenue dans le L.C.R. qui ne soit aussi dans le sang. L'équilibre tend à se rétablir entre sang et L.C.R. quand il a été perturbé. La barrière hémo-méningée n'est cependant pas un simple filtre, car il y a entre le sang et le L.C.R. un système sélecteur auquel on a donné le nom de *barrière hémo-méningée.*

Une substance injectée dans les espaces sous-arachnoïdiens passe dans la circulation sanguine, mais l'inverse n'est pas vrai, toute substance injectée par voie sanguine ne pénétrera pas dans le L.C.R.

1° La perméabilité centripète ou hémo-liquidienne.

— **Les substances existant normalement dans le L.C.R.** — Il existe évidemment une perméabilité à ces substances qui assure le renouvellement et la fixité de composition du L.C.R.

On a cherché à préciser les variations de la teneur du liquide en certains produits en fonction des variations de leur valeur dans le sang (Stern et Gauthier, Riser, Laborde et Meriel).

Une substance (urée, glucose, etc.) ne passe en excès dans le L.C.R. qu'à partir d'une certaine concentration dans le sang. Il existe, pour les méninges comme pour les reins, des substances sans seuil et des substances à seuil.

L'urée est, vis-à-vis des membranes méningées comme vis-à-vis des glomérules rénaux, une substance sans seuil. Chez les azotémiques, le taux de l'urée dans le L.C.R. est le même que dans le sang.

Le sucre est une substance à seuil et le taux de sucre trouvé dans le L.C.R. chez les hyperglycémiques est toujours inférieur à celui du sang. Il en est de même chez le sujet normal.

Les chlorures sont plus concentrés dans le L.C.R. que dans le sang (7,33 g p. mille au lieu de 5,70 g p. mille). Pour Derrien, le rapport chlorures du liquide céphalo-rachidien/chlorures du sang est voisin de 1,2.

Le taux du sodium et du magnésium plasmatique et rachidien est le même;

le taux du potassium et du calcium du L.C.R. est à un taux qui est la moitié de celui du plasma.

Protéines : la barrière hémo-méningée est très peu perméable aux colloïdes. Il existe une grosse différence entre le taux des protéines dans les deux humeurs (70 g dans le sang; 0,15 g par litre dans le L.C.R.). Le rapport de la teneur totale des protéines du L.C.R./protéines plasmatiques est d'environ 1 p. 400. Cette dilution des protéines du L.C.R. a été longtemps un obstacle à leur étude quantitative précise.

— **Les substances pathologiques.** — Certaines passent très rapidement dans le L.C.R. : l'acétone, les polypeptides, l'acide pyruvique, la bilirubine. D'autres traversent de façon incontestante : les agglutinines, les anticorps; le Bordet-Wassermann peut être positif dans le sang et négatif dans le L.C.R. ou inversement.

— **Les substances étrangères.** — La plupart des colorants, notamment les colorants basiques (phénolsulfonephtaléine, rouge neutre), ne franchissent pas les barrières. Les substances à seuil élevé : l'iodure de potassium ne franchit que difficilement la barrière; l'iode n'est retrouvé qu'à condition d'administrer au moins 6 g par 60 kg. Les substances à seuil bas, les substances volatiles : alcool, chloroforme, passent très rapidement. Les salicylates, le brome passent très aisément. Les alcaloïdes, l'atropine, la morphine, la santonine se retrouvent facilement dans le liquide, alors que l'adrénaline ne passe pas.

— **Les antibiotiques.** — Il est du plus haut intérêt de savoir que certains médicaments passent du sang dans le L.C.R. Des études ont été faites pour les sulfamides, la pénicilline, la streptomycine, l'isoniazide. Les sulfamides : chloramphénicol, isoniazide, passent facilement du sang vers le L.C.R. La pénicilline, la streptomycine ne franchissent pas, ou mal, la barrière hémo-méningée aux doses habituelles. Par voie intrarachidienne, la concentration de la pénicilline et de la streptomycine reste satisfaisante pendant vingt-quatre heures. Ces données signifient bien l'intérêt des sulfamides au cours des méningites aiguës.

— **Les radio-isotopes.** — L'utilisation des isotopes radio-actifs permet plus particulièrement de suivre de part et d'autre des méninges une substance physiologique. De nombreux travaux ont été faits chez l'animal.

A côté de son rôle mécanique, le L.C.R. assure au cerveau un milieu stable dont la barrière hémo-méningée contribue à maintenir la fixité en dépit des variations sanguines.

2° *La perméabilité centrifuge ou liquido-sanguine.*

La perméabilité liquido-sanguine ou centrifuge est plus large que la perméabilité hémo-liquidienne ou centripète.

On a peu de données précises sur le temps d'élimination des substances injectées dans le L.C.R. Pour les colorants comme la phénolsulfonephtaléine, la fluorescéine, elle est assez lente et dure plusieurs heures. L'air injecté lors des encéphalographies gazeuses est résorbé assez lentement, toutefois dès le lendemain

d'une encéphalographie gazeuse avec vidage complet du L.C.R. et insufflation de 70 à 80 cm³ d'air, celui-ci a presque complètement disparu.

Les injections intrathécales d'anesthésique ont un effet qui dépend évidemment de la concentration mais qui ne dépasse pas quelques heures.

Si certains produits, comme le lipiodol lourd à 40 % d'iode, ne sont jamais résorbés et demeurent toute la vie dans le cul-de-sac lombaire, il n'en est pas de même du mono-iodo-sulfonate de sodium (méthiodal), agent opacifiant expérimenté par Arnell et Lindstrom (1944), qui est hydrosoluble, résorbable en vingt-cinq minutes dans le sang. La vitesse de résorption est due à ce que ce produit s'emploie en solution hypertonique; l'injection est douloureuse et nécessite une anesthésie régionale préalable.

Les sulfamides disparaissent plus vite du L.C.R. que la pénicilline et la streptomycine.

3° *Les facteurs qui régissent la perméabilité méningée.*

A côté des facteurs physiologiques : seuil propre à chaque substance, concentration de ces substances dans le sang, pression osmotique du plasma, la perméabilité hémo-méningée peut être modifiée soit expérimentalement, soit pathologiquement.

— La perméabilité est augmentée par la soustraction du liquide, le drainage forcé, les injections sous-arachnoïdiennes de sérum physiologique. L'empoisonnement chronique par le gaz d'éclairage, l'anesthésie générale, l'augmentation du pH, les injections hypertoniques peuvent modifier considérablement la perméabilité.

— L'augmentation de la perméabilité aux diverses substances est constante au cours de la phase aiguë des méningites (on a proposé l'étude de la perméabilité à la streptomycine comme test évolutif de la méningite tuberculeuse). Les études par les radio-éléments ont confirmé cette altération de la perméabilité hémo-méningée au cours des méningites.

4° *Le siège de la barrière hémo-méningée.*

Les théories émises sont au nombre de quatre :

— La *théorie plexuelle* (Von Monakov) insiste sur le rôle sélecteur des plexus et de l'épendyme.

— La *théorie histiocytaire* (N. Zand) : le rôle protecteur revient aux histiocytes, cellules fixes ou mobiles contenues dans la méninge molle.

— La *théorie vasculaire* (Cestan, Riser et Laborde) : le substratum anatomique et physiologique de la barrière n'est autre que l'endothélium des vaisseaux; il s'agit d'un phénomène de perméabilité vasculaire.

— La *théorie éclectique* (Lina Stern et son école) : la barrière hémo-méningée est plus une entité physiologique qu'anatomique et elle correspond aux propriétés sélectives de plusieurs formations : névroglie, système réticulo-endothélial, plexus choroïdes, épendyme, endothélium vasculaire.

CONCLUSION SUR LES ÉCHANGES ENTRE LE SANG ET LE L.C.R.

« Du point de vue physiologique, on doit conclure que l'enveloppe arachnoïdo-pie-mérienne oppose une grande résistance aux agents venus de l'extérieur, tandis qu'elle laisse passer au contraire dans l'organisme les substances déposées à son intérieur. »

« Du point de vue clinique, cette différence de perméabilité expliquerait la rareté de l'infection du L.C.R. au cours des infections sanguines généralisées. Elle montre, au contraire, la gravité de l'infection primitive du L.C.R. » (Sicard).

C. — LES RELATIONS DU LIQUIDE AVEC LE PARENCHYME NERVEUX

Les relations du L.C.R. avec le parenchyme nerveux sont beaucoup plus discutées : la controverse est en grande partie fondée sur des données anatomiques : rapports du L.C.R. et du liquide parenchymateux interstitiel, rôle des gaines vasculaires, trajet de la circulation liquidienne...

— **Pour certains, le liquide et le parenchyme entretiennent des rapports étroits.** — His soutient l'existence, autour de l'espace périvasculaire classique, d'un espace qui, d'une part, s'aboucherait à la convexité dans un espace situé entre la pie-mère et le cortex (espace « épicérébral »), d'autre part serait en relation avec les espaces extra-cellulaires qui existeraient autour des cellules corticales.

— Pour Von Monakov, le L.C.R. pénètre dans la substance cérébrale à travers les fentes de l'épendyme, circule dans l'espace extra-cellulaire au contact des cellules nerveuses et aboutit dans l'espace sous-arachnoïdien. Le liquide céphalo-rachidien et le liquide parenchymateux interstitiel représenteraient la même humeur. Les produits de déchet des cellules parenchymateuses seraient entraînés vers le L.C.R.

— Stern et Gautier, après injection de substances colorantes concentrées dans le ventricule latéral ou les espaces sous-arachnoïdiens, constatent que ces substances pénètrent dans le parenchyme, surtout dans le cas où l'introduction a été faite par voie ventriculaire. Le L.C.R. aurait donc des rapports avec le parenchyme.

— Pour beaucoup, il existe une barrière entre le L.C.R. et le parenchyme nerveux. L'espace péri-adventitiel de His n'existe pas. L'espace périvasculaire de Virchow-Robin s'arrête avant d'atteindre les capillaires. Le L.C.R. n'est pas en rapport avec des espaces « péricellulaires ». Les expériences de Stern et Gautier ont été faites avec des solutions trop concentrées de substances toxiques et neurotropes. Cestan et Riser les recommencent avec des substances isotoniques et non toxiques; leurs injections sous-arachnoïdiennes ou intravasculaires pénètrent dans les espaces périvasculaires, mais pas dans le parenchyme.

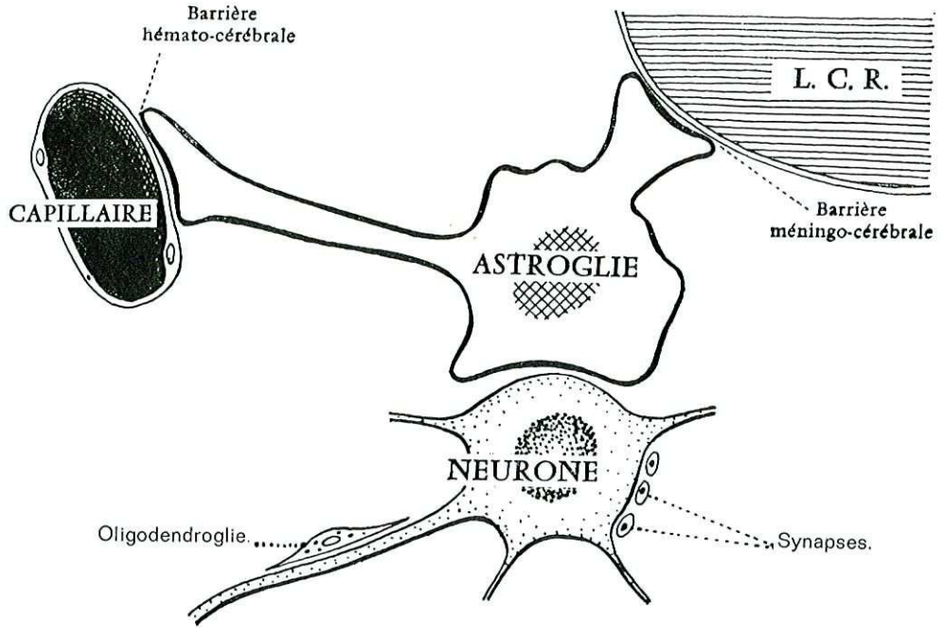

Fig. 310. — *Les fonctions de l'astroglie.* L'astroglie aurait les fonctions de l'espace extra-cellulaire des autres tissus; elle intervient dans le jeu de la barrière hémato-cérébrale, de la barrière méningo-cérébrale et de la barrière synaptique.

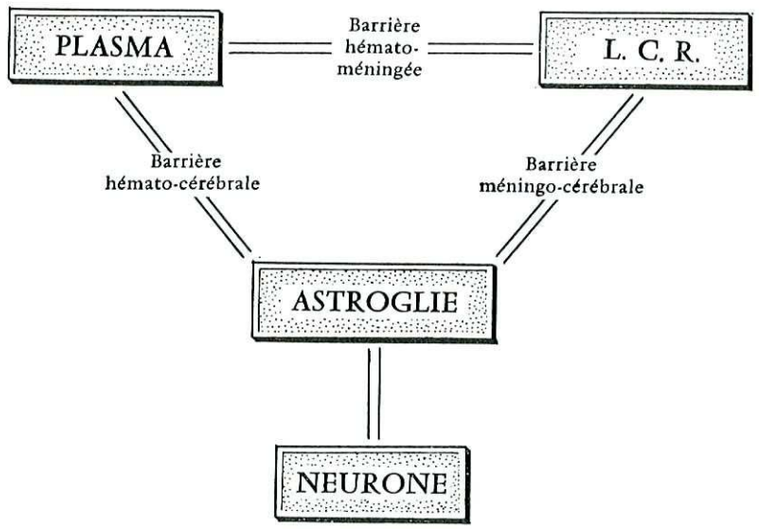

Fig. 311. — *Diagramme des relations hypothétiques avec les neurones entre plasma et L.C.R. par l'intermédiaire de l'astroglie.* (D'après de Robertis et Gerschenfeld.)

BIBLIOTHÈQUE UNIVERSITAIRE

— Les études de microscopie électronique ont permis d'obtenir de précieuses précisions sur ce sujet. L'astroglie aurait les propriétés de l'espace extra-cellulaire des autres tissus et interviendrait dans le jeu des barrières hémato-cérébrale et hémato-méningée (p. 24 et 33 et fig. 310).

D. — LE RÔLE DU LIQUIDE CÉPHALO-RACHIDIEN

*1° **Le rôle mécanique de protection du névraxe.*** — Le rôle de suspension et de protection. — L'encéphale est suspendu et maintenu par les vaisseaux et les nerfs qui vont du névraxe à la paroi. L'enveloppe liquide qui l'entoure constitue une protection continue et souple (protection contre les chocs, contre les pressions et dépressions possibles au sein de la cavité). Lorsqu'il y a évacuation du L.C.R. ou collapsus cérébral, le cerveau tire sur ses amarres vasculaires, des céphalées apparaissent exagérées par les mouvements brusques de la tête.

Le rôle de protection contre les à-coups circulatoires. — Les espaces périvasculaires serviraient, pour Schaltenbrand et Bailey, de tampon entre les pulsations vasculaires et le tissu nerveux.

*2° **Le rôle biologique.*** — Il découle des discussions relatives aux rapports du L.C.R. et de la cellule nerveuse.

Pour ceux qui admettent des communications directes entre les espaces péricellulaires et périvasculaires, le L.C.R. apporterait à la cellule nerveuse des éléments nutritifs et éliminerait ses déchets. Parmi ces conceptions, la plus typique est celle de Von Monakow : pour lui, le L.C.R. ne suit pas le trajet classique mais passe directement et obligatoirement des ventricules vers la convexité du cortex en traversant dans toute son épaisseur la masse parenchymateuse.

On peut se demander, avec Mestrezat et Achard, si la haute teneur en sel du L.C.R. qui est, en fait, un excellent conducteur n'a pas un rôle important sur l'excitabilité des cellules nerveuses.

*3° **Le rôle d'élimination.*** — Le liquide céphalo-rachidien débarrassait le tissu nerveux des produits de désintégration : CO_2, choline. Pour ceux qui admettent la continuité des espaces liquidiens avec les espaces « péricellulaires », c'est vers les espaces « lymphatiques » que sont entraînés les produits de désintégration.

Pour ceux qui n'admettent pas la communication directe entre le liquide et le parenchyme, le liquide n'est qu'une humeur de transit obligatoire entre le plasma sanguin et le parenchyme nerveux.

Le L.C.R. joue aussi un rôle dans l'excrétion des éléments cellulaires. Le fait est démontré par la rapidité de disparition des cellules pathologiques du L.C.R. : quelques jours après une hémorragie méningée, une ponction lombaire ramène un liquide qui ne contient plus d'élément figuré.

EXPLORATION CLINIQUE

I. — LES PRÉLÈVEMENTS DU L.C.R.

*1° **La ponction lombaire.*** — La ponction lombaire fut introduite dans la pratique médicale par Quincke en 1890. Elle peut être faite sur le malade couché en décubitus dorsal ou en position assise.

C'est l'espace L4-L5 qui est généralement traversé. La dure-mère perforée, on atteint l'espace sous-arachnoïdien et le liquide s'écoule. Aucune soustraction de liquide ne doit être faite avant la prise de la pression. Le L.C.R. coule normalement en gouttes pressées. On le recueille dans un tube stérile pour les examens prévus. Après la ponction lombaire, le malade doit rester couché tête basse pendant 24 heures.

L'étude comparative du liquide périspinal et péricérébral a été conseillée par Alajouanine, Thurel et Durupt. On prélève, par ponction lombaire, un premier tube de L.C.R. : tube 1 liquide périspinal. On injecte alors 20 cm³ d'air et on laisse s'écouler dans un deuxième tube la même quantité de L.C.R. On recueille alors dans un tube 3 le liquide péricérébral. Il s'agit, en fait, d'un mélange de liquide péricérébral et de liquide ventriculaire; sa cytologie diffère de celle du liquide périspinal, c'est-à-dire du premier tube.

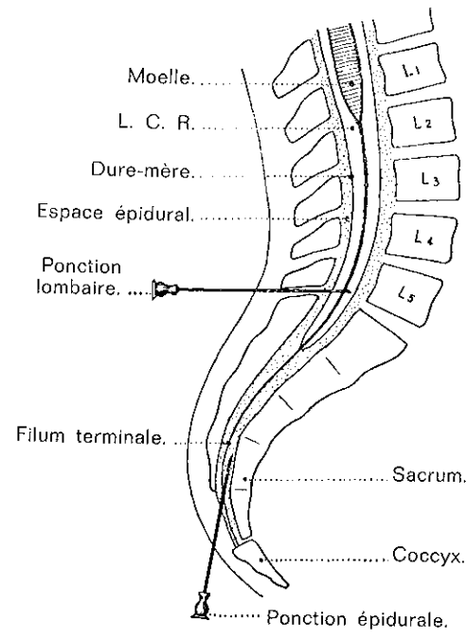

Fig. 312. — *Extrémité inférieure des méninges rachidiennes.*

Une contre-indication formelle de la ponction lombaire est l'existence d'un syndrome d'hypertension intracrânienne, en raison du danger d'engagement des amygdales cérébelleuses dans le trou occipital ou du lobe temporal dans le trou ovale.

*2° **La ponction sous-occipitale.*** — Le malade assis ou en décubitus latéral, on ponctionne sur une horizontale passant par la pointe de la mastoïde. L'aiguille passe dans l'espace atloïdo-occipital. Dès que le ligament atloïdo-occipital est passé, le liquide de la grande citerne s'écoule; on doit aspirer parfois avec une seringue, car la pression est négative à ce niveau.

*3° **La ponction ventriculaire.*** — Chez le **nourrisson**, la ponction de la corne frontale par voie transfontanellaire est simple et faite sans trépanation. A l'angle

externe de la fontanelle, on enfonce l'aiguille en se dirigeant vers la ligne médiane de façon à faire un angle de 20 à 25 degrés. On atteint le ventricule à 4 ou 5 cm de profondeur. Cette technique, facile quand les ventricules sont dilatés (hydrocéphalie), expose à des échecs quand ils sont voisins de la normale.

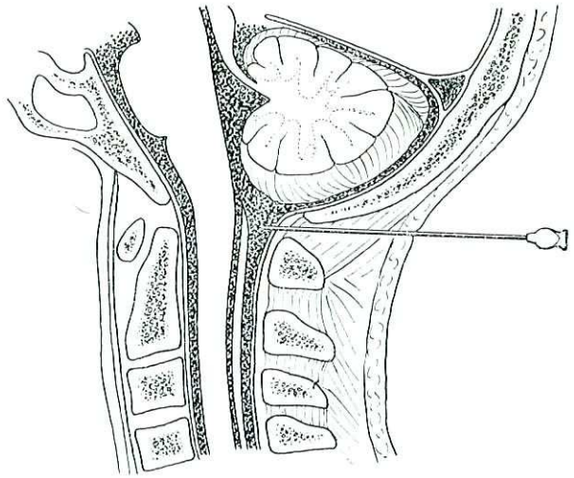

Fig. 313. — *Ponction sous-occipitale.*

— Chez **l'enfant et l'adulte,** la trépano-ponction est indispensable. Par voie occipitale, deux trous de trépan situés sur une ligne horizontale passant à 4 cm au-dessus de la protubérance occipitale externe et à 2,5 cm de la ligne médiane. Après perforation de la dure-mère, on enfonce le trocart parallèlement au plan

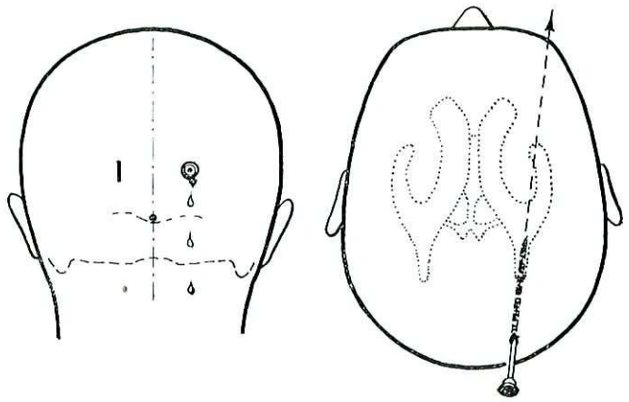

Fig. 314.
La ponction ventriculaire au lieu d'élection : le carrefour ventriculaire.
La ponction doit se faire 2,5 cm au-dessus de l'inion et en dehors de la ligne médiane.

sagittal médian du crâne, en direction de la bosse frontale correspondante. A 4 ou 5 cm de profondeur, on rencontre le ventricule, au niveau de la corne occipitale ou du carrefour. Par voie frontale, deux trous de trépan sont faits à 2 ou 3 cm de part et d'autre de la ligne médiane; le trocart, enfoncé perpendiculairement au crâne, pénètre dans le ventricule à 5 cm de profondeur environ.

II. — L'ÉTUDE DE LA PRESSION DU L.C.R.

Deux types de manomètres sont couramment utilisés :

1° Le manomètre anéroïde de Claude, gradué en centimètres d'eau, est de maniement aisé.

2° Le manomètre à air libre, constitué par un simple tube droit, vertical, gradué, dans lequel la colonne de liquide varie aisément (tube de Strauss).

Les chiffres normaux. — Sur le sujet couché horizontalement sur le côté et parfaitement détendu, la pression est la même au niveau du cul-de-sac lombaire et des ventricules. Elle varie entre 10 à 15 cm d'eau. Chez le sujet assis, la pression est négative au niveau des ventricules, nulle au niveau de la grande citerne (ponction sous-occipitale) et fortement positive au niveau du cul-de-sac lombaire (30 à 45 cm d'eau).

Les variations spontanées — La pression du L.C.R. n'est pas stable. P. Janny,

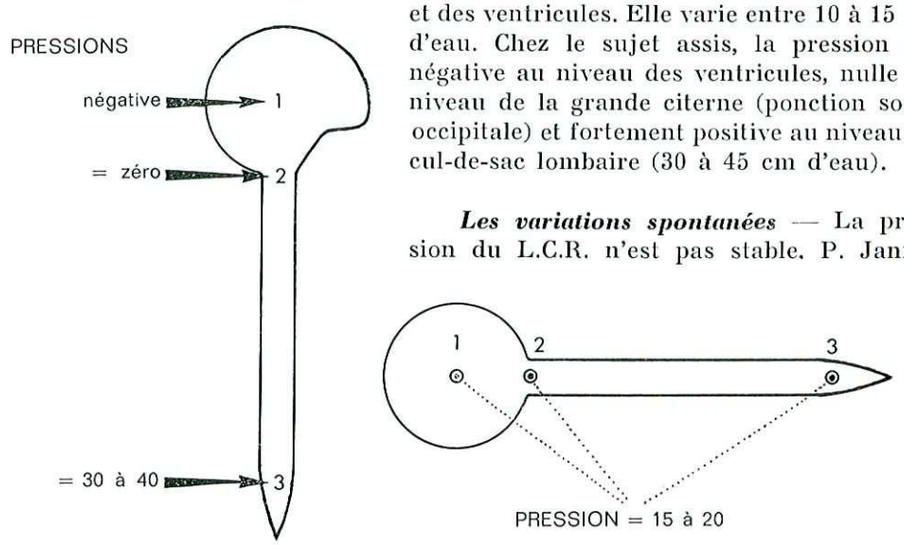

Fig. 315. — *La pression du L. C. R. dans les stations debout et couchée.*
1, ponction ventriculaire; *2,* ponction sous-occipitale; *3,* ponction lombaire.

procédant à des enregistrements continus pendant vingt-quatre heures de la pression ventriculaire chez des opérés crâniens récents, constate l'existence de deux cycles oscillatoires; l'un rapide de 5 à 12 cycles par minute, l'autre lent de 1 cycle par minute. Au cours du sommeil, la pression serait augmentée.

Le rôle de la pression veineuse. — Il existe un rapport très étroit entre la pression du L.C.R. et la pression veineuse qui s'équilibrent à l'intérieur de la cavité cranio-rachidienne inextensible.

Les veines crâniennes et thoraciques sont en continuité et la moindre variation de pression veineuse entraîne une variation de la pression du L.C.R. Pendant l'inspiration, la pression augmente dans la veine cave inférieure et diminue dans la veine supérieure, ce qui entraîne un gradient de pression du L.C.R. qui diminue du rachis vers la tête. L'inverse se passe dans l'expiration.

Lors d'un effort (toux, défécation), l'augmentation de la pression veineuse entraîne une augmentation de la pression du L.C.R. Les deux pressions s'équilibrant de part et d'autre des parois vasculaires, ce mécanisme oppose donc une protection aux risques de rupture vasculaire lors de l'effort. Mais il peut arriver qu'après l'effort, alors que la pression du L.C.R. est redescendue, la pression vasculaire demeure élevée sous l'effet combiné d'une augmentation du débit cardiaque et d'une vaso-constriction réflexe d'origine pulmonaire (phénomène de Valsalva). Le déséquilibre qui en résulte peut entraîner alors une rupture des vaisseaux cérébraux. Ce mécanisme a été invoqué dans la genèse des hémorragies cérébrales survenant après un effort violent.

La pathologie nous fournit des exemples du retentissement de l'hypertension veineuse sur l'équilibre tensionnel du L.C.R. Au cours de l'insuffisance ventriculaire droite, l'hypertension dans la circulation veineuse céphalique entraîne une augmentation de la tension du L.C.R. (origine de bouffées confusionnelles en rapport avec un discret œdème cérébral). L'infarctus cardio-pulmonaire brutal s'accompagne également d'une hausse considérable de la pression liquidienne parallèle à l'hypertension veineuse générale, alors que la tension artérielle baisse au contraire. Au cours des accès convulsifs de l'épilepsie, l'hypertension rachidienne est souvent très marquée et en relation avec une augmentation de la pression veineuse générale.

Le rapport étroit entre pression veineuse et pression du L.C.R. est mis en évidence par la classique épreuve de Queckensted-Stookey :

La compression des veines jugulaires augmente la pression veineuse intracrânienne et la pression du L.C.R. La sensibilité de cette épreuve est remarquable. Le simple effleurement d'une jugulaire augmente immédiatement la pression liquidienne de 1 à 2 cm. La compression bilatérale pendant dix à vingt secondes entraîne immédiatement une augmentation rapide : au manomètre de Claude, la pression atteint 60, 70, 80 et même davantage; dès que l'on relâche la compression, elle s'abaisse et atteint son chiffre initial en quelques secondes. Cette épreuve a une grande importance clinique : s'il y a obstacle entre le territoire liquidien cérébral et le territoire rachidien, la transmission de la pression céphalique à l'aiguille lombaire ne peut se faire; si l'ascension est lente, infime ou nulle, la descente est lente et limitée, cela indique qu'il y a un obstacle à l'écoulement normal du L.C.R. entre les lacs de la base et l'aiguille lombaire.

— *La compression abdominale.* — La pression sur l'épigastre pendant 30 secondes élève progressivement et régulièrement la pression de 30 à 40 cm pour descendre rapidement dès que l'effort est suspendu. Cette élévation est expliquée par la pression de la veine cave inférieure qui se transmet aux veines péri- et intrarachidiennes.

Le rôle de la pression artérielle. — Les rapports avec la tension artérielle générale ont été discutés. Dans l'hypertension artérielle permanente, la pression rachidienne est habituellement normale. Dans l'hypertension artérielle paroxystique, elle suit les variations corrélatives de la tension veineuse. D'après Riser et Sorel, dans l'hypertension artérielle la tension du liquide n'est pratiquement pas influencée par l'augmentation, même considérable de la tension, ceci, évidemment, dans les cas où la tension veineuse reste normale.

Le rôle des variations de pression osmotique de part et d'autre de la barrière hémo-méningée est important.

Weed et Mac Kibben (1919), opérant chez le Chat anesthésié, ont montré que l'injection intraveineuse de 20 cm³ d'eau distillée entraîne une élévation de la pression. Inversement, l'injection d'une solution hypertonique entraîne, après une légère hypertension de quelques minutes, une hypotension importante pouvant atteindre le 0.

L'emploi des solutions salines et glucosées hypertoniques et hypotoniques est aujourd'hui codifié. Elles ont des valeurs osmotiques très inégales. Au cours des poussées aiguës d'hypertension intracrânienne, les solutions salines hypertoniques ont l'effet le plus marqué. On emploie de préférence le sulfate de magnésie à la concentration de 15 % ou de 30 %. Le sérum glucosé hypertonique à 30 % est très bien toléré mais son effet hypotenseur est moins durable.

En cas d'hypotension intracrânienne. La reconstitution de la masse liquidienne peut être obtenue directement ou indirectement. Directement, c'est le « regonflage des ventricules » proposé par Clovis Vincent, par de l'air ou par du sérum physiologique. Indirectement, c'est l'injection de sérum physiologique par voie sous-cutanée ou en perfusion (un à deux litres dans les vingt-quatre heures), ou d'eau distillée par voie veineuse (30 à 40 cm³).

Les modifications pathologiques de la pression. — Les perturbations de l'hydraulique ventriculaire déterminent une *hypertension* liquidienne. Classiquement, on distingue :

1° Des hydrocéphalies par défaut de circulation (hydrocéphalies obstructives).

2° Des hydrocéphalies par défaut de résorption (hydrocéphalies communicantes).

3° Plus rares, des hydrocéphalies par hypersécrétion liquidienne.

Nous avons proposé la classification pathogénique suivante (1953) :

1° Hydrocéphalies fonctionnelles par excès de production (d'existence discutable) ou par défaut de résorption (classé plus loin).

2° Hydrocéphalies actives dues à un obstacle situé soit sur le trajet ventriculaire, soit au niveau des citernes, soit au niveau des voies de résorption.

3° Hydrocéphalies passives dues à une atrophie cérébrale et à une dilatation de compensation des ventricules.

L'hypotension liquidienne peut succéder à diverses étiologies : hypotensions post-traumatiques, postopératoires, post-thérapeutiques, hypotensions secondaires à certaines affections. La physiopathologie semble être l'inverse de celles qui déterminent l'hypertension intracrânienne; il peut s'agir en effet : d'une fuite de liquide, ou d'un excès de résorption, ou d'un défaut de sécrétion. Au point de vue thérapeutique, la reconstitution de la masse liquide peut être obtenue, comme nous venons de le voir, soit par regonflage du ventricule, soit par perfusion de sérum hypertonique ou d'eau distillée.

III. — L'ÉTUDE DE LA CONSTITUTION DU L.C.R.

Les modifications macroscopiques. — Liquide sanglant dans les hémorragies méningées ou cérébro-méningées. Liquide purulent : au cours des méningites purulentes septiques. Liquide clair dans de nombreuses affections : méningite tuberculeuse, méningite lymphocytaire bénigne, syphilis nerveuse, sclérose en plaques.

L'étude chimique. — *L'albumine.* — Les modifications du taux de l'albumine ont un grand intérêt clinique dans de nombreuses affections cérébrales.

— *La glycorachie.* — Au cours des syndromes méningés aigus (méningites aiguës de diverses étiologies), la diminution du taux de glucose rachidien peut aller jusqu'à sa disparition complète. Pour certains, il pourrait y avoir hyperglycorachie (1 g et plus), dans les névraxites (l'encéphalite épidémique).

— *Les chlorures.* — La diminution du taux des chlorures est importante dans les diverses méningites : discrète dans les méningites aiguës, elle est en général très importante dans la méningite tuberculeuse.

L'étude cytologique. — Le L.C.R. normal contient principalement des lymphocytes. Le chiffre normal varie d'un à quelques éléments par mm³.

Dans le liquide pathologique, on trouve soit des éléments mononucléés, soit des polynucléaires plus ou moins altérés, soit des hématies.

L'association des modifications albumino-cytologiques permet d'affirmer une réaction méningée aiguë ou chronique.

Une dissociation entre les chiffres de l'albuminose et de la cytose peut se présenter sous deux aspects :

1° La dissociation hypercytologique pure (nombre de cellules dépassant 10 par mm³, l'albuminose demeurant normale ou presque) se rencontre assez fréquemment au cours de certaines névraxites, de l'encéphalite épidémique, du zona, de la sclérose en plaques, de la poliomyélite, etc.

2° La dissociation albumino-cytologique plus fréquente se rencontre dans de nombreux processus méningo-corticaux (syndrome de Guillain-Barré), dans les compressions médullaires déterminant un blocage rachidien. Dans ce dernier cas existe, au-dessous du blocage, une hyperalbuminose intense (avec réaction cellulaire nulle ou minime), xanthochromie et parfois coagulation spontanée du liquide.

L'étude biologique. — *La réaction de Wassermann.* — La réaction est positive dans le sang, négative dans le liquide dans les syphilis n'ayant pas encore touché le névraxe. Elle est positive dans le liquide, faible positive ou même négative dans le sang lors de certains stades évolutifs des syphilis cérébrales.

— *La réaction du benjoin colloïdal.* — Réaction de floculation. Elle se pratique en mettant en présence une solution de benjoin colloïdal avec le L.C.R. à des taux de dilution progressive dans 16 tubes. Normalement, on n'a de précipitation de la solution colloïdale que dans les deux tubes du milieu. Dans la syphilis, la précipitation se fait dans les tubes de gauche. Dans d'autres processus (méningites, etc.), la précipitation se fait au contraire dans les tubes de droite.

IV. — LES EXPLORATIONS RADIOLOGIQUES

1° Les explorations après injection d'air.

— **La ventriculographie** (injection d'air intraventriculaire après ventriculoponction). On remplace le liquide qui s'écoule par une quantité équivalente de gaz.

Les incidences radiologiques varient selon la portion ventriculaire qu'on veut étudier. Dans la majorité des cas, les clichés standard suivants suffisent :

— *Cliché occiput-plaque :* dans cette position, ce sont les cornes frontales, la partie antérieure du IIIe ventricule, la pointe des cornes temporales qui se dessinent sur le film.

— *Cliché front-nez-plaque :* dans cette position, on voit la partie postérieure des corps ventriculaires, les carrefours, les cornes occipitales, les cornes temporales.

— *Profils droit et gauche:* le ventricule le plus haut situé est le mieux injecté; le IIIe ventricule, l'aqueduc et le IVe ventricule sont plus ou moins bien dessinés.

— **L'encéphalographie gazeuse par voie lombaire.** — La méthode classique comporte l'injection progressive par voie lombaire de 60 à 80 cm³ de gaz, après soustraction progressive d'une quantité égale de liquide. La prise de clichés comporte les mêmes incidences que pour la ventriculographie.

— **L'encéphalographie gazeuse « fractionnée » ou « à minima »** consiste à injecter seulement 15 à 20 cm³ d'air par voie lombaire : la colonne d'air ainsi réduite se dirige selon les positions que l'on imprime à la tête vers telle ou telle citerne ou portion d'un ventricule. Cette exploration est désignée quelquefois sous le nom d'encéphalocisternographie. La tomographie permet de faire ressortir certaines images.

2° Les explorations par produits opaques.

— **Dans l'étude des espaces rachi-médullaires,** 1 à 2 cm³ de lipiodol sont injectés soit par voie haute sous-occipitale, en passant au-dessus de l'obstacle présumé, dont on peut repérer la limite supérieure et les contours, etc., soit par voie basse lombaire en examinant le malade en position déclive sur une table radiologique basculante pour repérer la limite inférieure d'une compression.

— Les explorations par produits hydrosolubles autorésorbables permettent d'explorer largement le cul-de-sac rachidien et de découvrir les malformations de ce cul-de-sac (méga cul-de-sac, kystes) ou les compressions par hernie discale, en particulier.

— **La ventriculographie lipiodolée (iodo-ventriculographie).** — L'injection de 1 cm³ de lipiodol est faite par ventriculo-ponction frontale. Le cheminement du lipiodol est suivi par radioscopie télévisée (amplificateur de luminance) et par divers clichés ou par radiocinématographie. Cette exploration permet d'obtenir de très belles images dans les cas de blocage situé au niveau des IIIe ou IVe ventricules.

V. — LES EXPLORATIONS ISOTOPIQUES

— **La cisternographie isotopique** consiste à injecter par voie sous-occipitale une dose de 1 microcurie de sérum-albumine marquée et à effectuer un comptage externe précoce (1/2 h et 1 h et 1/2 après l'injection) et tardif (22 à 24 h après). Cette méthode simple, bien tolérée, permet d'obtenir la visualisation immédiate, homogène et symétrique des citernes de la base et de la fosse postérieure. De plus,

elle permet de réaliser une épreuve dynamique et d'explorer ainsi le transit isotopique du traceur, c'est-à-dire la circulation du L.C.R. Elle est utilisée pour diagnostiquer des volumes expansifs intracrâniens et des troubles de la circulation du L.C.R. à type de blocage, hydrocéphalies ou fistules du L.C.R.

— **La ventriculographie isotopique** est moins couramment utilisée, car elle nécessite une ponction ventriculaire pour injecter l'isotope. Elle permet d'apprécier la morphologie des cavités ventriculaires et surtout la perméabilité des voies de circulation du L.C.R.

— **La myélographie isotopique** consiste à étudier le mouvement de la sérum-albumine marquée, injectée par voie lombaire. Cet examen permet d'explorer non seulement la distribution spatiale du traceur, mais aussi de réaliser une épreuve dynamique en étudiant le mouvement ascendant du L.C.R. dans les espaces sous-arachnoïdiens. Il est ainsi possible de mettre en évidence des ralentissements de la diffusion isotopique et même des amputations traduisant l'existence d'un blocage et d'une compression médullaires.

Ces explorations isotopiques fiables, faciles à réaliser, rapides et bien supportées par les malades, représenteront certainement dans l'avenir des examens de dépistage qui permettront d'orienter les explorations neuro-radiologiques et même, dans certains cas, de les remplacer.

INDEX ALPHABÉTIQUE

A

Action gonado-inhibitrice de l'épiphyse, 261.
Activité motrice cinétique, 353.
— posturale, 352.
Adéno-hypophyse, 245, 251.
Adiadococinésie, 149.
Agénésie du tube neural, 6.
Agnosie auditive, 450.
Aile blanche externe, 153.
— — interne, 153.
— grise, 153.
Aire auditive gnosique, 306, 450.
— — psychique, 306, 450.
— — sensorielle, 306, 449.
— entorhinale, 298, 428.
— motrice, 364.
— — secondaire, 368.
— parapyramidale, 367.
— prémotrice, 367.
Aire 4 ..... 364.
Aire 6 ..... 367.
Aire 17 ..... 440.
Aires corticales de la motricité, 300.
— — de la sensibilité, 305.
— — extra-pyramidales, 387.
— — neurovégétatives, 307.
— cortico-néocérébelleuses, 304.
— cortico-striées, 303.
— de la motricité automatique, 303.
— — volontaire, 300.
— de la sensibilité auditive, 306.
— — générale, 305.
— — gustative, 307.
— — visuelle, 306.
Aire sensitivo-gnosique, 422.
— sensitivo-psychique, 422.
— septale, 298.
Aires oculo-céphalogyres, 302.
Aire somato-gnosique, 306.
— somato-motrice, 305, 420.
— somato-psychique, 306.
Aire somato-sensitive, 306.
— — classique, 420.
— — II, 421.
Aires suppressives, 304, 368.
— visuelles sensorielles, 306, 440.
— visuo-gnosiques, 307, 441.
— visuo-psychiques, 307, 441.
Algognosie, 423.
Algorythmie, 423.
Amnésies, 314.
Anse lenticulaire, 279, 390.
Aphasies motrices, 317.
— sensorielles, 317.
Arachnoïde, 458.
— crânienne, 480.
— rachidienne, 467.
Arcade épiphysaire, 256.
— post-vélaire, 256.
Archéocérébellum, 131.
Archicérébellum, 141.
Archicortex, 289, 296.
Archipallium, 4.
Archithalamus, 198.
Area acustica, 153, 156.
— cinerea, 153.
— lateralis, 153.
— medialis, 153.
— plumiformis, 153.
— postrema, 154.
Arc réflexe accommodation-convergence, 383.
— — photomoteur, 382.
Artère méningée, 477.
Astrocytes, 24.
Astroglie, 24, 33.
Asynergie, 149.
Atteinte de l'aire visuo-psychique, 443.
— des corps genouillés externes, 443.
— des tubercules quadrijumeaux, 443.
— du chiasma optique, 443.
Attitude antigravitaire, 352.
Avant-mur, 276.
Avellis (Syndrome d'), 127.
Axone, 17, 18.

B

Babinski-Nageotte (Syndrome de), 128, 378.
Baguette d'harmonie de Bergmann, 153.
Bandelette de Giacomini, 189.
— longitudinale postérieure, 113, 381.
— optique, 437.
— semi-circulaire, 225.
Barbes du calamus, 153.
Barrière hémato-cérébrale, 462.
— hémo-méningée, 495.
Bechterew (Colonne de), 49.
Benedikt (Syndrome de), 128.
Bichat (Fente cérébrale de), 11, 191.
Bochdalek (Corne d'abondance de), 157.
Boucle de Renshaw, 356.
— gamma, 356.
— pallido-subthalamo-pallidale, 280.
— pallido-thalamo-striée, 281.
Bourrelet, 333.
Bras conjonctival antérieur, 107.
— — postérieur, 107.
Brown-Séquard (Syndrome de), 66, 378, 424.
Budge (Centre cilio-spinal de), 64.
Bulbe (Description du), 76.
Burdach (Noyau de), 110.

C

Cajal (Noyau interstitiel de), 106.
Calamus scriptorius, 152.
Canal cervical (Sténoses congénitales du), 42.
— cochléaire, 446.
— cranio-pharyngien, 239.
— de l'épendyme, 47.
Canaux semi-circulaires, 451.
Capsule interne, 322, 371.
Carrefour ventriculaire, 342.
Cavum de Meckel, 470.
Cellule olfactive, 427.
Cellules à bâtonnets, 432.
— à cônes, 432.
— à prolactine, 246.
— chromophiles, 245.
— chromophobes, 245.
— corticotropes, 246.
— d'association, 51.
— de Betz, 365.
— de Purkinje, 137, 147.
— de Schultze, 427.
— de Schwann, 25.
— épendymaires, 51, 485.
— épiphysaires, 259.
— folliculotropes, 246.
— géantes pyramidales, 365.
— lutéotropes, 246.
— mélanotropes, 246.
Cellules mitrales, 428.
— somatotropes, 246.
— sympathiques préganglionnaires, 50.
— thyréotropes, 246.
Cénestopathies, 423.
Centre cardio-accélérateur, 63, 117.
— cardio-modérateur, 117.
— cilio-spinal de Budge, 64, 384.
— cortical audito-sensoriel, 450.
— — de l'audition, 449.
— — oculo-céphalogyre, 303.
— de la défécation, 64.
— de l'adrénalino-sécrétion, 118.
— de la miction, 64.
— de l'éjaculation, 64.
— de l'érection, 64.
— du langage, 317.
— glyco-régulateur, 118.
— ovale, 321.
— respiratoire, 117.
Centres archéocinétiques, 363.
— auditifs primaires, 449.
— cardiaques, 117.
— d'élaboration de la pensée et de l'action, 309.
— de la moelle, 62.
— du sommeil, 235.
— néocinétiques, 363.
— neurovégétatifs médullaires, 53.
— paléocinétiques, 363.
— vasomoteurs, 117.
— viscéraux, 64.
Centre vasoconstricteur, 117.
— vasodilatateur, 117.
Cerveau (Ontogenèse du), 168.
— (Phylogenèse du), 165.
Cervelet, 131.
— (Configuration extérieure du), 132.
— (Exploration clinique du), 147.
— (Ontogenèse du), 132.
— (Phylogenèse du), 131.
Champ triangulaire de Wernicke, 203.
Chiasma optique, 437.
Chippault (Les lois de), 45.
Chirurgie des syndromes extra-pyramidaux, 399.
Cinquième circonvolution occipitale, 184.
— — temporale, 187.
Circonvolution frontale ascendante, 181.
— godronnée, 170.
— intralimbique, 189.
— pariétale ascendante, 182.
— — inférieure, 184.
— — supérieure, 182.
Circulation du L.C.R., 493.
Cisternographie isotopique, 507.
Citerne ambiante, 487.
— basilaire, 487.
— de l'angle ponto-cérébelleux, 487.

Citerne de la veine Galien, 487.
— latéro-mésencéphalique, 487.
— péricalleuse, 487.
Clarke (Colonne de), 49.
Classification de Gasser et Erlanger, 409.
— des fibres nerveuses, 21.
— des neurones, 18.
Claude Bernard-Horner (Syndrome de), 127, 378.
Claustrum, 276.
Cochlée, 446.
Colonne de Bechterew, 49, 411.
— de Clarke, 49, 411.
— motrice, 85.
— neuro-végétative, 86, 95.
— sensitive, 85, 86.
— — branchiale, 98.
— — somitique, 96.
— somato-motrice dorsale ou somitique, 93.
— — ventrale ou branchiale, 94.
Commissure blanche antérieure, 266, 329.
— — postérieure, 258, 266, 327.
— de Gudden, 327, 449.
— de Meynert, 327.
— de Werneckink, 144.
— grise, 264.
— — interthalamique, 328.
— habénulaire, 257.
— interhabénulaire, 328.
— interhémisphérique, 327.
— sous-thalamique de Forel, 327.
Compression mésencéphalique, 130.
Conception des circuits, 282.
— jacksonienne, 394.
Cône médullaire, 40.
Configuration extérieure du cerveau, 173.
— — du cervelet, 132.
Connexions hypothalamo-antéhypophysaires, 249.
— hypothalamo-posthypophysaires, 248.
Conscience, 318.
Conservation des souvenirs, 313.
Constitution de l'épiphyse, 258.
— et division de l'hypothalamus, 219.
Contingent néo-spino-thalamique, 416.
— paléo-spino-thalamique, 416.
Contracture pyramidale, 376.
Coordination des mouvements volontaires, 149.
Cordon antérieur, 49, 85.
— latéral, 49, 85.
Cordons postérieurs, 49, 85.
Corne d'abondance de Bochdalek, 157.
— d'Ammon, 331.
— frontale, 336.
— occipitale, 339.
Cornes antérieures, 47.
— postérieures, 49.
Corne temporo-sphénoïdale, 341.
Corps bordant, 296, 342.
— calleux, 331.
— cellulaire du neurone, 26.
— de Luys, 278, 389.
— de Nissl, 16, 26.
— genouillé externe, 208, 438.
— — interne, 208.
— genouillés, 126.
Corpuscules de Golgi-Mazzoni, 406.
— de Krause, 406.
— de Meissner, 406.
— de Pacini, 406, 407.
— de Ruffini, 406.
Cortico-stimuline, 251.
Coupe de Charcot, 194.
— de Flechsig, 195.
Courbure céphalique, 9.
— nuchale, 9.
— pontique, 9.
Courbures, 9.
Cranio-pharyngiome, 239.
Cranium bifidum, 6.
Crête ganglionnaire, 7.
Crises toniques postérieures, 130.

D

Darkewitsch (Noyau de), 106, 267.
Décussation de Forel, 103.
— des voies de la sensibilité, 84.
— du faisceau pyramidal, 84.
— en fontaine de Meynert, 108, 413.
Dégénérescence wallérienne, 28.
Déjerine et Mouzon (Syndrome de), 425.
Déjerine-Roussy (Syndrome de), 212.
Dendrites, 17, 18.
Dermatome, 8.
Description de la protubérance, 79.
— de l'isthme encéphalique, 80.
— du bulbe, 79.
— du cerveau, 177.
— du neurone, 16.
Deuxième circonvolution frontale, 182.
— — occipitale, 184.
— — temporale, 187.
Diabète insipide, 253.
Diencéphale, 165, 168.
Disques de Meckel, 406.
Douleur projetée, 410.
Douleurs, 423.
Dure-mère, 458.
— crânienne, 468.
— rachidienne, 462.
Dysarthrie cérébelleuse, 150.
Dyschronométrie, 149.
Dysgénésie du tube neural, 6.
Dyskinésies, 283.
Dysmétrie, 149.

E

Ecorce cérébrale, 285.
— — (Ontogenèse de l'), 288.
— — (Phylogenèse de l'), 285.
Elément post-synaptique, 23.
— pré-synaptique, 22.
Eminence collatérale de Meckel, 341.
Eminentia teres, 155.
Embolus, 140.
Embryologie de la moelle, 37.
Encéphalocèle, 6.
Encéphalographie, 507.
Encéphalographies gazeuses, 161.
Ependyme (Canal de l'), 47.
Ependymoblastes, 14.
Ependymocytes, 24.
Epiphyse, 255.
Epiphysectomie, 261.
Epithalamus, 255, 260.
Equilibration, 148.
Ergot de Morand, 335.
Espace de His, 490.
— épidural, 46.
— extra-cellulaire, 25.
— interpédonculaire, 80.
— perforé antérieur, 190.
— périvasculaire de Virchow-Robin, 490.
— sous-arachnoïdien crânien, 486.
— — rachidien, 486.
Etranglements de Ranvier, 19.
Exploration clinique de l'hypothalamus, 231.
— — du cervelet, 147.
— — du thalamus, 212.
Exploration radiologique des ventricules, 345.
Extérocepteurs, 406.

F

Faisceau central de la calotte, 104.
— cérébello-vestibulaire, 453.
— cortico-nucléaire, 111.
— cortico-spinal, 58, 111.
— de la calotte de Gudden, 111, 297.
— de Meynert, 260.
— dentalo-rubro-thalamique, 390.
— de Schultz, 260.
— de Turck-Meynert, 144.
— de Vicq d'Azyr, 111, 219.
— du cingulum, 327.
— en crochet de Russell, 60.
— en croissant de Déjerine, 413.
— en virgule de Schultze, 61.
— fronto-hypothalamique, 223.
— fronto-labyrinthique, 454.
— fronto-occipital, 327.
— fronto-pontin d'Arnold, 304.
— habénulo-pédonculaire, 260.
— interpédonculo-tegmental, 260.
— lenticulaire, 279, 391.
— longitudinal inférieur, 327.
— — supérieur, 326.
— maculaire, 434.
— mamillo-thalamique de Vicq d'Azyr, 297.
— médian du télencéphale, 223, 228.
— olfacto-hypothalamique, 223.
— olivo-spinal, 60.
— opto-préoptique, 226.
— opto-tubéro-hypophysaire, 226.
— ovale de Flechsig, 61.
— pallidal de la pointe, 279, 391.
— périventriculaire médio-dorsal de Schultz, 226.
— pyramidal croisé, 58, 372.
— — direct, 58, 372.
— — homolatéral, 372.
— radiculaire externe, 409.
— — interne, 408.
— réticulo-spinal antérieur, 60.
— — latéral, 60.
— rétino-supraoptique, 226.
— rubro-spinal, 59.
— — de Von Monakow, 103.
— rubro-thalamique, 103.
— septo-hypothalamique, 223.
— spino-cérébelleux dorsal direct ou de Flechsig, 110, 142.
— — ventral croisé de Gowers, 110, 142.
— spino-thalamique, 413.
— tecto-spinal, 59.
— temporo-pontin de Turck-Meynert, 304, 371.
— triangulaire médian de Gombault et Philippe, 61.
— trigono-hypothalamique, 223, 224.
— unciforme, 326.
— vestibulo-cérébelleux, 453.
— vestibulo-mésencéphalique, 454.
— vestibulo-spinal, 60, 454.
— vestibulo-temporal, 454.
Faisceaux cortico-protubérantiels, 111.
— d'association intrahémisphériques, 326.
— de Goll et Burdach, 42, 50.
— hypothalamo-hypophysaires, 230.
— sous-cortico-spinaux, 58.
— tectaux, 111.
— vestibulo-corticaux, 454.
Fasciculus habénulo-pédonculaire ou rétro-réflexus de Meynert, 204.
— mamillo-thalamique de Vicq d'Azyr, 204.
— separans, 104.
Faux du cerveau, 473.
— du cervelet, 476.
Fente cérébrale de Bichat, 11, 191, 341.
— synaptique, 23.
Fibres amyéliniques, 19.
— arciformes, 112, 373.

Fibres cérébello-olivaires, 144.
— cérébello-rubriques, 144.
— cérébello-vestibulaires, 141, 144.
— cortico-hypothalamiques, 388.
— cortico-nigriques, 388.
— cortico-pallidales, 388.
— cortico-pontiques, 387.
— cortico-rubriques, 388.
— cortico-subthalamiques, 388.
— cortico-striées, 388.
— cortico-tegmentales, 388.
— cortico-thalamiques, 388.
— grimpantes, 139.
— interpédonculaires, 267.
— interpulvinariennes, 267.
— lenticulo-thalamiques, 390.
— moussues, 139.
— myéliniques, 19.
— nerveuses, 27.
— — (Classification des), 21.
— opto-pédonculaires, 267.
— pulvinaro-optiques, 267.
— vestibulo-cérébelleuses, 141.
Filum terminale, 40.
Fimbria, 296, 342.
Flechsig (Faisceau ovale de), 61.
Flocculus, 136.
Foix (Syndrome paramédian de), 127.
Fonctions de l'épithalamus, 260.
Foramen ovale, 471.
Forceps antérieur ou minor d'Arnold, 333.
— postérieur ou major, 333.
Formation du tube neural, 5.
— réticulée, 101.
Formations interhémisphériques, 190.
— sous-thalamiques, 276.
Fovea, 432.
— inferior, 153.
— superior, 156.
Foville (Syndrome de), 128, 377.
Funiculus teres, 155.
Fuseaux neuro-musculaires, 353.

G

Gaines neurales, 489.
— vasculaires, 490.
Ganglioblaste, 8.
Ganglion interpédonculaire, 107.
Ganglions d'Andersch, 414.
— de Corti, 447.
— de Scarpa, 452.
Gasser et Erlanger (Classification de), 409.
Genou, 333.
Gliomes, 15.
Globulus, 140.
Goll et Burdach (Faisceau de), 42, 50.
— — (Noyau bulbaire de), 142.
Gombault et Philippe (Faisceau de), 61.
Gonado-stimulines, 251.
Gouttière neurale, 6.
Gowers (Faisceau de), 110.
Grande citerne, 487.
— fente cérébrale, 191.
Grand sillon circonférentiel de Vicq d'Azyr, 133.
Granulations de Pacchioni, 460.
Gudden (Faisceau de), 111, 297.
Guillain et Alajouanine (Syndrome de), 129.
Gyrencéphalie, 177.
Gyrus dentatus, 189.
— fornicatus, 189.

H

Habéna, 200, 258, 259, 263.
Habénula, 200, 263.
Hallucinose pédonculaire, 130.
Hémianopsie, 443.
Hémisection antérieure, 66.
— postérieure, 66.
Hémisections de la moelle, 66.
Hile de l'hypophyse, 266.
Hippocampe, 296.
Hormone mélanotrope, 251.
— somatotrope, 251.
Hypermnésies, 315.
Hypermétrie, 149.
Hyperpathie, 417.
Hypersomnies, 235.
Hypertonie, 398.
Hypophyse, 237.
— pharyngée d'Erdheim, 245.
— (Phylogenèse de l'), 237.
Hypophyses accessoires, 239.
Hypothalamus, 217.
— antérieur, 220, 232.
— (Constitution et division de l'), 219.
— et antéhypophyse, 231.
— et post-hypophyse, 231.
— (Exploration clinique de l'), 231.
— latéral, 220.
— moyen, 220.
— (Ontogenèse de l'), 217.
— postérieur, 222, 232.
— (Phylogenèse de l'), 217.
— (Systématisation de l'), 223.

I

Incisures de Schmidt-Lantermann, 20.
Infundibulum, 267.
Inhibition de la réticulée ascendante, 121.
Insomnies, 235.
Insula, 188.
Interneurones, 359.
Intérocepteurs, 406.
Iodoventriculographie, 345.

Isocortex, 289.
— hétérotypique, 291.
— homotypique, 291.
Isthme encéphalique (Description de l'), 80.

J

Jackson (Syndrome de), 128.

K

Korsakoff (Syndrome de), 315.
Kronlein (Procédé de), 194.

L

Lac cérébelleux inférieur, 487.
— — supérieur, 487.
Lacs sylviens, 488.
Lame alaire, 7.
— fondamentale, 7.
— médullaire externe, 203.
— — interne, 203.
— sus-optique, 266.
Lamina medullaris interna ou *centralis*, 203.
— — *externa*, 203.
Langage, 316.
Leptoméninge, 461.
Lésion du centre visuo-sensoriel, 443.
Liaisons rétino-hypothalamiques, 227.
Ligaments dentelés, 465.
Limaçon membraneux, 446.
— osseux, 446.
Lingula, 134.
Liquide céphalo-rachidien, 483.
Lissencéphalie, 177.
Lobe frontal, 179.
— intermédiaire, 247.
— limbique de Borca, 189.
— occipital, 184.
— olfactif, 190.
— — antérieur, 190.
— — postérieur, 190.
— pariétal, 182.
— temporal, 185.
Lobule central, 134.
— digastrique, 136.
— grêle, 136.
— quadrilatère antérieur, 135.
— — postérieur, 136.
— semi-lunaire supérieur, 136.
Localisations corticales, 292.
Locus cœruleus, 106, 156.
— niger, 125, 281, 389.
— — de Sommering, 104.
Loge hypophysaire, 242.
Loi de Kahler, 409.
Lois de Chippault, 45.

M

Macula lutea, 434.
Magendie (Trou de), 78, 157.
Main thalamique, 212.
Maladie de Parkinson, 398.
Médiateurs chimiques, 283.
Membrana tectoria, 78, 157, 264.
Membrane basilaire, 446.
— plasmique, 17, 26.
— tectoriale, 447.
Mémoire, 311.
Mémoration, 311.
Méninges, 457.
— crâniennes, 468.
Méningoblastes, 14.
Mésencéphale, 76.
Métathalamus, 206.
Métencéphale, 10, 75.
Meynert (Faisceau de), 260.
Microglie, 25, 34.
Milliard-Gubler (Syndrome de), 128, 378.
Moelle (Embryologie de la), 37.
Motoneurones, 50, 356.
Mouvements automatiques, 368, 398.
Mutisme akinétique, 129.
Myélencéphale, 75.
Myélographie isotopique, 508.
Myélo-méningocèle, 7.
Myélomère, 8.
Myotome, 8.

N

Néencéphale, 166.
Négligence spatiale, 311.
Néocérébellum, 132, 144.
Néocortex, 300.
Néopallium, 4.
Néostriatum, 389.
Néothalamus, 198.
Nerf de Lancisi, 190.
— optique, 435.
Nerfs méningés, 479.
Neuroblastes, 14.
Neurocrinie, 248.
Neurofibrilles, 17.
Neuro-hypophyse, 247, 252.
Neurone, 16.
— bipolaire, 433.
— (Corps cellulaire du), 26.
— (Description du), 16.
— ganglionnaire, 408.
— intercalaire, 354.
— multipolaire, 434.
— rétino-diencéphalique, 434.
Neurones (Classification des), 18.
— (Organisation des), 31.

Neurone thalamique, 416.
Névraxe (Ontogenèse du), 5.
— (Phylogenèse du), 3.
Névrite optique, 442.
Nissl (Les corps de), 16, 26.
Noyau antérieur, 204.
— amygdalien, 276.
— bulbaire de Goll et Burdach, 142.
— — de Von Monakow, 142.
— caudé, 271, 277.
— central, 204.
— de Bechterew, 452.
— de Burdach, 110.
— de Darkewitsch, 106, 267.
— de Deiters, 452.
— d'Edinger-Westphall, 382.
— de Perlia, 382.
— diffus parvo-cellulaire, 219.
— dorsal du tuber, 220.
— du faisceau solitaire, 116.
— du grand hypoglosse, 114.
— du VIe, 115.
— du VIIe, 114.
— gustatif de Nageotte, 415.
— interstitiel de Cajal, 106.
— lacrymal, 115.
— latéral dorsal antérieur, 206.
— — — postérieur, 206.
— lenticulaire, 274.
— moteur du Ve, 115.
— — polaire, 205.
— — ventral antérieur, 205.
— — — intermédiaire, 206.
— pré-optique, 220.
— rouge, 103, 125, 358, 392.
— salivaire inférieur, 115.
— — supérieur, 115.
— sensitif du trijumeau, 116, 415.
— solitaire, 415.
— supra-optique, 220.
— ventral du tuber, 220.
— — postérieur, 206.
— vestibulaire de Deiters, 359.
Noyaux centraux, 269.
— cochléaires, 97, 116, 448.
— du septum, 298.
— dentelés, 140.
— des IXe, X^e et XIe nerfs crâniens, 114.
— du pont, 100.
— du toit, 140.
— intralaminaires, 204.
— latéraux, 48, 205.
— magno-cellulaires, 220.
— mamillaires latéraux, 222.
— — médians, 222.
— médians, 48, 204, 209.
— paraventriculaires, 204, 220.
— réticulés thalamiques, 204.
— vestibulaires, 96, 116.
Nucleus centralis, 204.
— dorsalis caudalis, 206.
— — oralis, 206.
— incertus, 156.
— lateralis polaris, 205.
— medialis, 204.
— parafascicularis, 204.
— perithalamicus, 204.
— pulvinaris, 206.
— ruber, 103.
— ventralis caudalis, 206.
— — intermedius, 206.
— — oralis, 205.

O

Obex, 152.
Oligodendrocytes, 25.
Oligodendroglie, 25, 34.
Olive bulbaire, 99, 118.
— protubérantielle, 100.
Ontogenèse de l'écorce cérébrale, 288.
— de l'hypophyse, 237.
— de l'hypothalamus, 217.
— du cerveau, 168.
— du cervelet, 132.
— du névraxe, 5.
— du thalamus, 198.
— du tronc cérébral, 75.
Organe de Corti, 446.
— de Golgi, 406.
— épendymaire, 268.
— paraventriculaire, 268.
— sous-commissural, 258.
— sous-épendymaire, 268.
— subfornical, 268.
Organisation des neurones, 31.
Origine du liquide céphalo-rachidien, 492.

P

Pachyméninge, 459.
Paléencéphale, 166.
Paléocérébellum, 131, 141.
Paléocortex, 289, 298.
Paléostriatum, 389.
Paléothalamus, 198.
Pallidum, 278, 279.
Pallium, 165.
Papille, 435.
Paramnésies, 316.
Paraplégie flasque, 360.
— spasmodique, 360.
Paresthésies, 423.
Pars anterior, 238.
— intermedia, 238.
— tuberalis, 238.
Pédicules optiques, 432.

Pédoncules cérébelleux supérieurs, 158.
— cérébraux, 80.
— du thalamus, 210.
Phase d'automatisme médullaire, 68.
— de choc médullaire, 67.
Phénomène de triple retrait, 69, 354.
Phylogenèse de l'écorce cérébrale, 285.
— de l'hypothalamus, 217.
— du cerveau, 165.
— du cervelet, 131.
— du névraxe, 3.
— du thalamus, 198.
— du tronc cérébral, 74.
Pie-mère, 458.
— crânienne, 480.
— rachidienne, 465.
Plaque motrice, 23.
Plexus choroïdes, 157, 265.
— — latéraux, 343.
Pneumographie ventriculaire, 345.
Poche de Rathke, 237.
Poids du cerveau, 173.
Ponction épidurale, 45, 464.
— lombaire, 501.
— sous-occipitale, 501.
— ventriculaire, 347, 501.
Première circonvolution frontale, 182.
— — occipitale, 184.
— — temporale, 185.
Pression du L.C.R., 503.
Procédé de Kronlein, 194.
— de Poirier, 193.
Projection des ventricules, 344.
Prolactine, 251.
Propriocepteurs, 406.
Protubérance (Description de la), 79.
Pseudo-récupération de l'hémiplégique, 376.
Psychalgies, 423.
Psychochirurgie de la douleur, 215.
Puberté précoce, 262.
Pulvinar, 206, 209, 438.
Purkinje (Cellules de), 137, 147.
Putamen, 277.

Q

Quatrième circonvolution occipitale, 184.
— — temporale, 187.
— ventricule, 151.

R

Racine olfactive externe, 428.
— — interne, 428.
— — moyenne, 428.
Radiations de Gratiolet, 325.
— de la calotte, 103.
— optiques, 440, 443.
Ranvier (Etranglements de), 19.
Récepteur tendineux de Golgi, 355.
Réflexe cutané-plantaire, 63.
— de grattage, 63.
— myotatique, 63, 124, 353, 396.
— — inverse, 355.
Réflexes de flexion, 124.
— d'extension, 124, 396.
— extéroceptifs de flexion, 63.
— proprioceptifs d'extension, 62.
— toniques des membres, 124.
— — du cou, 124.
Région infundibulo-tubérienne, 264.
— intermédiaire, 49.
— sous-lenticulaire, 275.
— sous-thalamique, 201.
Régulation du tonus de posture, 148.
Renflement cervical, 39.
— lombaire, 40.
Résorption du L.C.R., 493.
Réticulée ascendante (Inhibition de la), 121.
— — (Section de la), 120.
— descendante facilitatrice, 123.
— — inhibitrice, 123.
Rhinencéphale, 188, 428.
Rigidité de décérébration, 360.
— de décortication, 361.
Rolando (Scissure de), 179.
— (Substance gélatineuse de), 49.
Russell (Faisceau de), 60.

S

Saccule, 451.
Schmidt (Syndrome de), 127.
Schmidt-Lantermann (Incisures de), 20.
Schultz (Faisceau de), 61, 260.
Schwann (Cellule de), 25.
Scissure calcarine, 179.
— de Rolando, 179.
— de Sylvius, 178.
— pariéto-occipitale, 179.
— sous-frontale ou calloso-marginale, 179.
Scotome, 442.
Section de la moelle, 67.
— sous-bulbaire, 120.
— supra-mésencéphalique, 120.
Segmentation, 8.
Sensibilité discriminative, 423.
— douloureuse, 409, 423.
— épicritique, 401.
— extéroceptive, 401.
— — épicritique, 412.
— — protopathique, 412.
— intéroceptive, 414.
— profonde consciente, 412.
— proprioceptive, 401.
— — inconsciente, 411.
— protopathique, 55, 109, 401.
— somesthésique, 405.

Sensibilité synthétique, 424.
— tactile épicritique, 56, 109.
— viscéroceptive, 401.
Septum, 165.
— lucidum, 334.
Signe d'Argyll-Robertson, 383.
— de Babinski, 63, 376.
Signes d'étage ou lésionnels, 64.
— sous-lésionnels, 64.
Sillon choroïdien, 170.
— de l'hippocampe, 170.
— de Monro, 263.
Sixième circonvolution occipitale, 185.
Somatognosie, 310.
Somesthésie, 405.
Sommeil de base, 122.
— paradoxal, 122.
Sommering (Locus niger de), 104.
Spina-bifida, 7.
Spongioblastes, 14.
Sténoses congénitales du canal cervical, 42.
Stilling (Substance gélatineuse centrale de), 49.
Stimulation de la réticulée ascendante, 120.
Striatum, 279.
Strie terminale, 225.
Substance blanche, 321.
— de Reichert, 275.
— gélatineuse centrale de Stilling, 49.
— — de Rolando, 49.
Substantia nigra, 104.
Synapses, 21, 29.
— activatrices, 30.
— inhibitrices, 30.
Syncinésies, 377.
Syndrome alterne, 127.
— athétosique, 399.
— bulbaire antérieur ou paramédian de Foix, 127.
— — latéral de Wallenberg, 127.
— — postérieur, 127.
— choréique, 399.
— cordonal postérieur, 399.
— d'Avellis, 127.
— de Babinski-Nageotte, 378.
— de Benedikt, 128.
— de Brown-Séquard, 66, 378, 424.
— de Claude Bernard-Horner, 127, 378.
— de Déjerine et Mouzon, 425.
— de Foville, 128.
— — pédonculaire, 377.
— — protubérantiel, 378.
— de Jackson, 128.
— de Korsakoff, 315.
— de la commissure grise, 65.
— de la corne antérieure, 64.
— — postérieure, 64.
— de la ligne médiane, 161.
— de l'hémibulbe de Babinski, 128.
— de Milliard-Gubler, 128, 378.
Syndrome de Schmidt, 127.
— de Verger-Déjerine, 425.
— de Wallenberg, 425.
— de Weber, 128, 377.
— du carrefour hypothalamique de Guillain, 129.
— du cordon antéro-latéral, 65.
— — postérieur, 65.
— du neurone périphérique, 378.
— pariétal, 425.
— parkinsonien, 283.
— pyramidal cérébral, 377.
— — déficitaire, 375.
— — de la moelle, 378.
— — dit irritatif, 376.
— — du tronc cérébral, 377.
Syndromes anté-hypophysaires, 252.
— bulbaires, 127.
— cérébelleux, 150.
— choréo-athétosiques, 284.
— cordonaux, 65.
— de la formation réticulée ascendante, 129.
— — — descendante, 130.
— de la substance blanche, 65.
— — grise, 64.
— du neurone central, 375.
Syndrome sensitif thalamique de Déjerine-Roussy, 212.
Syndromes épiphysaires, 262.
— hypothalamiques, 253.
— mésencéphaliques, 128.
— mixtes, 65.
Syndrome spino-thalamique, 425.
Syndromes post-hypophysaires, 253.
— protubérantiels, 128.
— segmentaires, 64.
— striés, 283.
Syndrome syringomyélique, 424.
Systématisation de l'hypothalamus, 223.
Système archéocinétique, 269, 385.
— d'éveil ou de vigilance, 121.
— du sommeil, 122.
— extra-lemniscal, 405.
— habénulaire, 259.
— lemniscal, 405.
— néocinétique, 270, 386.
— paléocinétique, 270, 385.
— régulateur segmentaire, 356.
— — suprasegmentaire, 357.
— réticulaire thalamique, 216.
— réticulé ascendant, 119.
— — descendant, 123.
— ventriculaire, 484.

T

Tache aveugle, 435.
Tarin (Valvule de), 133, 134, 159.
Tectum mésencéphalique, 74.

Tegmentum mésencéphalique, 74.
Télencéphale, 10, 165, 169.
Tente de l'hypophyse, 473.
— du bulbe olfactif, 473.
— du cervelet, 469.
Terminaisons sensitives épithéliales, 23.
— — mésenchymateuses, 23.
Thalamus, 197.
— (Ontogenèse du), 198.
— (Phylogenèse du), 198.
Thyréo-stimuline, 251.
Tœnia semi-circulaire, 225.
Toile choroïdienne inférieure, 157.
— — supérieure, 265, 343.
Tonus d'attitude, 397.
— de posture, 357.
— musculaire, 351, 397.
Tremblement, 399.
— cérébelleux, 149.
Trigone cérébral, 329.
— du VIIIe, 153.
— du XIIe, 153.
Troisième circonvolution frontale, 182.
— — occipitale, 184.
— — temporale, 187.
— ventricule, 263, 486.
Tronc cérébral, 73.
— — (Ontogenèse du), 75.
— — (Phylogenèse du), 74.
Troubles de la conscience, 129.
— du sommeil, 129.
Trou borgne inférieur de Vicq d'Azyr, 78.
— de Magendie, 78, 157, 488.
— de Monro, 338.
— ovale, 471.
Trous de Luschka, 488.
Tube neural, 13.
— — (Agénésie du), 6.
— — (Formation du), 5.
— — (Dysgénésie du), 6.
Tuber cinereum, 218.
Tubercule olfactif, 298.
— quadrijumeau antérieur, 438.
Tubercules quadrijumeaux, 81, 107, 126.
Tumeurs du IVe ventricule, 161.
Turck-Meynert (Faisceau de), 144.

U

Utricule, 451.

V

Valvule de Tarin, 133, 134, 159.
— de Vieussens, 79, 134, 159.
Variations de la loge hypophysaire, 242.
Vasopressine, 248.
Velum transversum, 255.
Ventricules latéraux, 335.
Ventriculographie, 506.
— isotopique, 508.
— lipiodolée, 507.
Verger-Déjerine (Syndrome de), 425.
Vésicules optiques, 431.
Vicq d'Azyr (Faisceau de), 111, 297.
— — (Trou borgne de), 78.
Vieussens (Valvule de), 79, 134, 159.
Vision binoculaire, 441.
Voie audito-réflexe, 449.
— de la motricité automatique, 58, 111.
— — volontaire, 58, 111.
— lemniscale, 416.
— oculo-céphalogyre, 379.
Voies acoustiques, 445.
— ascendantes ou sensitives, 54.
— de l'irido-constriction, 382.
— de l'irido-dilatation, 384.
— descendantes ou motrices, 57.
Voie sensorielle, 449.
Voies extéroceptives, 55, 109.
— — épicritiques, 110.
— extralemniscales, 416.
— gustatives, 429.
— intéroceptives, 57.
— olfactives, 427.
— optiques, 431.
— — réflexes, 439.
— pallidofuges, 279.
— proprioceptives conscientes, 56, 110.
— — inconscientes, 57, 110.
— vestibulaires, 451.
Von Monakow (Faisceau de), 103.
— (Noyau bulbaire de), 142.

W

Waldeyer (Zone de), 49.
Wallenberg (Syndrome de), 127, 425.
Weber (Syndrome de), 128, 377.
Werneckink (Commissure de), 144.

Z

Zona incerta, 104, 201, 277.
Zone de Waldeyer, 49.
— somato-motrice, 51.
— somato-sensitive, 52.
— viscéro-motrice, 53.
— viscéro-sensitive, 53.

MASSON et Cie, Editeurs,
120, Bd St-Germain, Paris (VIe).
Dépôt légal : 4e trim. 1972.

Imprimé
en France.

SOULISSE et CASSEGRAIN,
Imprimeurs, Niort.
Dépôt légal : 4e trim. 1972.
N° 1160.